

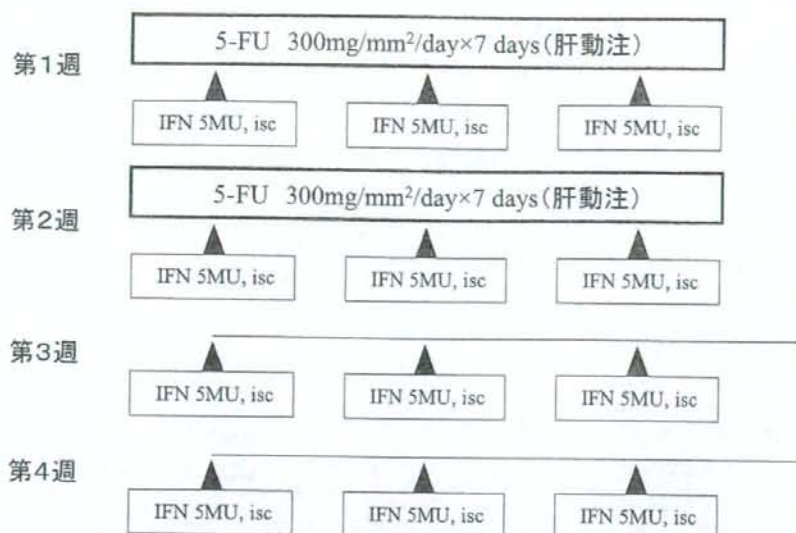図4 IFN- $\alpha$ 併用5-FU肝動注化学療法のプロトコール

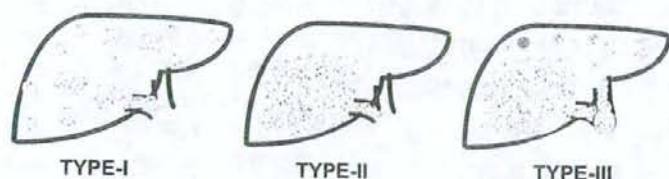


図5 門脈内腫瘍栓を伴う肝細胞癌症例の病型(文献NO.30より引用, 改変)

て, TYPE-I: 切除不能・門脈内腫瘍栓および全肝多発病変, TYPE-II: 門脈内腫瘍栓および片葉限局主要, TYPE-III: 門脈内腫瘍栓および片葉巨大腫瘍・対側葉多発病変の3型(図5)<sup>30)</sup>に分け, TYPE-Iに対してはFAITの反復治療, TYPE-IIに対しては根治肝切除および術後補助療法としてFAIT, また, TYPE-IIIに対しては, 減量肝切除術および残肝腫瘍に対してFAITという治療方針をたてている. TYPE-Iについては諸家の報告と併せて, TYPE-II, IIIについては, 教室の成績について述べる.

#### (1) 切除不能症例に対する治療成績(TYPE-I)

TYPE-I (Vp3以上, IM3)に対する治療成績を示す. 各施設からの報告202例<sup>28,38,39)</sup>において, 治療回数は2クール以上で, 効果の

得られた症例には繰り返し治療を行った. 抗腫瘍効果は, CR: 28例, PR: 66例と, その奏効率は46.5%で, 生存期間の中央値は6.9~11.8カ月であった. また, 生存率は, 1年生存率が29.0~48.9%, 2年生存率が, 5.6~28.8%であり, これらの治療成績は, 対象となる高度進行肝癌は既存の治療法が効果を奏さずほとんどの症例が6カ月以内に死亡する<sup>12)</sup>ことと比較すると, 極めて有効な治療法であると考えられる.

#### (2) 根治肝切除および術後補助療法としてのFAITの治療成績(TYPE-II)

TYPE-IIの進行肝癌に対し, 肉眼的に癌遺残のない肝切除を施行したのちに, 術後補助療法としてFAITを3クール施行した15例の成績について示す<sup>41)</sup>. 一般的に門脈内腫瘍栓

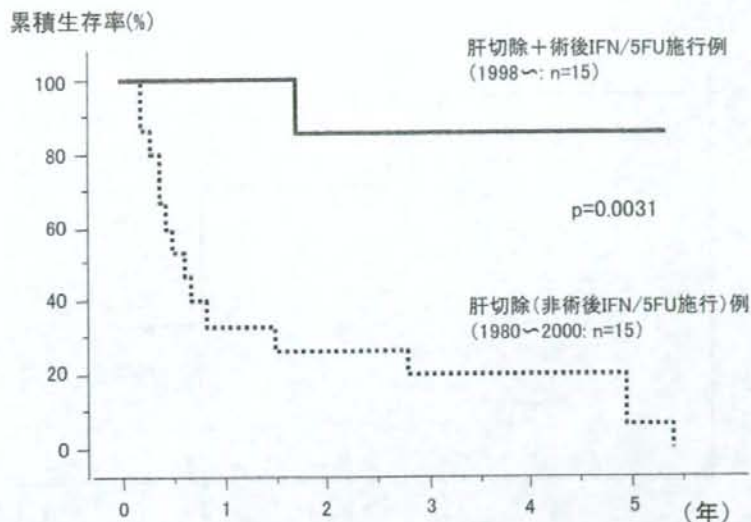


図6 根治肝切除症例(根治B)に対する術後補助化学療法としてのFAITの累積生存率 (文献No.41より引用, 改変)

を伴う肝癌症例(Vp3以上)は, 仮に腫瘍の完全摘出を施行し得ても高率に発生する残肝再発により, その1年生存率は約40%とその治療成績は期待できない<sup>42)</sup>. したがって, このような進行肝癌の切除成績向上のためには, 有効な補助療法が不可欠である. そこで, 教室ではこのような進行肝癌15例に対して術後補助療法としてのFAITを3クールのみ施行した. その成績は, 無再発生存9例(12~53カ月), 再発生存2例(22, 36カ月), 癌死2例(18カ月: 肺転移, 60カ月: 残肝再発), 他病死2例(22, 68カ月)であり, 1年生存率は100%であった. この成績は, 当科において同一ステージの進行肝癌に対して肝切除を施行した15例(FAIT非施行例: Historical-control)と比較したところ, 有意に良好であった( $p=0.0031$ ) (図6).

### (3) 減量肝切除および残存腫瘍に対するFAITの治療成績(TYPE-III)

TYPE-IIIの進行肝癌30例に対して, 主腫瘍と門脈本幹を完全に閉塞するまでに進展す

る腫瘍栓を摘出した後に残存肝の多発肝内病巣に対して本療法を施行した<sup>30)</sup>. 肝内病巣に関しては, 10例(CR: 6例, PR: 4例)に抗腫瘍効果を認め, その奏効率は33.3%であった. CR/PR症例10例の1, 2, 3年生存率は, それぞれ100, 75, 37.5%であり, NC/PD症例より有意に良好であった( $p=0.0002$ ) (図7). また, 本治療法の有効性は, 先述したように切除標本の免疫組織学的検討により, IFNRの発現と有意に相関することが証明された(図2). しかし, 肝内病巣に奏効した後に肺など他臓器への遠隔転移を認めた症例も少なからず存在し, 本療法は, 肝内病巣には有効であるものの, 肝外病変の制御は困難であり, 今後の検討すべき課題であると考えられた.

### 3. 副作用

TYPE-I 202例<sup>28,38,39)</sup>における副作用については, 発熱, 悪寒といったGrade 2以下の非血液毒性をほぼ全例に認めた. Grade 3以上の非血液毒性の副作用については, 4例あ



累積生存率(%)

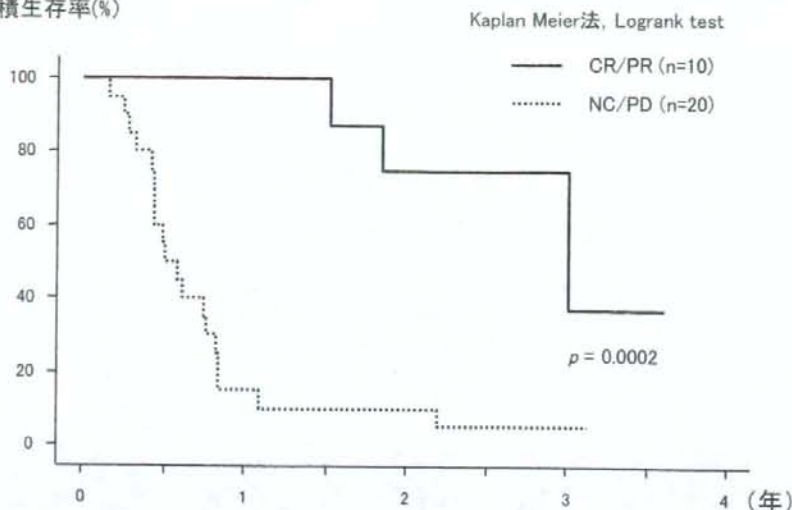


図7 減量肝切除症例(根治C)に対する術後補助化学療法としてのFAITの累積生存率 (文献No.30より引用, 改変)

り, うつ病, 精神不穏, 口内炎, 発疹がそれぞれ1例ずつあった。カテーテル挿入に関する合併症は3例で, カテーテル感染が1例, 仮性動脈瘤が2例あった。Grade 3の血液毒性の発現率は, 17.4% (15/86)であった。治療を中断した症例は5例で, その原因は, うつ病, 精神不穏, 発疹, カテーテル感染, 治療拒絶であった。TYPE-II, TYPE-IIIの肝切除併用した45例については, 重篤な合併症や治療中断症例はなかった。

#### 4 おわりに

IFN/5-FU併用化学療法は高度進行肝細胞癌に対して, 極めて有効な治療法であるとともに, 進行肝細胞癌に対する集学的治療の一基軸として, 肝切除や肝移植などの外科治療との併用により, その治療成績の飛躍的な向上が期待できる。しかし, 無効例が約半数存在すること, 肝外病変の制御は困難であることなどが問題点であり, これらの克服のためには, さらなる作用機序の解明に基づく本療

法の効果増強を可能とする分子の同定などについても視野に入れる必要がある。

#### 文献

- 1) Poon RT, Fan ST, Tsang FH et al : Locoregional therapies for hepatocellular carcinoma: a critical review from surgeon's perspective. *Ann Surg* 366 : 466-486, 2002
- 2) Bruix J, Llovet JM : Prognostic prediction and treatment strategy in hepatocellular carcinoma. *Hepatology* 35 : 519-524, 2002
- 3) Nowak AK, Chow PKH, Findlay M : Systemic therapy for advanced hepatocellular carcinoma: a review. *Eur J Cancer* 40 : 1474-1484, 2004
- 4) Urabe T, Kaneko S, Matsushita E et al : Clinical pilot study of intrahepatic arterial chemotherapy with methotrexate, 5-fluorouracil, cisplatin and subcutaneous interferon-alpha-2b for patients with locally advanced hepatocellular carcinoma. *Oncology* 55 : 39-47, 1998
- 5) Chung YH, Song IH, Song BC et al : Combined therapy consisting of intraarterial cisplatin infusion and systemic interferon-alpha for hepatocellular carcinoma patients with major portal vein thrombosis or distant metastasis. *Cancer* 88 : 1986-1991, 2000
- 6) Miyamoto A, Umeshita K, Sakon M et al : Case report: advanced hepatocellular carcinoma with

- distant metastases, successfully treated by a combination therapy of alpha-interferon and oral tegafur. *J Gastroenterol Hepatol* 15 : 1447-1451, 2000
- 7) Kaneko S, Urabe T, Kobayashi K et al : Combination chemotherapy for advanced hepatocellular carcinoma complicated by major portal vein thrombosis. *Oncology* 62 : 69-73, 2002
  - 8) Grander D, Xu B, Einhorn S : Cytotoxic effect of interferon on primary malignant tumour cells. Studies in various malignancies. *Eur J Cancer* 29A : 1940-1943, 1993
  - 9) Kimchi A : Cytokine triggered molecular pathways that control cell cycle arrest. *J Cell Biochem* 50 : 1-9, 1992
  - 10) Guadagni F, Schlom J, Johnston WW et al : Selective interferon-induced enhancement of tumor-associated antigens on a spectrum of freshly isolated human adenocarcinoma cells. *J Natl Cancer Inst* 81 : 502-512, 1989
  - 11) Ortaldo JR, Mantovani A, Hobbs D et al : Effects of several species of human leukocyte interferon on cytotoxic activity of NK cells and monocytes. *Int J Cancer* 31 : 285-289, 1983
  - 12) Uno K, Shimizu S, Ido M et al : Direct and indirect effects of interferon on in vivo murine tumor cell growth. *Cancer Res* 45 : 1320-1327, 1985
  - 13) Brinkmann V, Geiger T, Alkan S et al : Interferon alpha increases the frequency of interferon gamma-producing human CD4<sup>+</sup> T cells. *J Exp Med* 178 : 1655-1663, 1993
  - 14) Llovet JM, Sala M, Castells L et al : Randomized controlled trial of interferon treatment for advanced hepatocellular carcinoma. *Hepatology* 31 : 54-58, 775 : 2000
  - 15) Damdinsuren B, Nagano H, Sakon M et al : Interferon-beta is more potent than interferon-alpha in inhibition of human hepatocellular carcinoma cell growth when used alone and in combination with anticancer drugs. *Ann Surg Oncol* 10 : 1184-1190, 2003
  - 16) Schwartz EL, Hoffman M, O'Connor CJ et al : Stimulation of 5-fluorouracil metabolic activation by interferon-alpha in human colon carcinoma cells. *Biochem Biophys Res Commun* 182 : 1232-1239, 1992
  - 17) 池田直樹, 卜部 健, 種井政信, 他 : ヒト肝細胞癌由来培養細胞株 PLC/PRF/5 の増殖に対する Interferon, 5-Fluorouracil の併用効果の検討. *日癌治会誌* 29 : 790-794, 1994
  - 18) Oie S, Ono S, Fukushima H et al : Alteration of dihydropyrimidine dehydrogenase expression by IFN-alpha affects the antiproliferative effects of 5-fluorouracil in human hepatocellular carcinoma cells. *Mol Cancer Ther* 6 : 2310-2318, 2007
  - 19) Horowitz RW, Heerdt BG, Hu X et al : Combination therapy with 5-fluorouracil and IFN-alpha2a induces a nonrandom increase in DNA fragments of less than 3 megabases in HT29 colon carcinoma cells. *Clin Cancer Res* 3 : 1317-1322, 1997
  - 20) Sabaawy HE, Farley T, Ahmed T et al : Synergetic effects of retrovirus IFN-alpha gene transfer and 5-FU on apoptosis of colon cancer cells. *Acta Haematol* 101 : 82-88, 1999
  - 21) Wadler S, Schwartz EL, Goldman M et al : Fluorouracil and recombinant alfa-2a-interferon: an active regimen against advanced colorectal carcinoma. *J Clin Oncol* 7 : 1769-1775, 1989
  - 22) Eguchi H, Nagano H, Yamamoto H et al : Augmentation of anti-tumor activity of 5-FU by IFN- $\alpha$  is associated with up-regulation of p27Kip1 in human hepatocellular carcinoma cells. *Clin Cancer Res* 6 : 2881-2890, 2000
  - 23) Kondo M, Nagano H, Sakon M et al : Expression of interferon alpha/beta receptor in human hepatocellular carcinoma. *Int J Oncol* 17 : 83-88, 2000
  - 24) Kondo M, Nagano H, Wada H et al : Combination of IFN-alpha and 5-fluorouracil induces apoptosis through IFN-alpha/beta receptor in human hepatocellular carcinoma cells. *Clin Cancer Res* 11 : 1277-1286, 2005
  - 25) Damdinsuren B, Nagano H, Wada H et al : Stronger growth-inhibitory effect of interferon (IFN)- $\beta$  compared to IFN- $\alpha$  is mediated by IFN signaling pathway in hepatocellular carcinoma cells. *Int J Oncol* 30 (1) : 201-208, 2007
  - 26) Damdinsuren B, Nagano H, Wada H et al : Interferon alpha receptors are important for antiproliferative effect of interferon- $\alpha$  against human hepatocellular carcinoma cells. *Hepatology Research* 37 : 77-83, 2007
  - 27) Oie S, Ono S, Yano H et al : The up-regulation of type I interferon receptor gene plays a key role in hepatocellular carcinoma cells in the synergistic antiproliferative effect by 5-fluorouracil and interferon-alpha. *Int J Oncol* 29 (6) : 1469-1478, 2006
  - 28) Ota H, Nagano H, Sakon M et al : Treatment of hepatocellular carcinoma with major portal vein thrombosis by combined therapy with subcutane-



- ous interferon-alpha and intra-arterial 5-fluorouracil; role of type 1 interferon receptor expression. *Br J Cancer* 93 : 557-564, 2005
- 29) Ota H, Nagano H, Doki Y et al : Expression of type I Interferon Receptor as a Predictive Marker in Clinical Response of Interferon- $\alpha$  Treatment for Gastrointestinal Cancers. *Oncology Reports* 16 (2) : 249-255, 2006
  - 30) Nagano H, Miyamoto A, Wada H et al : Interferon- $\alpha$  and 5-fluorouracil combination therapy following palliative hepatic resection in patients with advanced hepatocellular carcinoma, portal venous tumor thrombus in the major trunk and multiple nodules. *Cancer*, 2007 (in press)
  - 31) Yamamoto T, Nagano H, Sakon M et al : Partial contribution of tumor necrosis factor-related apoptosis-inducing ligand (TRAIL)/TRAIL receptor pathway to antitumor effects of interferon-alpha/5-fluorouracil against Hepatocellular Carcinoma. *Clin Cancer Res* 10 : 7884-7895, 2004
  - 32) Nakamura M, Nagano H, Sakon M et al : Role of Fas/FasL pathway in combination therapy with interferon-alpha and fluorouracil against hepatocellular carcinoma in vitro. *J Hepatology* 46 (1) : 77-88, 2007
  - 33) 永野浩昭, 左近賢人, 門田守人 : 肝癌 - 進行肝癌の治療. *肝胆膵* 43 : 945-949, 2001
  - 34) Wada H, Nagano H, Yamamoto H et al : Combination therapy of interferon-alpha and 5-fluorouracil inhibits tumor angiogenesis in human hepatocellular carcinoma cells by regulating vascular endothelial growth factor and angiopoietins. *Oncology Reports*, 2007 (in press)
  - 35) Kurokawa Y, Matoba R, Nagano H et al : Molecular prediction of response to 5-Fluorouracil and Interferon- $\alpha$  combination chemotherapy in advanced hepatocellular carcinoma. *Clin Cancer Res* 10 : 6029-6038, 2004
  - 36) Patt YZ, Hassan MM, Lozano RD et al : Phase II trial of systemic continuous fluorouracil and subcutaneous recombinant interferon alfa-2b for treatment of hepatocellular carcinoma. *J Clin Oncol* 21 : 421-427, 2003
  - 37) Sakon M, Nagano H, Dono K et al : Combined intraarterial 5-fluorouracil and subcutaneous interferon-alpha therapy for advanced hepatocellular carcinoma with tumor thrombi in the major portal branches. *Cancer* 94 : 435-442, 2002
  - 38) Obi S, Yoshida H, Tonoue R et al : Combination therapy of intraarterial 5-fluorouracil and systemic interferon-alpha for advanced hepatocellular carcinoma with portal venous invasion. *Cancer* 106 (9) : 1990-1997, 2006
  - 39) Uka K, Aikata H, Takaki S et al : Similar effects of recombinant interferon-alpha-2b and natural interferon-alpha when combined with intra-arterial 5-fluorouracil for the treatment of advanced hepatocellular carcinoma *Liver Int* 27 : 1209-1216, 2007
  - 40) Uka K, Aikata H, Takaki S et al : Pretreatment predictor of response, time to progression, and survival to intraarterial 5-fluorouracil/interferon combination therapy in patients with advanced hepatocellular carcinoma. *J Gastroenterol* 42 (10) : 845-853, 2007
  - 41) Nagano H, Sakon M, Eguchi H et al : Hepatic resection followed by IFN- $\alpha$  and 5-FU for advanced hepatocellular carcinoma with tumor thrombus in the major portal branch. *Hepatogastroenterology* 54 (73) : 172-179, 2007
  - 42) Ikai I, Yamaoka Y, Yamamoto Y et al : Surgical intervention for patients with stage IV-A hepatocellular carcinoma without lymph node metastasis: proposal as a standard therapy. *Ann Surg* 227 (3) : 433-439, 1998

\* \* \*

特集

肝癌診療の最近の進歩と問題点

治療の進歩と問題点

治療後再発予防に関する知見

*Adjuvant therapy and prediction of the recurrence after curative surgery for hepatocellular carcinoma*

小林 省吾<sup>\*1</sup> 永野 浩昭<sup>\*2</sup> 丸橋 繁<sup>\*1</sup>  
KOBAYASHI Shogo NAGANO Hiroaki MARUBASHI Shigeru  
武田 裕<sup>\*1</sup> 堂野 恵三<sup>\*2</sup> 梅下 浩司<sup>\*4</sup>  
TAKEDA Yutaka DONO Keizo UMESHITA Koji  
門田 守人<sup>\*3</sup>  
MONDEN Morito

肝癌切除後の再発予防として、化学療法(肝動注または全身)単独では推奨すべき効果は得られていない。しかしながら、特定の症例ではインターフェロン単独または併用化学療法などの補助療法による再発予防効果が報告されてきている。また、循環がん細胞検出や網羅的探索等により、再発するであろう症例、すなわち切除後要治療対象の予測が試みられている。以上、確実に対象症例に効果ある補助療法を追加できる可能性がでてきた。本稿ではこれらの報告を概説する。

緒言

肝細胞癌に対する治療方法は腫瘍の大きさ・個数・脈管侵襲の有無・遠隔転移の有無により選択される。いわゆる規約上の根治肝切除術が施行されても、5年生存率は術後50%程度と再発率が高いため<sup>1)2)</sup>、さまざまな術後補助療法が考案されてきた。一般的にはEpirubicin, 5FU, Cisplatinなどを主体とした肝動注化学療法または全身化学療法が行われている。しかしながら、小規模な研究での有効性の報告はあるが、あきらかに無再発生存期間や生存期間の延長についての報告はなく(表1)<sup>3)~5)</sup>、肝癌診療ガイドラインで推奨されるまでには至っていない<sup>1)</sup>。この理由として、「適切な補助療法」が開発されていないということと、

「正確な再発予測」がなされておらず補助療法を行うべき症例が選択されていないということが考えられる。

本稿ではこの2点を中心に、肝癌に対する切除後の再発予防に対する取り組みについて概説する。

I. 術後補助療法

これまでの術後補助化学療法の報告とは別に、いくつかの術後補助療法が試みられている(表2)。その中で注目されているのはインターフェロン単独または併用化学療法と活性化リンパ球を用いた治療法である。

大阪大学大学院医学系研究科外科科学講座消化器外科学 \*助教 \*講師 \*教授 \*\*同看護実践開発科学講座周手術期管理学 教授  
Key words: 肝細胞癌/インターフェロン単独および併用化学療法/養子免疫療法/循環微小癌細胞/網羅的解析



表1 術後補助化学療法と成績

プロトコール	症例数	結果	文献
Doxorubicin+Mitomycin C+リビオドール動注	50	効果なし	Izumi R Hepatology 20: 295, 1994.
5FU系薬剤経口	67	肝機能良好例のみ効果あり	Yamamoto M Br J Surg 83: 336, 1996.
Epirubicin動注+静注+5FU系薬剤経口	47	効果なし	Ono T Semin Oncol 24: 18, 1997.
シスプラチン+リビオドール動注+Epirubicin静注	66	治療群で肝外再発あり	Lai EC Arch Surg 133: 183, 1998.
シスプラチン+リビオドール動注	40	効果なし	Kwok P J Gastroenterol Hepatol 18: 450, 2003.
5FU系薬剤経口	160	効果なし	Hasegawa KI Hepatology 44: 891, 2006.

## 1. インターフェロン単独または併用化学療法

補助療法としてインターフェロンの使用は、①術後の肝内再発は肝内転移と多中心性発癌の2つの形式があり、肝内再発の48%は多中心性発癌である<sup>6)</sup>、②肝細胞癌はHCVもしくはHBV慢性肝炎や肝硬変が発癌リスクファクターである、さらに③インターフェロンの使用でHCV慢性肝炎もしくは代償性肝硬変からの発癌リスクファクターを下げる<sup>17)</sup>、という見解に基づく。これまでにHCV関連HCC<sup>8)</sup>とHBV関連HCC<sup>9)</sup>の治癒切除後にインターフェロンの投与の臨床報告がある。HCV関連HCCについては、インターフェロンalpha・6MIUを毎日投与から開始し、漸減して都合104週の投与を行い、その結果5年生存率が非投与群約50%に対し、投与群約80%の成績を得ている<sup>8)</sup>。HBV関連HCCでは、インターフェロンalpha2bを10MIU/m<sup>2</sup>週3回投与で16週の投与を行い、その結果5年生存率が非投与群約60%に対し、投与群約80%の成績を得ている<sup>9)</sup>。とくにpTNM stage III/IVaでは3年生存率が非投与群の約45%に対し、投与群では約75%であったと報告している。

また、教室では門脈本幹または第1次分枝に達する腫瘍栓を伴う症例に対して、肝切除の術後補

助療法としてインターフェロン+5FU動注併用化学療法(FAIT: FU Arterial Infusion and Interferon Therapy)を施行している<sup>10)</sup>。肝切除後に5FU肝動注・300mg/m<sup>2</sup>/day(day 1~5, 8~12)とインターフェロンalpha 300MIU・週3回×4週投与を組み合わせて休業期間も含めて1コース<sup>11)12)</sup>とし、計3コース施行した。その結果非治療群1年生存率41%に対し、治療群100%の成績を得、有意な生存期間の延長(p=0.003)をみた。

これらの報告のように、術後のインターフェロン投与は単独・併用を問わず、とくに進行肝癌に対する有用な補助療法としての有用性は高い。インターフェロンの種類や投与方法、併用する化学療法の種類など検討すべき項目も多いが、期待すべき治療法であると思われる。

## 2. 養子免疫療法

もう一つの着目されている治療法が高山らの活性化リンパ球を用いた治療法(養子免疫療法: Adoptive Immunotherapy)である<sup>13)</sup>。この治療はもともと1980年代にメラノーマ等に対する免疫療法として報告された。プロトコールの概要を示す。患者末梢血単核球を術前に採取し、IL-2

表2 術後補助療法

方法	対象	症例数	文献
レチノイド	治癒切除またはPEIT	89	Muto Y N Engl J Med 334: 1561, 1996.
131I-リビオドール動注	治癒切除	43	Lau WY Lancet 353: 797, 1999.
養子免疫療法	治癒切除	150	Takayama T Lancet 356: 802, 2000.
インターフェロン	治癒切除, HCV	30	Kubo S Br J Surg 89: 418, 2002.
インターフェロン	治癒切除, HBV	80	Lo CM Ann Surg 245: 831, 2007.
インターフェロン+5FU動注	門脈(一次分枝)内腫瘍栓	30	Nagano H Hepatogastroenterology 54: 172, 2007.

と抗 CD3 抗体と共に培養し、術後に 2~5 回の投与を行う。この活性型自己リンパ球の投与により、治癒切除後の成績は 5 年無再発生存率が非投与群 22% に対して投与群では 38% ( $p=0.008$ ) と有意な延長を認めた。培養設備等の問題はあがるが、将来に期待のもてる術後補助療法の一つである。この治療法は他の悪性腫瘍に対する効果も検討され、有効であると報告されている<sup>14)</sup>。

## II. 肝切除後再発予測

さて、こうした効果が期待される術後補助療法が開発されてきても、対象症例が適切に選択されなければその効果は不十分となる。再発するであろう症例の選択の方法に関してはこれまでの臨床病理学的検討以外に新たに 2 つの考え方から検討されてきている。すなわち、① Circulating Tumor Cell (CTC)<sup>15)</sup>、循環血液中の微小がん細胞の検出による再発予測<sup>16)17)</sup> と、② 肝細胞癌と非癌部肝組織の遺伝子を網羅的に解析、比較し(肝内)再発を予測する方法(表 3)である。

### 1. Circulating Tumor Cells (CTC) の検出

肝細胞癌は病的肝を完全に摘出する肝移植後であっても、肝内再発が認められることより CTC の存在が想定されることから、さまざまな方法で検出方法とその意義について検討されてきた<sup>18)</sup>。CTC の検出には主に末梢血有核細胞分画を採取し、この細胞に含まれる AFP や Albumin などの mRNA をターゲットとした Nested PCR または Real-time PCR などを行い、(半)定量化する方法<sup>16)~18)</sup> や Telomerase 活性の測定を用いた方

法があり、いずれの報告からも術後再発や生存率に寄与する結果が得られている。しかしながら、術中術直後の癌細胞の manipulation の検出の可能性だけでなく、正常肝細胞の産生する Albumin の検出などの問題が残っており、適切な標本採取時期や有用な標的マーカーなどの十分な検討が必要である。

このような欠点を補い、CTC の検出を正確に行うために、Immunomagnetic Separation 法を用いて末梢血中非白血球分画を採取する方法もある<sup>19)</sup>。上皮系マーカーである抗 Ber-EP4 抗体と白血球マーカーである抗 CD45 抗体を用いて末梢血有核細胞分画から上皮系・非白血球分画を採取し、AFP や hTERT の mRNA 定量を行うことで、より特異度と感度を高めることが可能となる<sup>19)</sup>。

以上のように、末梢血中のがん細胞 (CTC) を正確に検出することで、今後は補助化学療法との組み合わせや効果予測<sup>20)</sup> などへの応用に期待が持たれる。

### 2. 網羅的遺伝子/蛋白解析

もう一つの肝細胞癌切除後の再発予測としては、網羅的探索(トランスクリプトーム解析やプロテオーム解析)が候補にあがる(表 3)。再発または予後予測を行うための新規 Molecular Marker の同定だけでなく、遺伝子群のスコア化もしくは Signature 化を行う再発・予後予測の試みも行われている。このための研究のアプローチの方法はさまざまであり、門脈侵襲のある症例は予後が悪いことから、門脈侵襲に特異的な遺伝子群を選出し、これにより門脈侵襲のない症例の

表 3 マイクロアレイによる再発予測

方 法	症例数	validation	遺伝子数	文 献
肝内再発の遺伝子プロファイル	22腫瘍 6 例		23,000	Cheung ST Cancer Res 2002.
脈管侵襲の遺伝子プロファイル	18例	35例	18,564	Ho MC Ann Surg Oncol 2006.
スコア化	33例	27例	6,000	Iizuka N Lancet 2003.
Signature	60例	40例	3,072	Kurokawa Y J Helatol 2004.
FAIT 療法奏功例の Signature	20例	11例	3,080	Kurokawa Y Clin Cancer Res 2004.



予後を予測するなどユニークな方法も試みられている。

教室でも網羅的遺伝子解析による予後予測に積極的に取り組んでおり、治療切除後の予後予測遺伝子群だけでなく、たとえば前述の FAIT 療法に対する効果予測遺伝子群まで判明してきている<sup>21)</sup>。今後はそれに特異化した再発予測可能なチップの作成と臨床への応用、そして術後補助療法との組み合わせが期待される。

## 文 献

- 科学的根拠に基づく肝臓診療ガイドライン作成に関する研究班編：肝臓診療ガイドライン 2005年版，金原出版，東京，2005。
- 日本肝臓研究会編：第17回全国原発性肝臓追跡調査報告(2002-2003)。日本肝臓研究会，京都，2006。
- Hasegawa K, Takayama T, Ijichi M, et al: Uracil-tegafur as an adjuvant for hepatocellular carcinoma: a randomized trial. *Hepatology* 44: 891-895, 2006.
- Kwok PC, Lam TW, Lam PW, et al: Randomized controlled trial to compare the dose of adjuvant chemotherapy after curative resection of hepatocellular carcinoma. *J Gastroenterol Hepatol* 18: 450-455, 2003.
- Schwartz JD, Schwartz M, Mandel J, et al: Neoadjuvant and adjuvant therapy for resectable hepatocellular carcinoma: review of the randomised clinical trials. *Lancet Oncol* 3: 593-603, 2002.
- Sakon M, Umeshita K, Nagano H, et al: Clinical significance of hepatic resection in hepatocellular carcinoma: analysis by disease-free survival curves. *Arch Surg* 135: 1456-1459, 2000.
- Camma C, Giunta M, Andreone P, et al: Interferon and prevention of hepatocellular carcinoma in viral cirrhosis: an evidence-based approach. *J Hepatol* 34: 593-602, 2001.
- Kubo S, Nishiguchi S, Hirohashi K, et al: Randomized clinical trial of long-term outcome after resection of hepatitis C virus-related hepatocellular carcinoma by postoperative interferon therapy. *Br J Surg* 89: 418-422, 2002.
- Lo CM, Liu CL, Chan SC, et al: A randomized, controlled trial of postoperative adjuvant interferon therapy after resection of hepatocellular carcinoma. *Ann Surg* 245: 831-842, 2007.
- Nagano H, Sakon M, Eguchi H, et al: Hepatic resection followed by IFN-alpha and 5-FU for advanced hepatocellular carcinoma with tumor thrombus in the major portal branch. *Hepatogastroenterology* 54: 172-179, 2007.
- Sakon M, Nagano H, Dono K, et al: Combined intraarterial 5-fluorouracil and subcutaneous interferon-alpha therapy for advanced hepatocellular carcinoma with tumor thrombi in the major portal branches. *Cancer* 94: 435-442, 2002.
- Ota H, Nagano H, Sakon M, et al: Treatment of hepatocellular carcinoma with major portal vein thrombosis by combined therapy with subcutaneous interferon-alpha and intra-arterial 5-fluorouracil; role of type 1 interferon receptor expression. *Br J Cancer* 93: 557-564, 2005.
- Tadatoshi Takayama, Teruaki Sekine, Masatoshi Makuuchi, et al: Adoptive immunotherapy to lower postsurgical recurrence rates of hepatocellular carcinoma: a randomised trial. *LANCET* 356: 802-807, 2000.
- Dudley ME, Rosenberg SA: Adoptive-cell-transfer therapy for the treatment of patients with cancer. *Nat Rev Cancer* 3: 666-675, 2003.
- Sakon M, Nagano H, Nakamori S, et al: Intrahepatic recurrences of hepatocellular carcinoma after hepatectomy: analysis based on tumor hemodynamics. *Arch Surg* 137: 94-99, 2002.
- Morimoto O, Nagano H, Miyamoto A, et al: Association between recurrence of hepatocellular carcinoma and alpha-fetoprotein messenger RNA levels in peripheral blood. *Surg Today* 35: 1033-1041, 2005.
- Miyamoto A, Nagano H, Sakon M, et al: Clinical application of quantitative analysis for detection of hematogenous spread of hepatocellular carcinoma by real-time PCR. *Int J Oncol* 18: 527-532, 2001.
- Marubashi S, Dono K, Nagano H, et al: Detection of AFP mRNA-expressing cells in the peripheral blood for prediction of HCC recurrence after living donor liver transplantation. *Transpl Int* 20: 576-582, 2007.
- Waguri N, Suda T, Nomoto M, et al: Sensitive and specific detection of circulating cancer cells in patients with hepatocellular carcinoma: detection of human telomerase reverse transcriptase messenger RNA after immunomagnetic separation. *Clin Cancer Res* 9: 3004-3011, 2003.
- Pachmann K, Dengler R, Lobodasch K, et al: An increase in cell number at completion of therapy may develop as an indicator of early relapse: Quantification of circulating epithelial tumor cells (CETC) for monitoring of adjuvant therapy in breast cancer. *J Cancer Res Clin Oncol* [Epub ahead of print], 2007.
- Kurokawa Y, Matoba R, Nagano H, et al: Molecular prediction of response to 5-fluorouracil and interferon-alpha combination chemotherapy in advanced hepatocellular carcinoma. *Clin Cancer Res* 10: 6029-6038, 2004.

## ま と め

以上、現時点で試みられている肝細胞癌切除後の再発予防に関する知見を述べた。再発・予後予測因子は現在明らかになってきている最中であるが、逆に予後不良群を標的にせずともインターフェロンや免疫療法により予後改善が認められていることから、これらの組み合わせによる研究と治療成績向上が期待される。

## 肝癌に対するインターフェロン併用化学療法の基礎と臨床

門 田 守 人\*

### はじめに

早期の肝細胞癌に対する治療は非常に進歩しているが、進行癌に対する有効な治療法はいまだにない。われわれは、1995年に切除してわずか1年ほどで再発した症例を経験した。しかも、この症例の再発部位が肝内多発、肝外にも肺と骨に転移をしているということで、今までなら末期状態ということであった。実はこの患者は同門の外科医で、何か打つ手ないかと考えて行ったのがインターフェロンを選択した治療法であった。そうすると、思いもしなかった肺転移が消えてしまった。また、骨転移も消え、肝内転移も消えてなくなった(図1)。ときどき肝細胞癌がとんでもなく抗癌剤に反応するということがあるが、このような症例は経験したことがなかった。この患者はその後5年近く無再発生存したが、また新たな性格をもった腫瘍が出現し、死亡した。この治療法で効果があることがわかった頃に、同門の中から新たな第二の進行肝細胞癌の症例が出た。門脈内に腫瘍栓が詰まっている。胆管浸潤があり、ビリルビンが上がっており、肝内にはいくつかの転移巣がある。この症例の場合は肝外に転移がなかったため、金沢大学で行っているインターフェロン皮下注とmethotrexate, CDDP, 5-FUを肝動脈内投与を施行した。そうすると、見事に効果があった。約3カ月で腫瘍マーカーであるPIVKA-IIもAFPも下がり、画像でみてもほぼ完全に腫瘍が消失した

(図2)。

### 基礎研究

この2例を経験したことから、もう少し真剣に考えてみるべきであると思い、基礎的なことから追求してみることにした。金沢大学のプロトコルでは複数の薬剤を用いるということで、作用と副作用のことを考えると非常に複雑であるといえる。そこでわずか2例の経験ではあったが、思い切ってインターフェロンと5-FUでの2種類だけで研究を行うこととした。まず、動物実験でヌードマウスに腫瘍を作って、2週間これらを単独と併用とで治療を試みたところ、併用療法したもので非常に強い効果がみられた。それぞれの単独では少々の効果はあるが、大きな効果はない。そこで、インターフェロンと併用する場合、5-FUだけでも十分検討に値すると自信をもった。細胞周期への関与、あるいは5-FUの代謝に与える影響、または免疫の関係、それから血管新生の抑制作用というようなものをそれぞれ調べた。

*In vitro*における増殖の抑制効果を検討したところ、併用療法はとくにPLCという細胞株で効果が強い。すべての細胞株で、併用したもので効果が一番強いが、細胞株の中でも効果に差があることがわかった。そこで、効果の強いものとそうでない細胞に何かの特色がないかと、インターフェロンのレセプターを調べてみた。すると、もっとも効果の強かったものでは、他のものと比べてレセプターの発現が強いという違いが明らかとなった。これが直接効果に関係する

\* 大阪大学大学院医学系研究科病態制御外科学



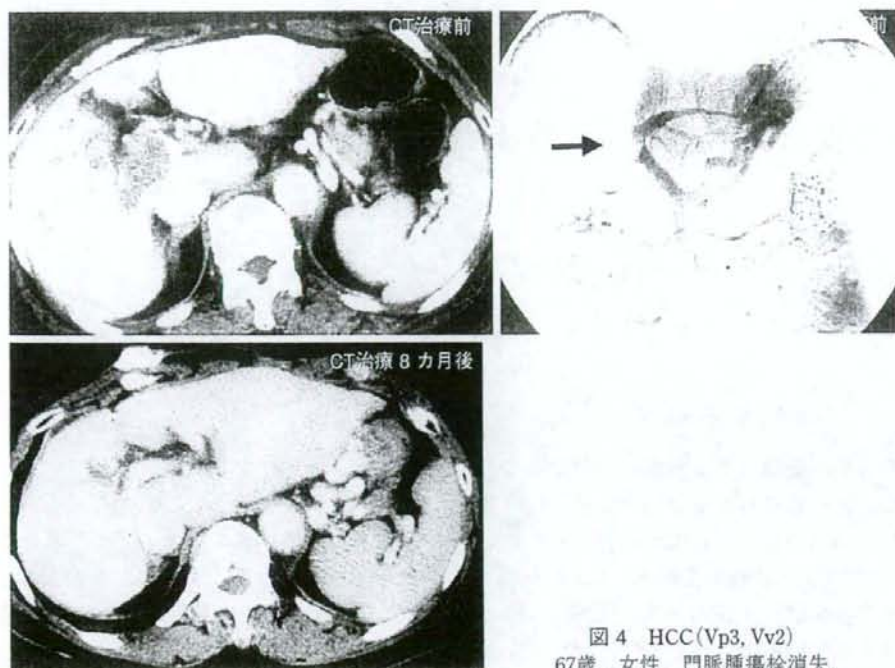


図4 HCC(Vp3, Vv2)  
67歳, 女性. 門脈腫瘍栓消失.

表1 切除不能症例

有効例	肝	遠隔転移	期間(月)	転帰
CR 8 例	CR	(-)	55	生存
	CR	(-)	36	生存
	CR	(-)	35	生存
	CR	肺	24	死亡
	CR	脳, 肺	18	死亡
	CR	肺	16	死亡
	CR	(-)	12	生存
	CR	(-)	6	死亡, 消化管出血
PR 7 例	PR	(-)	13	死亡
	PR	(-)	12	生存
	PR	(-)	10	生存
	PR	(-)	10	生存
	PR	(-)	12	生存
	PR	(-)	10	生存
NC 2 例	NC	(-)	10	生存
	NC	(-)	10	生存

無効例: 11例, 生存期間: 5~6カ月, 肝内多発・肝不全死亡

IFN併用動注化学療法, VP3以上, IM3.

で, 器質化した門脈腫瘍栓による食道静脈瘤の破裂で患者を失うという経験をした。そういう

例もあり, 単純にこれは効くからこの治療だけでいいというのは考えものであると思った。

われわれが経験するVp3/4症例を分けてみると, 図5のように3群が考えられる。これらのうち第2群に属する症例では, 手術が可能であれば, 門脈内腫瘍栓を主腫瘍とともに切除した後に併用療法を開始することも始めた。この方針はいまだ評価できる段階ではないが, 肝内の腫瘍の制御は可能でも肝外の転移が目立ってくるように思える。次に, 第1群に属する症例, すなわち比較的大きな単発の腫瘍が門脈内腫瘍栓を有する場合には, 外科的に切除してきた。その成績がどの程度であったかという点, このような症例を積極的に治療してきた京都大学の報告では, 術後生存率が1年でおおよそ25~30%, 2年ともなればもう10%前後になってくるという成績である。われわれの症例をみると, 以前治療してきた切除成績は1年生存率35%くらいで, 3年生存率で約17, 18%と, 京都大学の成績とはほぼ同じであった。このような症例に対して, 切除後インターフェロンと5-FUの併用療法を補助

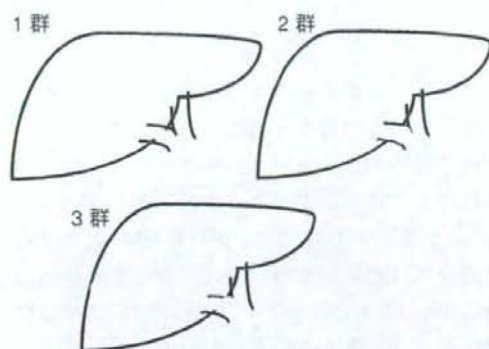


図5 門脈内腫瘍栓を伴う肝細胞癌

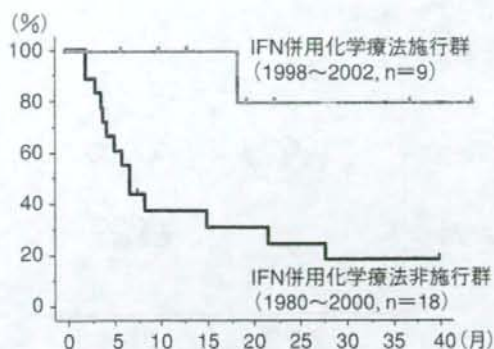


図6 術後生存率(Vp3,4症例)

表2 切除症例・術前術後補助療法

年齢	性別	手術時遠隔転移	再発	転帰	期間(月)	Virus
術後補助療法(VP3以上)						
47	M	Vp4, B2, GB+	(-)	無再発	生存	47 HB
69	M	Vp3	(-)	残肝	生存	39 HC
54	M	Vp4	リンパ節	骨転移	生存	20 HC
47	M	Vp4	(-)	無再発	生存	13 HB, HC
60	M	Vp4	(-)	無再発	生存	12 HB
80	M	Vp4	(-)	無再発	生存	11
54	M	Vp4	(-)	無再発	生存	6 HB, HC
53	M	Vp3	(-)	無再発	生存	4
68	M	Vp3	(-)	残肝, 胆管再発, 消失	死亡, 心不全	22 HC
36	M	Vp4	(-)	残肝, 肺多発	死亡	18 HB
減量肝切除・術後補助療法(VP4, IM3)						
52	F	Vp4, B3, VV3, IM3	(-)	残肝, 肺多発	生存	16 HB
49	F	Vp4, IM3	(-)	残肝, 肺多発	死亡	13 HC
46	M	Vp4, IM3	(-)	残肝, 肺骨多発	死亡	9 HC
58	M	Vp4, IM3	(-)	残肝	生存	18 HB
69	M	Vp4, IM3	(-)	残肝	生存	10 HB, HC
66	M	Vp4, IM3	肺	残肝遺残, 肺遺残	生存	6 HB, HC
65	M	Vp4, IM3	(-)	残肝	生存	5 HB, HC
53	M	Vp4, IM3	(-)	残肝	生存	4 HB
52	M	Vp4, IM3	(-)	残肝	生存	4 HB
術前補助療法(VP3以上)						
32	M	Vp4, B3	(-)	残肝, 肺多発	死亡・癌死	25 HB
51	M	Vp4, IM3	(-)	無再発	生存	13 HC
術後補助療法(VP3以上)・IFNなし, 5FU単剤						
62	F	Vp4	(-)	残肝, 肺転移	死亡・癌死	8 HB
59	M	Vp4	(-)	残肝, 肺転移	死亡・癌死	8 HC

IFN併用動注化学療法, VP3以上。

療法として行くと、まだ症例数が少ないがほとんどの症例が長期生存することが示されている(図6)。第1群の補助療法と第2群の減量肝切除後の治療法両者を合わせて成績をみても、表2に示すような結果である。

#### 治療効果とインターフェロンレセプター

それでは一体、効くのか効かないのかというのはどういうことか。In vitroの実験のデータからわかることは、その細胞がインターフェロン



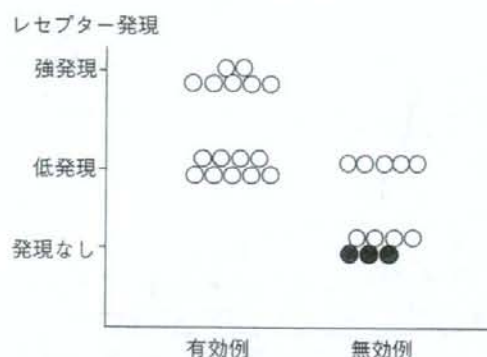


図7 インターフェロンレセプターの発現と治療効果 (n=27)

に対するレセプターをもっているかどうかということである。そこで、今まで切除した肝細胞癌をこの抗体で染めてみると、非常に高発現しているもの、低発現のもの、癌部がまったく染まらないものというように分けることができた。インターフェロンによる治療をしたがまったく効かなかったケースでは、レセプターは陰性であった。分化度による違いを調べると、高分化の場合はよく染まり、低分化のものは低発現あるいは陰性のものが多いということであった。過去にこのインターフェロンによる治療をしたものをインターフェロンレセプターのあるもの、ないものということで比べてみると、インターフェロンレセプターが陰性であったものについては、ほぼ治療しなかったことに等しいということになった。そういう意味で、これは効果判定の重要なものになるのではなかろうかと考えている。そこで、今までに癌組織の材料が手に入ったもので、インターフェロンレセプターを染色し治療に反応したかどうかということを見比べたものがこの図7である。効果のあったものについては少なくともレセプター陰性というものはない。効かなかったものについては、陰性か、もしくは低発現であった。また、非常に強く発現しているもので効かなかったものはないということで、前述したように、レセプターの発現というものと、治療による効果度というものには相関性があるということがいえるのではないかと思う。

## まとめ

今回は効果のあったものについて述べたが、効果のないものもあったことも事実で、それが今後の課題になると思う。まず、レセプターが陰性のものについてはどうも効果がなさそうである。2番目の問題として、肝外に転移してしまった場合には効果がない。次に、今までの症例はVp3/4というものが多く、これらのケースでは肝機能がさほど悪くないものが対象になっているので、これから先この治療法がどこまで広げられるだろうかということも検討課題である。それから4番目として、果たしてこれがRCTによっても効果ありと証明されるかどうかという大きな問題もある。レセプターの問題について、なぜこれが陽性と陰性があるのか。遺伝子そのものには変化がないということで、エピ・ジェネティックな変化としてメチル化の問題が関係しているらしいという結果が出ている。それから肝外のものについて、これはなかなかまだ難しいようで、さらなる検討が必要であると思う。4番目のRCTについては、やっと今年早々に検討を始めることができるようになったので、これはいずれ結果が出るのではないかと期待している。

## 文献

- 1) Miyamoto, A., Umeshita, K., Sakon, M., et al.: Advanced hepatocellular carcinoma with distant metastases, successfully treated by a combination therapy of alpha-interferon and oral tegafur/uracil. *J. Gastroenterol. Hepatol.*, 15: 1447-1451, 2000.
- 2) Eguchi, H., Nagano, H., Yamamoto, H., et al.: Augmentation of antitumor activity of 5-fluorouracil by interferon alpha is associated with up-regulation of p27Kip1 in human hepatocellular carcinoma cells. *Clin. Cancer Res.*, 6: 2881-2890, 2000.
- 3) Kondo, M., Nagano, H., Sakon, M., et al.: Expression of interferon alpha/beta receptor in human

- hepatocellular carcinoma. *Int. J. Oncol.*, 17 : 83-88, 2000.
- 4) Sakon, M., Nagano, H., Dono, K., et al.: Combined intraarterial 5-fluorouracil and subcutaneous interferon-alpha therapy for advanced hepatocellular carcinoma with tumor thrombi in the major portal branches. *Cancer*, 94 : 435-442, 2002.
- 5) Damdinsuren, B., Nagano, H., Sakon, M., et al.: Interferon-beta is more potent than interferon-alpha in inhibition of human hepatocellular carcinoma cell growth when used alone and in combination with anticancer drugs. *Ann. Surg. Oncol.*, 10 : 1184-1190, 2003.
- 6) Yamamoto, T., Nagano, H., Sakon, M., et al.: Partial contribution of tumor necrosis factor-related apoptosis-inducing ligand (TRAIL)/TRAIL receptor pathway to antitumor effects of interferon-alpha/5-fluorouracil against Hepatocellular Carcinoma. *Clin. Cancer Res.*, 10 : 7884-7895, 2004.
- 7) Kurokawa, Y., Matoba, R., Nagano, H., et al.: Molecular prediction of response to 5-fluorouracil and interferon-alpha combination chemotherapy in advanced hepatocellular carcinoma. *Clin. Cancer Res.*, 10 : 6029-6038, 2004.
- 8) Ota, H., Nagano, H., Sakon, M., et al.: Treatment of hepatocellular carcinoma with major portal vein thrombosis by combined therapy with subcutaneous interferon-alpha and intra-arterial 5-fluorouracil ; role of type 1 interferon receptor expression. *Br. J. Cancer*, 93 : 557-564, 2005.
- 9) Kondo, M., Nagano, H., Wada, H., et al. Combination of IFN-alpha and 5-fluorouracil induces apoptosis through IFN-alpha/beta receptor in human hepatocellular carcinoma cells. *Clin. Cancer Res.*, 11 : 1277-1286, 2005.
-



## B. がん化学療法の実践

## 4. 肝癌・胆道癌

## 肝細胞癌の集学的治療と化学療法

*The chemotherapy for hepatocellular carcinoma as a multimodal treatment*

永野 浩昭 門田 守人\*

NAGANO Hiroaki

MONDEN Morito

大阪大学大学院医学系研究科外科学講座 消化器外科学 講師 \*教授

**Key Words** 肝細胞癌/肝切除/化学療法/術後補助療法/集学的治療

肝細胞癌における集学的治療としての化学療法の現況を、①肝切除術後難治性再発病巣に対する化学療法と、②肝切除術後の再発予防としての補助化学療法の2点について概説する。

難治性再発病巣に対しては、さまざまなレジメンが試みられ、その中でもIFN併用化学療法は高い奏効率を示し、有望な治療法と考えられる。また、分子標的治療薬としてのソラフェニブ等可能性のある薬剤も開発されている。また、現時点で術後補助療法は確立されていないが、“再発予測と症例の選定により有効な症例はある”と思われる。妥当性のある臨床試験での検証が課題となる。

## はじめに

肝細胞癌は、肝切除によって肉眼的治療切除しえたとしても、高率に肝内再発をきたすという特徴がある。したがって、肝細胞癌の切除成績向上のためには、術後の肝内転移再発を制御することがきわめて重要である。切除後肝内再発に対する治療として、肝動脈(化学)塞栓術(Transcatheter Arterial (Chemo) Embolization: TAE/TACE), radiofrequency ablation (RFA) や再肝切除等の局所治療を反復することで、ある一定の治療効果を得るが、このような既存治療に対する治療抵抗性病巣である門脈内腫瘍栓や肝外転移病巣を伴うようになり癌死に至る。このような病巣に対する集学的治療法としての化学療法を施行するが、肝細胞癌は一般的に抗癌剤の感受性が低く<sup>1)</sup>、併存

する肝障害によって十分量の抗癌剤投与が投与できないという問題点もある。このため、標準治療としての肝細胞癌に対する化学療法における標準的治療はいまだ確立されていない<sup>2)</sup>。

本稿では、肝細胞癌における集学的治療としての化学療法の現況を外科の立場から、①肝切除術後難治性再発病巣に対する化学療法と、さらには、②肝切除術後の再発予防としての術後補助化学療法の2点について概説する。

## 肝切除術後再発巣に対する化学療法

## 1. 肝動注化学療法

再発肝細胞癌のうち、TAE/TACE が効を奏さない門脈内腫瘍栓を有する症例や広範囲にわた

表1 肝動注化学療法

報告者	使用薬剤	症例数	奏効率(%)
Oiweny, et al(1980)	ADR	10	60
Ikeda, et al(1992)	ADR, CDDP, MMC	76	51
Nagasue, et al(1986)	Epi-ADR	53	15
Takayasu, et al(2000)	Epi-ADR, CDDP, VP-16	30	30
Onohara, et al(1988)	CDDP	33	55
Ansfield, et al(1971)	5-FU	11	27
Tanaka, et al(2000)	5-FU, CDDP	77	45
Ando, et al(2002)	5-FU, CDDP	58	43
Kaneko, et al(2002)	IFN- $\alpha$ (sc.), 5-FU, CDDP, MTX, LV(i.v.)	29	45
Ota, et al(2005)	IFN- $\alpha$ (sc.), 5-FU	55	48
Enjoji, et al(2005)	IFN- $\alpha$ (sc.), 5-FU	28	57
Obi, et al(2006)	IFN- $\alpha$ (sc.), 5-FU	116	52

ADR: doxorubicin CDDP: cisplatin MMC: mitomycin C Epi-ADR: epirubicin  
 VP-16: etoposide 5-FU: 5-fluorouracil IFN: interferon MTX: methotrexate  
 LV: leucovorin sc: subcutaneous infusion i.v.: intra-venous infusion

る多発肝内転移症例などを対象に、肝動注化学療法が施行されてきた。最近の肝細胞癌に対する肝動注化学療法の使用薬剤とその治療成績を表1に示した。肝動注化学療法における投与方法は、One-shot 動注および持続動注がある。One-shot 動注においては、濃度依存性の高い doxorubicin (ADR) や cisplatin (CDDP) などが適している。

一方、持続動注では時間依存性の高い 5-fluorouracil (5-FU) を機軸とし、CDDP の間欠的投与が中心となっている。単剤投与における奏効率は15~60%と単純には比較できないが、全身化学療法より良好な成績であると考えられる<sup>3)</sup>。また、多剤併用による肝動注化学療法の奏効率は、7~51%であると報告されている。

最近では、肝動注化学療法に Interferon (IFN)- $\alpha$  を併用することで、良好な治療成績が報告されている。IFN は生体内サイトカインの1種であり、生体内においてさまざまな生物学的作用を持

つ。抗癌剤の作用を増強させる modulator の作用に加えて、自身が抗腫瘍効果を有している。Kaneko らの報告では、門脈内腫瘍栓を伴った進行肝細胞癌29例に対して、5-FU, CDDP, methotrexate (MTX) の3剤による肝動注投与と IFN- $\alpha$  と LV (leucovorin) の全身投与を併用し、奏効率45%と良好な結果を示している<sup>4)</sup>。また、IFN- $\alpha$  と 5-FU 持続肝動注化学療法は、既存の治療法に抵抗性を示す進行肝細胞癌症例を対象として、きわめて良好な結果が報告されている<sup>5)~10)</sup>(表2)。とくに門脈内腫瘍栓を伴う症例についての各施設からの報告202例<sup>6)~8)</sup> においての抗腫瘍効果は、CR; 28例, PR; 66例と、その奏効率は46.5%で、生存期間の中央値は6.9~11.8ヵ月であった。また、生存率は、1年生存率が29.0~48.9%、2年生存率が、5.6~28.8%であり、これらの治療成績は、対象となる高度進行肝癌は既存の治療法が効を奏さずほとんどの症例が6ヵ月以

表2 IFN/5FU 併用動注化学療法

報告者	年	奏効例	症例数	奏効率(%)	備考
Sakon M, et al	2002	5/	8	62.5%	門脈内腫瘍栓症例
Ota H, et al	2005	24/	55	43.6%	
Obi S, et al	2006	61/	116	52.5%	
Uka K, et al	2007	9/	31	29.0%	
Enjoji M, et al	2005	6/	28	21.5%	門脈内腫瘍栓(-)症例を含む
Uka K, et al	2007	16/	55	29.0%	



内に死亡する<sup>11)-12)</sup>ことと比較すると、きわめて有効な治療法であると考えられる。

また、副作用については、発熱、悪寒といった Grade 2 以下の非血液毒性をほぼ全例に認めた。Grade 3 以上の非血液毒性の副作用については、4 例あり、鬱病、精神不穏、口内炎、発疹がそれぞれ 1 例ずつあった。カテーテル挿入に関する合併症は 3 例で、カテーテル感染が 1 例、仮性動脈瘤が 2 例あった。Grade 3 の血液毒性の発現率は、17.4% (15/86) であった。治療を中断した症例は 5 例で、その原因は、鬱病、精神不穏、発疹、カテーテル感染、治療拒絶であった。

## 2. 全身化学療法

切除後再発症例の中で、肺・副腎・リンパ節などの肝外病巣に対して全身化学療法が施行される。現在までの、肝細胞癌に対する単剤もしくは多剤併用による全身化学療法の治療成績を表 3 に示す。各種消化器癌と同様に、ADR, 5-FU, CDDP, mitomycin C (MMC) などの薬剤が使用されているが、単剤での十分な効果は期待できな

い<sup>13)</sup>。ADR は、もっとも肝細胞癌に感受性の高い薬剤であるが、ADR と他の薬剤との併用に関しては、第二相試験における奏効率は 12~24% であり、今後はランダム化比較試験における検証が必要である。

Epirubicin (Epi-ADR) は、単剤での全身投与における奏効率は、ADR を上回るものではなかった。5-FU も肝細胞癌に対して古くより使用されてきた抗癌剤の一つであるが、近年の第二相試験において、5-FU と CDDP, mitoxantrone (MIT) の 3 剤併用により 27% の奏効率が報告されている<sup>14)</sup>。

S-1 は、5-FU 系の薬剤であり、他の消化器癌 (胃癌、大腸癌、肺癌等) において高い有効性を示すと報告されている。S-1 と IFN の併用により、25% の奏効率が報告されている<sup>15)</sup>。

その他、バクリタキセル、ドセタキセル、イリノテカンなどについても臨床試験が実施されているが、有望な結果とはいえない。Gemcitabine (GEM) は当初、奏効率が 18% と良好な結果が報告されたが、その後の追試ではその効果は確認さ

表 3 全身化学療法

報告者	使用薬剤	症例数	奏効率 (%)
Chlebowski, et al (1984)	ADR	52	11
Al-Idrissi, et al (1982)	ADR, 5-FU, MMC	40	13
Yang, et al (2002)	ADR, GEM	28	12
Park, et al (2006)	ADR, CDDP, Capecitabine	29	24
Hochster, et al (1985)	Epi-ADR	18	17
Kim, et al (2006)	Epi-ADR, CDDP, UFT, LV	53	17
Tetef, et al (1995)	5-FU, LV	15	1
Lozano, et al (2000)	Capecitabine	37	13
Ikeda, et al (2004)	5-FU, CDDP, MIT	51	27
Nakamura, et al (in press)	S-1, IFN- $\alpha$	12	25
Chao, et al (1998)	Paclitaxel	20	0
Hebbar, et al (2006)	Docetaxel	15	7
O'Reilly, et al (2001)	Irinotecan	14	7
Kim, et al (2004)	GEM, Docetaxel	21	10
Taieb, et al (2004)	GEM, Oxaliplatin	26	15
Zhu, et al (2006)	GEM, Oxaliplatin, Bevacizumab	33	18
Philip, et al (2005)	Erlotinib	38	8
Eckel, et al (2005)	Imatinib	17	0
Abou-Alfa, et al (2006)	Sorafenib	137	2
Llovet, et al (2007)	Sorafenib	299	2

ADR: doxorubicin 5-FU: 5-fluorouracil MMC: mitomycin C GEM: gemcitabine  
CDDP: cisplatin Epi-ADR: epirubicin UFT: uracil-tegafur LV: leucovorin  
MIT: mitoxantrone IFN: interferon

れなかった。GEMとオキサリプラチンとの併用が試みられたが、奏効率は20%以下であった。さらに、GEMとオキサリプラチンに加えて、分子標的治療薬である抗血管内皮増殖因子(VEGF)レセプター抗体のペバシズマブの3剤併用投与の第二相試験の結果は、ペバシズマブの上乗せ効果は認められなかった<sup>16)</sup>。

化学療法とは厳密にはその定義から少し外れるが、その他の分子標的治療薬に関しては、RAFやVEGFレセプターなどを標的とするマルチキナーゼ阻害薬のソラフェニブは第二相試験における奏効率は2.2%であったが<sup>17)</sup>、近年の第三相試験(SHARP Trial)において、生存期間において対照群の7.9ヵ月と比較して10.7ヵ月と有意な延長が認められた<sup>18)</sup>。ソラフェニブ投与群における治療効果の内訳は、partial response(PR) 2.2%, stable disease(SD) 71%, progression disease(PD) 18%であった。

本治療は肝細胞癌に対する分子標的治療の中で標準的治療となる可能性があるものの、ソラフェニブ単独の奏効率は2.2%と低率であり、このことから、単剤では肝細胞癌の増殖を抑制し得ても根治し得ないと考えられる。肝細胞癌患者の予後向上のためには、他の抗癌剤との併用による抗腫瘍効果の改善が必要であろう。

### 術後(補助)化学療法

肝細胞癌切除後の補助化学療法の目的は、術後の高頻度の肝内再発を抑制することである。肝細胞癌根治切除後の早期再発形式の大多数は、肝内

転移に起因する残肝再発である<sup>19)</sup>。表4に、これまでの主な補助化学療法の結果を示す。

それぞれの報告によって、結果はさまざまであり、一定の見解は得られていない。また、統計学的な症例数の設定のもとに、十分な症例数を集積できた臨床試験は2件しかなく、この2件のいずれの報告においても、補助化学療法の有効性は示されていない<sup>20)21)</sup>。したがって、現時点で肝細胞癌切除後の補助化学療法として有効なレジメンはないと考えられる。しかしながら、この2件の臨床試験は両者とも、腫瘍の進展度に関して早期癌から進行癌までのあらゆる症例を対象としているため、補助化学療法の有効性が示されなかった可能性もある。門脈内腫瘍栓や全肝に多発する肝内転移を有する進行癌を対象とした臨床試験においては、症例数が少ないながらも、補助化学療法の有効性が示されている<sup>22)~24)</sup>。

一般的に門脈内腫瘍栓を伴う肝癌症例(Vp3以上)は、仮に腫瘍の完全摘出を施行し得ても高率に発生する残肝再発により、その1年生存率は約40%とその治療成績は期待できない<sup>25)</sup>。そこで、教室ではこのような進行肝癌15例に対して術後補助療法としてのFAITを3クールのみ施行した。その成績は、無再発生存9例(12~53ヵ月)、再発生存2例(22, 36ヵ月)、癌死2例(18ヵ月:肺転移, 60ヵ月:残肝再発)、他病死2例(22, 68ヵ月)であり、1年生存率は100%であった。この成績は、当科において同一ステージの進行肝癌に対して肝切除を施行した15例(FAIT非施行例: Historical-control)と比較したところ、有意に良好であった(p=0.0031)。

表4 術後補助化学療法

報告者	使用薬剤	治療期間	症例数	結果
Izumi, et al(1994)	動注 ADR+MMC+Lip	1回のみ	23	有効(進行癌)
Lai, et al(1998)	静注 Epi-ADR+動注 CDDP+Lip	4年	30	有害
Tanaka, et al(2005)	動注 CDDP+5-FU	1ヵ月	7	有効(進行癌)
Hasegawa, et al(2007)	経口 UFT	1年	79	有害
Nagano, et al(2007)	動注 5-FU+皮下注 IFN- $\alpha$	3ヵ月	15	有効(進行癌)

ADR: doxorubicin MMC: mitomycin C Lip: Lipiodol Epi-ADR: epirubicin CDDP: cisplatin  
5-FU: 5-fluorouracil UFT: uracil-tegafur IFN: interferon



さらに、門脈本幹を完全に閉塞するまでに進展する腫瘍栓と多発肝内病巣が併存する進行肝癌症例に対して減量肝切除術と本療法を施行したところ、有意な生存期間の延長が得られた<sup>26)</sup>。

今後の課題としては、多施設におけるランダム化比較試験などにより、臨床腫瘍統計上評価しうる症例数を十分に集積した上での検討が必要である。

## おわりに

肝細胞癌の切除成績向上のためには、術後の肝

内転移再発の抑制を目的とする術後治療、および肝外転移病巣に対する全身化学療法の確立が急務である。これまで進行肝細胞癌に対するさまざまなレジメンが試みられており、その中でもIFN併用化学療法は高い奏効率を示すことが報告されており、きわめて有望な治療法と考えられる。

また、近年の分子生物学の進歩により、分子標的治療薬におけるソラフェニブ等の標準的治療となる可能性のある薬剤も開発されてきている。今後は、妥当性のある臨床試験において抗腫瘍効果を検証することが重要課題となる。

## 文 献

- 1) 左近賢人, 永野浩昭, 門田守人: 進行肝細胞癌に対する化学療法の最前線. 日本内科学会雑誌 93: 1660-1665, 2004.
- 2) 科学的根拠に基づく肝癌診療ガイドライン作成に関する研究班編: 肝癌診療ガイドライン 2005年版, 金原出版, 東京, 2005.
- 3) Yamashita T: Chemotherapy for advanced hepatocellular carcinoma: systemic chemotherapy or hepatic arterial infusion chemotherapy? J Gastroenterol 2004; 39: 404-406.
- 4) Kaneko S, Urabe T, Kobayashi K et al: Combination chemotherapy for advanced hepatocellular carcinoma complicated by major portal vein thrombosis. Oncology 62: 69-73, 2002; 2002.
- 5) Sakon M, Nagano H, Dono K, et al: Combined intraarterial 5-fluorouracil and subcutaneous interferon-alpha therapy for advanced hepatocellular carcinoma with tumor thrombi in the major portal branches. Cancer 94: 435-442, 2002.
- 6) Ota H, Nagano H, Sakon M, et al: Treatment of hepatocellular carcinoma with major portal vein thrombosis by combined therapy with subcutaneous interferon-alpha and intra-arterial 5-fluorouracil; role of type 1 interferon receptor expression. Br J Cancer 93: 557-564, 2005.
- 7) Obi S, Yoshida H, Toune R, et al: Combination therapy of intraarterial 5-fluorouracil and systemic interferon-alpha for advanced hepatocellular carcinoma with portal venous invasion. Cancer 106: 1990-1997, 2006.
- 8) Uka K, Aikata H, Takaki S, et al: Similar effects of recombinant interferon-alpha-2b and natural interferon-alpha when combined with intra-arterial 5-fluorouracil for the treatment of advanced hepatocellular carcinoma. Liver Int 27 (9): 1209-1216, 2007.
- 9) Enjoji M, Morizono S, Kotoh K, et al: Re-evaluation antitumor effect of combination chemotherapy with interferon-alpha and 5-fluorouracil for advanced hepatocellular carcinoma. World J Gastroenterol 11 (36): 5685-5687, 2005.
- 10) Uka K, Aikata H, Takaki S, et al: Pretreatment predictor of response, time to progression, and survival to intraarterial 5-fluorouracil/interferon combination therapy in patients with advanced hepatocellular carcinoma. J Gastroenterol 42 (10): 845-853, 2007.
- 11) Poon RT, Fan ST, Tsang FH, et al: Locoregional therapies for hepatocellular carcinoma: a critical review from surgeon's perspective. Ann Surg 366: 466-486, 2002.
- 12) Bruix J, Llovet JM: Prognostic prediction and treatment strategy in hepatocellular carcinoma. Hepatology 35: 519-524, 2002.
- 13) Nowak AK, Chow PKH, Findlay M: Systemic therapy for advanced hepatocellular carcinoma: a review. Eur J Cancer 40: 1474-1484, 2004.
- 14) Ikeda M, Okusaka T, Ueno H, et al: A phase II trial of continuous infusion of 5-fluorouracil, mitoxantrone, and cisplatin for metastatic hepatocellular carcinoma. Cancer 103: 756-762, 2005.
- 15) Nakamura M, Nagano H, Marubashi S, et al: A pilot study of combination chemotherapy of S-1, a novel oral DPD inhibitor, and interferon-alpha for advanced hepatocellular carcinoma with extrahepatic metastasis. Cancer in press.
- 16) Zhu AX, Blaszkowsky LS, Ryan DP, et al: Phase II study of gemcitabine and oxaliplatin in combination with bevacizumab in patients with advanced hepatocellular carcinoma. J Clin Oncol 24: 1898-1903, 2006.
- 17) Abou-Alfa GK, Schwartz L, Ricci S, et al: Phase II study of sorafenib in patients with advanced hepatocellular carcinoma. J Clin Oncol 24: 4293-4300, 2006.
- 18) Llovet JM, Ricci S, Mazzaferro V, et al: Sorafenib improves survival in advanced Hepatocellular Carcinoma (HCC): Results of a Phase III randomized placebo-controlled trial (SHARP trial) JCO. 2007 ASCO Annual Meeting Proceedings Part I 25: No. 18S, 2007.
- 19) Sakon M, Umeshita K, Nagano H, et al: Clinical significance of hepatic resection in hepatocellular carcinoma: analysis by disease-free survival curves. Arch Surg 135: 1456-1459, 2000.
- 20) Lai EC, Lo CM, Fan ST, et al: Postoperative adjuvant chemotherapy after curative resection of hepatocellular carcinoma: a randomized controlled trial. Arch Surg 133: 183-188, 1998.

- 21) Hasegawa K, Takayama T, Ijichi M, et al: Uracil-tegafur as an adjuvant for hepatocellular carcinoma: a randomized trial. *Hepatology* 44: 891-895, 2006.
- 22) Izumi R, Shimizu K, Iyobe T, et al: Postoperative adjuvant hepatic arterial infusion of Lipiodol containing anticancer drugs in patients with hepatocellular carcinoma. *Hepatology* 20: 295-301, 1994.
- 23) Tanaka S, Shimada M, Shirabe K, et al: A novel intrahepatic arterial chemotherapy after radical resection for advanced hepatocellular carcinoma. *Hepatogastroenterology* 52: 862-865, 2005.
- 24) Nagano H, Sakon M, Eguchi H, et al: Hepatic resection followed by IFN- $\alpha$  and 5-FU for advanced hepatocellular carcinoma with tumor thrombus in the major portal branch. *Hepatogastroenterology* 54: 172-179, 2007.
- 25) Ikai I, Yamaoka Y, Yamamoto Y, et al: Surgical intervention for patients with stage IV-A hepatocellular carcinoma without lymph node metastasis: proposal as a standard therapy. *Ann Surg* 227(3): 433-439, 1998.
- 26) Nagano H, Miyamoto A, Wada H, et al: Interferon- $\alpha$  and 5-fluorouracil combination therapy after palliative hepatic resection in patients with advanced hepatocellular carcinoma, portal venous tumor thrombus in the major trunk, and multiple nodules. *Cancer* 110(11): 2493-2501, 2007.