

表1 子宮内膜症治療の目的

1. 疼痛（月経困難症・性交時痛・慢性骨盤痛など）をできる限り減弱する。
2. 子宮内膜症の再発をできる限り少なくする。
3. 妊娠の可能性をより向上させる。

痛には根治的な切除が有効であると考えられている⁴⁾。妊孕能の改善という点では軽度の子宮内膜症病巣切除に効果があるという報告もあり、また、直腸子宮内膜症などの深部内膜症病巣切除が妊孕能を高めるという報告がある⁵⁾ものの、深部内膜症病巣切除が妊孕能に対してどのような影響を与えるかについては、まだ明確な結論は出ていない。

本稿では、子宮腺筋症の疼痛対策について、薬物療法と外科的治療に分けて論じてみたい。

1. 子宮腺筋症の病型

子宮腺筋症は子宮筋層内に浸潤、あるいは発生した子宮内膜症組織がその主体である。子宮腺筋症の病型分類は Cullen らの分類⁶⁾（粘膜下、筋層内、漿膜から韌帯内）は現在も病型理解に応用できる。臨床的に子宮腺筋症の症例を詳細に観察していると、子宮腺筋症が単独で存在している症例と、子宮後壁から浸潤しているように病変が広がっていて、卵巣およびダグラス窩に子宮内膜症病巣を著明に認める症例とに分類することができる。単独病変を子宮体部に認める症例は、発生の段階から子宮体部に腺筋症病巣が存在していた症例、あるいは、分娩や産産をきっかけとして子宮内膜が子宮体部に迷入した症例と推測される。また、ダグラス窩から子宮体部まで広汎に子宮内膜症病巣を認める症例は、病巣部位の広がりが広く、腹腔内に存在していた子宮腺筋症が子宮筋層に浸潤していった症例と解釈される。すなわち、偶発的に子宮筋層に進展しただけの子宮腺筋症

と、卵巣病変および腹膜病変なども含めた病変があり、子宮内膜症の発症が多臓器にわたっている中で子宮腺筋症が存在する症例では、原因となる子宮内膜症の病態が異なる可能性があると考えている。我々の経験した症例においても、子宮腺筋症単独で存在している症例は、病巣切除で臨床症状が改善する傾向があり、骨盤内に広く広がっている子宮内膜症患者の治療は病巣切除も完全切除が困難であること、および内膜症病巣の再発も起こりやすいことから、症状の再発が起こりやすい傾向がある。

2. 子宮腺筋症の治療目的

子宮内膜症の治療目的は、1) 月経困難症などの疼痛緩和、2) 妊孕能の改善（不妊症治療）、および3) 子宮内膜症再発の抑制である（表1）。子宮腺筋症においても同様の治療効果を目的とした治療が行われているが、子宮腺筋症だけを単独に解析した報告が稀であるため、治療方針の決定に際しての明確な基準が今のところない。

子宮腺筋症患者においては月経困難症が強度なことが多く、特に疼痛に関しては、子宮体部のみならずダグラス窩に著明圧痛点を認める場合が多い。子宮腺筋症が単独で発症している症例では子宮体部に限局した圧痛を特徴とするが、骨盤に広く広がった子宮内膜症を伴う子宮腺筋症はダグラス窩周囲の深部病変を伴い、ダグラス窩から直腸周囲にも病変が存在する。このような症例では、日常生活を障害するほどの月経困難症と慢性骨盤痛を生じる症例があり、臨床的には疼痛緩和が治療としては優先される。一方、子宮腺筋症と妊孕能に関しては議論がある。子宮腺筋症により精子の輸送が障害される可能性や、着床が障害される可能性は指摘されてはいるが、子宮腺筋症自体が不妊症と関連があるかどうかは現状では明確な evidence はない。

表2 子宮腺筋症の治療法

1. 妊孕能温存の必要がない場合
子宮全摘術+子宮内膜症病巣切除 (症例により卵巣摘出を行う)
2. 妊孕能の温存が必要な場合
保存的治療：
 - ・NSAIDsなどの消炎鎮痛剤の使用
 - ・GnRH製剤, danazolなどの子宮内膜症治療薬剤の使用
 - ・IUD (プロゲステロン, danazolなどの含まれているもの)
 外科的治療：
 - ・endomyometrial ablation (子宮内よりの焼灼・温熱療法)
 - ・electrocoagulation (腹腔鏡による電気焼灼)
 - ・子宮腺筋症切除術+子宮内膜症病巣切除術
 その他の治療法：
 - ・子宮動脈塞栓術
 - ・aromatase inhibitor
 - ・抗エストロゲン剤 (SERMs), 抗プロゲステロン製剤 (SPEMs)

3. 子宮腺筋症の治療方法

子宮腺筋症の治療方法については表2にまとめた。妊孕能温存の必要がない場合はもちろん子宮全摘術+子宮内膜症病巣切除術である。しかし、妊孕能の温存、すなわち、子宮および卵巣の温存が必要な場合は保存的な治療が優先される。

1 薬剤による治療法

- ・一般的な薬剤 (NSAIDs, GnRH, danazol, ピル)

保存的な治療では、まずNSAIDsを使用するが、これでも疼痛がコントロールできない場合、現在の挙児希望の有無、年齢などを考慮して、GnRH製剤の投与やdanazolの投与を考慮する。これらの薬剤による治療方法 (GnRH, ピル, danazol) は、いずれも排卵を抑制して、エストロゲンの分泌を抑制することが治療の主体である。薬剤投与中に妊娠することはできないという欠点がある。また、いずれの治療も疼痛に対する治療効果としては大きな差はないとされているが、副作用の発現が異なり、対象となる患者の状

態により薬剤を選択することになる。NSAIDsによる消化管潰瘍、danazolによる肝機能障害と変声、GnRHによる鬱症状の増悪などは注意が必要であり、既往歴や職業なども考慮して薬剤選択にあたる必要がある。また、ピルの投与は、月経量の減少、月経困難症の改善について、子宮内膜症患者や機能性月経困難症の患者に対して効果があることが報告されている。しかし、子宮腺筋症の患者においては、一時的に月経困難症が増悪することが多く、また、子宮腺筋症組織の腫大による子宮腫大が起こることもある。子宮腺筋症が主体の患者に対しては、ピルの投与が卵巣子宮内膜症や腹膜子宮内膜症を主体とする患者と異なった影響を及ぼす可能性があるため、注意が必要である。

・薬剤塗布 IUD

ボンゾールの投与は肝機能障害などの副作用もあり、現在子宮内膜症に使用されることは少なくなってきたが、danazolを塗布したIUDやプロゲステロン類似薬剤が投与されているIUDの使用により子宮腺筋症による月経困難症が改善したとの報告もあり⁷⁾、局所投与については今後の多数例の検討を待ちたい。プロゲステロン製剤が塗布されているIUD (LNG-IUD) の使用報告

は限られているが、深部子宮内膜症の慢性骨盤痛が改善したという報告や、子宮腺筋症症例の子宮内膜切除後 (TCR) に LNG-IUD を使用した群では 90% の症例で月経困難症が改善し、LNG-IUD を使用していない群では 20% の症例しか疼痛改善をみなかったとの報告もされている。

・その他の薬剤 (aromatase inhibitor など)

その他、現在候補とされている治療薬には、aromatase inhibitor がある。aromatase はチトクローム P450 に属する酵素であり、顆粒膜細胞、ライディッヒ細胞などに主として存在し、アンドロゲンを変換するステロイド代謝酵素である。存在場所は、胎盤、脂肪、乳腺、骨、脳、卵巣で発現している以外に、子宮内膜症や子宮筋腫を持つ患者の子宮内膜にも発現していることが確認されている。正所性子宮内膜に比して異所性子宮内膜において aromatase が発現し、局所のプロスタグランジン E₂ などにより誘導されて、局所のエストロゲン産生と子宮内膜症病変の維持に関与している可能性が示されている。今のところ、子宮内膜症および子宮腺筋症に対する aromatase inhibitor の大規模な study はないが、エストロゲン感受性のある乳癌に対する知見や、閉経後の難治性子宮内膜症病変に対する症例報告などから、aromatase inhibitor は子宮内膜症の治療薬として、今後が期待される薬剤である。

以上、子宮腺筋症を中心とした子宮内膜症に対する薬物療法について概観した。しかし、子宮内膜症患者に対する薬物治療は、すべての子宮内膜症患者をまとめて評価している報告が多く、今後、子宮腺筋症が主な病型である患者に対する薬剤治療も、他の病型の子宮内膜症患者と分離して再度検討する必要があると考えている。

2 外科的治療法

子宮腺筋症に対する根治術は子宮全摘術である。しかし、近年挙児希望の年米が上昇していることもあり、妊孕能の温存を考慮しながら子宮腺

筋症の治療にあたる必要な症例が増加してきている。子宮腺筋症に対する外科的治療および外科的治療に準じた治療で報告があるのは、子宮鏡による子宮内膜の焼灼術、子宮腺筋症切除術、および子宮動脈塞栓術 (UAE) である。子宮腺筋症の診断基準に子宮内膜の junctional zone の肥厚を取り入れている報告例も多数あり、子宮内膜側からの焼灼によって、疼痛および過多月経といった子宮腺筋症の臨床症状を緩和することをねらった治療方法が子宮鏡による焼灼術である。この方法によっても疼痛緩和と月経量の減少はあるようであるが、長期的な予後は明確でなく、また報告例も少ないのが現状である。

その他に、一般的ではないが、子宮腺筋症切除術も施行が試みられている (表 3)。子宮腺筋症切除術は、深部子宮内膜症に対する治療と同様な考え方に基づいて行われる治療方法である。子宮腺筋症切除術も長期予後は明確ではないが、術後の月経困難症の改善は認められ、特に、より完全に近く切除することができる症例においては疼痛の再発率も低い。また、妊孕能に関しては、より根治的な子宮内膜症病巣切除を行うことで改善があるとの報告もあり⁹⁾、子宮腺筋症についても切除術により、疼痛および妊娠率が改善する可能性も指摘されている。一方、子宮腺筋症切除後の妊娠において子宮破裂の可能性が示唆され、妊娠中期の子宮破裂報告例もあり注意が必要である。子宮腺筋症切除術を行う際には、妊娠した際に妊娠中期における子宮破裂のリスクに関して考慮する必要がある。

以上に述べてきたような背景をもとに、我々は表 4 に示すような症例に対して子宮腺筋症切除術を施行している。まず、子宮温存の希望がある症例が原則である。疼痛に関しては、強度の月経困難症、性交時痛、慢性骨盤痛などがあり、NSAIDs などの消炎鎮痛剤を投与しても日常生活を障害するような症例である。また、難治性の不妊症症例で強度の月経困難症を伴う子宮腺筋症を持つ症例に対しては、十分なインフォームドコ

表3 子宮腺筋症切除術 (術式による特徴)

- ・開腹手術
触診による病巣部位が確認しやすい。
縫合が確実にできる。
- ・腹腔鏡下手術
ダグラス窩の視野が良いため、併発した子宮内膜症病巣の治療が行いやすい。
縫合・結紮に技術を要する。
触覚による確認がしにくい。
- ・腹腔鏡補助下 (小開腹)
開腹手術と腹腔鏡下手術の両者のメリットを生かすことができる。
触診による確認と、確実な縫合結紮ができる。
手術時間が延長する。

表4 子宮腺筋症切除術の適応

1. 子宮温存の希望がある。
2. 保存的治療 (NSAIDs, GnRH など) を行っても、激しい疼痛 (月経困難症・性交時痛・慢性骨盤痛) が改善しない場合。
3. 通常の不妊症治療, および体外受精を数回施行しても妊娠に至らない症例で, 超音波検査, MRI, および臨床所見から子宮腺筋症と診断された場合 (難治性不妊症)。

ンセントを行った上で子宮腺筋症切除術を試みる
ことがある。しかし、月経困難症を伴わない挙児
希望症例に対しては、子宮腺筋症切除術が子宮破
裂のリスクを抱えることとなるため、現状では積
極的な施行は勧められない。

腺筋症切除が可能かどうかの判断においては、
MRI による診断がもっとも重要である。MRI の
画像によって子宮腺筋症の範囲を診断し、比較的
限局している症例にのみ子宮腺筋症切除術を施行
している。

4. 子宮腺筋症切除術の術式 (腹腔鏡補助下, 腹腔鏡下)

子宮腺筋症切除術には、従来の開腹手術、小開
腹を伴った腹腔鏡補助下の手術、および腹腔鏡下
手術に分けられる。我々の施設では、以上のどの
術式も施行しているが、ここでは腹腔鏡補助下子
宮腺筋症切除術および腹腔鏡下子宮腺筋症切除術

について述べる。

① 腹腔鏡補助下子宮腺筋症切除術

この術式はいわゆる腹腔鏡補助下子宮筋腫核出
術と同様な術式である。腹腔鏡下に骨盆腔内を観
察し、特にダグラス窩および両側卵巢周囲の病巣
切除を行う。次に子宮腺筋症の病巣切除を腹腔鏡
下あるいは小切開の創部から行い、触診による病
巣部位の確認を行い、十分に病巣部位が摘出され
ていることを確認した上で縫合を行う。手術時間
が延長するが、腹腔鏡によるダグラス窩の視野の
良さと、開腹手術による触覚による確認、縫合結
紮のやりやすさなどの利点がある。子宮腺筋症の
病巣部位が5~8 cm以上の症例や、MRI上腺筋
症の範囲が限定しにくい症例の場合にこの術式を
施行している。

② 腹腔鏡下子宮腺筋症切除術

この術式は腹腔鏡下子宮筋腫核出術と同様な
術式であり、術式に関していくつかの報告があ
る^{9,10)}。しかし、子宮筋腫と異なり、病巣部位と
正常筋層が認識しにくいのが子宮腺筋症切除術を

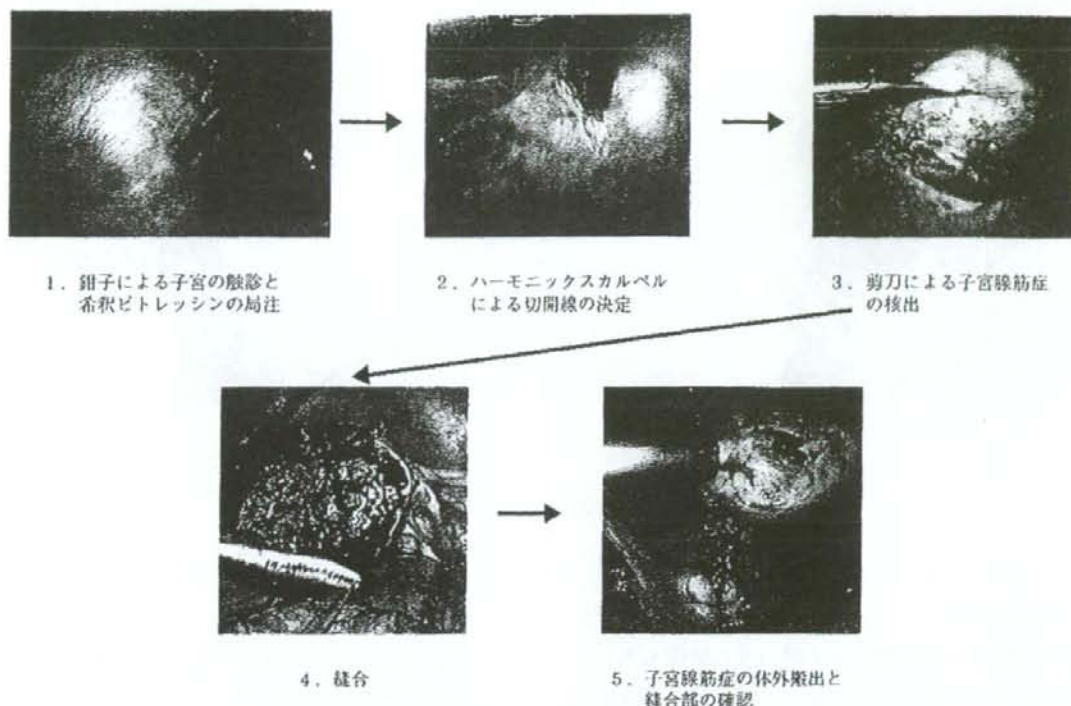


図1 腹腔鏡下子宮腺筋症核出術

困難なものにしている。腺筋症の病巣と正常筋層が明確な症例においては比較的容易に核出することができる。子宮の漿膜面を詳細に観察し、漿膜面まで内膜症病巣が明らかにある場合は楔状切除を行い、また、漿膜面が正常所見である時は漿膜を残すようにして、いわゆる子宮筋腫核出術と同様な術式で行っている。子宮腺筋症の病巣が5~8 cm程度以下であり、またMRIにおいて、子宮腺筋症と正常筋層の境界部分が比較的わかりやすい症例に施行している。図1に術式を示した。また、図2は同一症例の術前・術後のMRI画像である。この症例では比較的子宮腺筋症と正常子宮筋層の境界が明確であり、腹腔鏡下に切除術を施行している。術中の切除範囲決定には、MRI画像による病巣部位の確認と鉗子による子宮体部の触診を行うことが必要である。触覚に関して腹腔鏡補助下および開腹手術に劣るが、習熟により鉗子による触覚と、筋層の所見から病巣部位と正常筋層の境界部位を見極めることは可能である。

しかし、縫合操作に習熟することが必須であり、また、実際に手術を施行している時に病巣部位と正常筋層の境界がわかりにくい時には、病巣をなるべく残存させないために、腹腔鏡補助下子宮腺筋症切除術に移行することも考慮すべきであると考えている。

5. 子宮腺筋症切除術の予後

図2に示した症例においては、術前に認められた子宮後壁の子宮腺筋症病巣はほぼ消失し、VASによる疼痛評価において、術前90から術後25までに減少した。術後2年間で月経時の疼痛は術後から変化はない症例である。子宮腺筋症の病巣切除術を行った12症例では、いずれも術後1年間はVASによる評価では疼痛の改善が認められている。しかし、病巣部位が卵巣動脈に近い

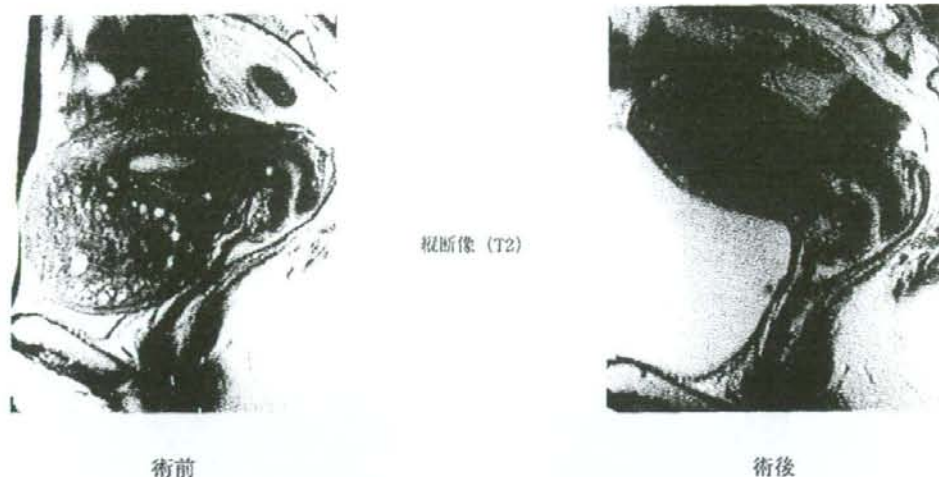

図2 子宮腺筋症切除術前後のMRI所見

などの理由から完全切除となっていないと考えられる症例は疼痛の再発が1年以内で生じた。症例によっては術後疼痛や違和感の残る症例もあり、このような症例においては、子宮腺筋症病巣の残存や、子宮腺筋症以外の原因による骨盤痛が発症している可能性も考えられた。また、子宮腺筋症が子宮全体に及ぶような症例もあり、この症例に対しては、子宮表面をバイポーラーで焼灼することのみを行ったが、これだけの治療においても約1年間は疼痛緩和が得られた。

子宮腺筋症切除術の術後妊孕性に関しては評価が困難であるが、長期の不妊症で、かつ子宮腺筋症を持つ患者にも腹腔鏡下および腹腔鏡補助下子宮腺筋症切除術を施行し、その術後の不妊症治療で妊娠した3症例がある。これらの症例は予定帝王切開で分娩となった。2症例においては、妊娠期間および帝王切開においても異常は認められなかったが、1症例において妊娠28週での子宮破裂となっている。疼痛治療を目的として子宮温存を図る場合は、今後の症例検討が必要であるが、子宮腺筋症切除術の術後における子宮破裂のリスクについて説明しておく必要があると考えている。他施設の子宮腺筋症術後の症例報告や、文献的報告による子宮筋腫核出術の術後妊娠においても子宮破裂症例も報告されているので、妊娠期間

は注意して経過観察を行う必要がある。過去の報告でも子宮腺筋症の切除により疼痛緩和が約50%以上の患者に認められたとされている¹⁰⁾ものもあるが、報告例はわずかである。また、子宮腺筋症の切除術後の子宮形成方法に関してはいくつかの報告があるが、長田および武内らの報告にあるように、漿膜面を残して折り重ねるような方法^{11,12)}により、残存子宮の強度を維持できる可能性があり、疼痛緩和のみならず、妊娠予後・妊娠期間の合併症については今後の検討が必要である。

ま と め

子宮腺筋症は子宮内膜症の一つの病型であるというばかりでなく、臨床的には強度の月経困難症を伴う場合が多い。挙児希望があるため子宮の温存を希望される症例に対しては、子宮内膜症に対する治療に準じて加療を行うものの、治療法を選択にいわゆる evidence のないものが含まれてくるため、治療法の決定に際して悩まされることが多い。MRIが画像診断として普及する以前は、子宮腺筋症であると確実に診断することが困難で

あったため、子宮腺筋症である症例に対するコントロールスタディが行いにくく、妊孕能との関連、妊娠予後との関連、あるいは疾患の長期予後が明らかになっていないため、治療法の選択が困難となっている。

しかし、子宮内膜症、特に深部子宮内膜症という病態に対する治療効果から予測される子宮腺筋症切除術の治療効果と、少数例の報告例および自験例の経験から、子宮腺筋症切除術が疼痛の改善には効果があると考えられる。子宮腺筋症切除術が妊孕能の改善に効果があるかどうかについては明らかになってはいなく、妊娠中期での子宮破裂のリスクが指摘されているため、不妊症患者に対して子宮腺筋症切除術を施行することは慎重にすべきである。

また、子宮腺筋症の疼痛に対する薬物療法としては、深部子宮内膜症に対する薬物治療が困難であることから有効な方法は少ない。一般的なNSAIDsの使用が標準であるが、ピルなどの使用で症状が悪化することがある点やGnRHの使用が繰り返し必要であることなど、薬物の治療にも注意が必要である。今後、子宮腺筋症切除術やボンゾールIUDなどの治療法による、疼痛改善に関する長期予後、妊孕能、妊娠経過への影響、適応症例などについて、多数例で検討していく必要があると考えている。

■ 文 献

- 1) Azziz R: Adenomyosis: Current perspectives. *Obstet Gynecol Clin North Am* 16: 221-235, 1989.
- 2) Bird CC, EcElin TW, Manalo-Estrella P: The elusive adenomyosis of the uterus-revisited. *Am J Obstet Gynecol* 112: 583-589, 1972.

- 3) Bazot M, Cortez A, Darai E, Rouger J, Chopier J, Antoine JM, Uzan S: Ultrasonography compared with magnetic resonance imaging for the diagnosis of adenomyosis: correlation with histopathology. *Hum Reprod* 16: 2427-2433, 2001.
- 4) Redwine DB, Wright JT: Laparoscopic treatment of complete obliteration of the cul-de-sac associated with endometriosis: long-term follow-up of en bloc resection. *Fertil Steril* 76: 358-365, 2001.
- 5) Suginami H, Tokushige M, Taniguchi F & Kitaoka Y: Complete Removal of Endometriosis Improves Fecundity. *Gynecol Obstet Invest* 53 (suppl 1): 12-18, 2002.
- 6) Cullen TS: Adenomyoma of the uterus. Philadelphia & London: WB Saunders, 1908.
- 7) Igarashi M, Abe Y, Fukuda M, Ando A, Miyasaka M, Yoshida M, Shawki OA: Novel conservative medical therapy for uterine adenomyosis with a danazol-loaded intra-uterine device. *Fertil Steril* 74: 412-413, 2000.
- 8) 菊地 盤, 武内裕之, 島貫洋人, 桜井明弘, 北出真理, 木下勝之: 当院での子宮腺筋症における腹腔鏡下妊孕能保存手術. *日産婦内視鏡学会雑誌* 19: 133-138, 2003.
- 9) Morita M, Asakawa Y, Nakakuma M & Kubo H: Laparoscopic Excision of Myometrial Adenomyomas in Patients with Adenomyosis Uteri and Main Symptoms of Severe Dysmenorrhea and Hypermenorrhea. *J Am Assoc Gynecol Laparosc* 11: 83-89, 2004.
- 10) 長田尚夫, 阿部誠司, 武谷千晶, 水谷美貴, 大亀幸子, 吉永陽樹, 津端捷夫, 山本樹生: 難治性子宮腺筋症の外科的治療. *産婦手術* 14: 101-107, 2003.
- 11) Crosignani P, Olive D, Bergqvist A, Luciano A: Advances in the management of endometriosis: an update for clinicians. *Hum Reprod Update* 12: 179-189, 2006.
- 12) Takeuchi H, Kitade M, Kikuchi I, Shimanuki H, Kumakiri J, Kitano T, Kinoshita K: Laparoscopic adenomyomectomy and hysteroplasty: a novel method. *J Minim Invasive Gynecol* 13: 150-154, 2006.

表1 子宮腺筋症治療の目的

1. 疼痛（月経困難症・性交時痛・慢性骨盤痛など）をできる限り減弱する。
2. 子宮内膜症の再発をできる限り少なくする。
3. 妊娠の可能性をより向上させる。

とから、切除が基本的な治療である。子宮腺筋症によって発症する疼痛には根治的な切除が有効であると考えられている⁹⁾。一方、妊孕能の改善という点では軽度の子宮内膜症病巣切除に効果があるという報告もあり、また、直腸子宮内膜症などの深部内膜症病巣切除が妊孕能を高めるという報告がある¹⁰⁾ものの、深部内膜症病巣切除が妊孕能に対してどのような影響を与えるかについては、まだ明確な結論は出ていない。

子宮腺筋症は子宮筋層に浸潤して行く子宮内膜症であるため、従来は子宮全摘術が基本術式であったが、妊娠年齢の上昇とともに挙児希望を有する患者にも子宮腺筋症の症例が認められるようになってきた。また、子宮腺筋症患者の中には、疼痛の治療と同時に子宮の温存を希望する症例も増えてきている。このような背景をもとに、子宮腺筋症切除術が一部の施設で行われるようになってきた。我々の施設においても、子宮腺筋症切除術を一部の患者に施行している。術式は開腹子宮腺筋症切除術、腹腔鏡補助下子宮腺筋症切除術、および腹腔鏡下子宮腺筋症切除術である。術前MRIによる子宮腺筋症部位の診断、腹腔鏡機器の改善、および手術技術の向上により、子宮腺筋症切除術も腹腔鏡下に一部の症例は可能になってきている。

1. 子宮腺筋症の治療目的

子宮内膜症の治療目的は、1) 月経困難症などの疼痛緩和、2) 妊孕能の改善（不妊症治療）、および3) 子宮内膜症再発の抑制である。子宮腺

筋症においても同様の治療効果を目的とした治療が行われているが、子宮腺筋症だけを単独に解析した報告はわずかであるため、治療方針の決定に際しての明確な基準が今のところない。

子宮腺筋症患者においては月経困難症が強度であり、特に疼痛に関しては、子宮体部のみならずダグラス窩に著明圧痛点を認める場合が多い。日常生活を障害するほどの月経困難症と慢性骨盤痛を生じる症例が多く、臨床的には疼痛緩和が治療としては優先される。

一方、子宮腺筋症と妊孕能に関しては議論がある。すなわち、子宮腺筋症自体が不妊症と関連があるかどうかは現状ではevidenceはない。しかし、子宮腺筋症以外に妊娠を妨げるような因子を持たない症例や、不妊症治療をある程度施行しても妊娠に至らない症例においては、重症子宮内膜症の一つの病態と考えられるため、積極的な治療を開始することになる。

再発の抑制に関しては、薬剤による治療ではほぼ全例再発する。そのため、より根治的な切除術が必要となる。その上で薬剤を投与することがあるが、GnRH (gonadotropin-releasing hormone antagonist) 製剤、ポンゾール、ピル、NSAIDs (nonsteroidal anti-inflammatory drugs) などを中心として工夫されている。子宮腺筋症の外科的治療は、従来子宮全摘術であったため、腹膜や卵巣の子宮内膜症以外は再発の問題は起こらないが、子宮腺筋症切除術においては、子宮温存を行うため、病巣を取り残すことになりやすい。また、他の部位に生じる子宮内膜症病巣（腹膜、卵巣など）に比べて、病変部位の境界が不明瞭であるため、術式としての確立と再発率低下の工夫が今後も問題になっていくと考えられる。

2. 子宮腺筋症の治療方法

子宮腺筋症の治療方法については表2にまとめ

表2 子宮腺筋症の治療法

-
1. 妊孕能温存の必要がない場合
子宮全摘術+子宮内膜症病巣切除
 2. 妊孕能の温存が必要な場合
保存的治療：
 - ・NSAIDsなどの消炎鎮痛剤の使用
 - ・GnRH製剤, danazolなどの子宮内膜症治療薬剤の使用
 - ・IUD (プロゲステロン, danazolなどの含まれているもの)
 外科的治療：
 - ・endomyometrial ablation (子宮内よりの焼灼・温熱療法)
 - ・electrocoagulation (腹腔鏡による電気焼灼)
 - ・子宮腺筋症切除術+子宮内膜症病巣切除術
 その他の治療法：
 - ・子宮動脈塞栓術
-

た。妊孕能温存の必要がない場合はもちろん子宮全摘術+子宮内膜症病巣切除術である。しかし、妊孕能の温存、すなわち、子宮および卵巣の温存が必要な場合は保存的な治療が優先される。

1 薬剤による治療法

保存的な治療では、まずNSAIDsを使用するが、これでも疼痛が重症化する場合、現在の育児希望の有無、年齢などを考慮して、GnRH製剤の投与やdanazolの投与を考慮する。これらの薬剤による治療方法(GnRH, ピル, ポンゾール)は、いずれも排卵を抑制して、エストロゲンの分泌を抑制することが治療の主体である。薬剤投与中に妊娠することはできないという欠点がある。

子宮腺筋症に限った報告はないが、子宮内膜症で不妊の症例に対する治療法では、本来、薬剤の投与によって妊娠率の改善はあまり期待できない。しかし、重症子宮内膜症の症例に対して、数カ月GnRHを使用してそのまま体外受精を施行した場合に妊娠率の向上が望めるという報告もあり⁶⁾、標準的な治療法を行っても妊娠に至らない症例や、強度の月経困難症がある症例に対しては試みる価値のある方法である。また、ポンゾールの投与は肝機能障害などの副作用もあり、現在子宮内膜症に使用されることは少なくなっているが、ポンゾールを塗布したIUDやプロゲステロン類似薬剤が投与されているIUDの使用に

より子宮腺筋症による月経困難症が改善したとの報告もあり⁷⁾、局所投与については今後の多数例の検討を待ちたい。また、ピルの投与については、月経量の減少、月経困難症の改善については、子宮内膜症患者や機能性月経困難症の患者に対して効果があることが報告されている。しかし、子宮腺筋症の患者においては、一時的に月経困難症が増悪することが多く、また、子宮腫大が起こることもある。子宮腺筋症が主体の患者に対しては、ピルの投与が卵巣子宮内膜症や腹膜子宮内膜症を主体とする患者と異なった影響を及ぼす可能性があるため、注意が必要である。

子宮内膜症患者に対する薬物治療は、すべての子宮内膜症患者をまとめて評価している報告が多く、今後、子宮腺筋症が主な病型である患者に対する薬剤治療も、他の病件の子宮内膜症患者と分離して再度検討する必要があると考えている。

2 外科的治療法

子宮腺筋症に対する根治術は子宮全摘術であるが、ここでは温存術を中心に述べたい。子宮腺筋症に対する外科的治療および外科的治療に準じた治療で報告があるのは、子宮鏡による子宮内膜の焼灼術、子宮腺筋症切除術、および子宮動脈塞栓術(UAE)である。子宮腺筋症の診断基準に子宮内膜のjunctional zoneの肥厚を取り入れている報告例も多数あり、子宮内膜側からの焼灼によ

表3 子宮腺筋症切除術 (術式による特徴)

- ・開腹手術
触診による病巣部位が確認しやすい。
縫合が確実ができる。
- ・腹腔鏡下手術
ダグラス窩の視野が良いため、併発した子宮内膜症病巣の治療が行いやすい。
縫合・結紮に技術を要する。
触診による確認がしにくい。
- ・腹腔鏡補助下 (小開腹)
開腹手術と腹腔鏡下手術の両者のメリットを生かすことができる。
触診による確認と、確実な縫合結紮ができる。
手術時間が延長する。

表4 子宮腺筋症切除術の適応

1. 子宮温存の希望がある。
2. 保存的治療 (NSAIDs, GnRH など) を行っても、激しい疼痛 (月経困難症・性交時痛・慢性骨盤痛) が改善しない場合。
3. 通常の不妊症治療、および体外受精を数回施行しても妊娠に至らない症例で、超音波検査, MRI, および臨床所見から子宮腺筋症と診断された場合 (難治性不妊症)。

って、疼痛および過多月経といった子宮腺筋症の臨床症状を緩和することをねらった治療方法が子宮鏡による焼灼術である。この方法によっても疼痛緩和と月経量の減少はあるようであるが、長期的な予後は明確でなく、また報告例も少ないのが現状である。また、子宮腺筋症切除術は、深部子宮内膜症に対する治療と同様な考え方に基づいて行われる治療方法である。子宮腺筋症切除術も長期予後は明確ではないが、月経困難症の改善は認められ、特に、より完全に近く切除することができる症例においては疼痛の再発率も低い。また、妊娠能に関しては、より根治的な子宮内膜症病巣切除を行うことで改善があるとの報告もあり⁹⁾、子宮腺筋症についても切除術により、疼痛および妊娠率が改善する可能性も指摘されている。一方、子宮腺筋症切除後の妊娠において子宮破裂の可能性も示唆され、報告例もある。我々の施設でも、他に治療法のない月経困難症症例に対して、子宮腺筋症切除を開腹手術および腹腔鏡下手術で行っているが、疼痛の改善効果はあるものの (表

3)、長期的予後、妊娠能、妊娠後の周産期異常に関してコンセンサスはない。子宮腺筋症切除の術後に分娩に至った2症例では、いずれも帝王切開の分娩であったが、幸い妊娠経過には切迫早産などの異常は認められなかった。子宮腺筋症の切除を不妊症の治療として行うには時期尚早とは考えられるが、今後、治療の選択肢の一つとなる可能性がある。

3. 我々の子宮腺筋症切除術の適応

以上に述べてきたような背景をもとに、我々は表4に示すような症例に対して子宮腺筋症切除術を施行している。まず、子宮温存の希望がある症例が原則である。疼痛に関しては、強度の月経困難症、性交時痛、慢性骨盤痛などがあり、NSAIDsなどの消炎鎮痛剤を投与しても日常生活を障害するような症例である。また、難治性の

不妊症症例で子宮腺筋症を持つ症例に対しても、十分なインフォームドコンセントを行った上で子宮腺筋症切除術を試みることがある。排卵日推定、人工授精(AIH)などの一般的な不妊症治療を施行、さらに、体外受精を数回施行しても妊娠に至らない症例で、MRIおよび臨床所見から子宮腺筋症と診断された症例である。

また、腺筋症切除が可能かどうかの判断においては、MRIによる診断がもっとも重要である。MRIの画像によって子宮腺筋症の範囲を診断し、比較的限局している症例にのみ子宮腺筋症切除術を施行している。子宮全体が腫大しているような子宮腺筋症に対して切除術を試みている施設もあり、疼痛緩和に関しては試みる価値があるが、妊孕能温存を希望している患者に対しては、我々は施行していない。

4. 子宮腺筋症切除術の術式 (腹腔鏡補助下、腹腔鏡下)

子宮腺筋症切除術には、従来の開腹手術、小開腹を伴った腹腔鏡補助下の手術、および腹腔鏡下手術に分けられる。我々の施設では、以上のどの術式も施行しているが、ここでは腹腔鏡補助下子宮腺筋症切除術および腹腔鏡下子宮腺筋症切除術について述べる。

1 腹腔鏡補助下子宮腺筋症切除術

この術式はいわゆる腹腔鏡補助下子宮筋腫核出術と同様な術式である。腹腔鏡下に骨盤腔内を観察し、特にダグラス窩および両側卵巢周囲の病巣切除を行う。次に子宮腺筋症の病巣切除を腹腔鏡下あるいは小切開の創部から行い、次に触診による病巣部位の確認を行い、十分に病巣部位が摘出されていることを確認した上で縫合を行う。手術時間が延長するが、腹腔鏡によるダグラス窩の視野の良さと、開腹手術による触診による確認、縫合結紮のやりやすさなどの利点がある。子宮腺筋症の病巣部位が5~8cm以上の症例や、MRI上

腺筋症の範囲が限定しにくい症例の場合にこの術式を施行している。

2 腹腔鏡下子宮腺筋症切除術

この術式は腹腔鏡下子宮筋腫核出術と同様な術式である。しかし、子宮筋腫と異なり、病巣部位と正常筋層が認識しにくいのが子宮腺筋症切除術を困難なものにしている。腺筋症の病巣と正常筋層が明確な症例においては比較的容易に核出することができる。子宮の漿膜面を詳細に観察し、漿膜面まで内膜症病巣が明らかにある場合は楔状切除を行い、また、漿膜面が正常所見である時は漿膜を残すようにして、いわゆる子宮筋腫核出術と同様な術式で行っている。子宮腺筋症の病巣が5~8cm程度以下であり、またMRIにおいて、子宮腺筋症と正常筋層の境界部分が比較的わかりやすい症例に施行している。図1に術式を示した。また、図2は同一症例の術前・術後のMRI画像である。この症例では比較的子宮腺筋症と正常子宮筋層の境界が明確であり、腹腔鏡下に切除術を施行している。術中の切除範囲決定には、MRI画像による病巣部位の確認と鉗子による子宮体部の触診を行うことが必要である。触診に関して腹腔鏡補助下および開腹手術に劣るが、習熟により鉗子による触診と、筋層の所見から病巣部位と正常筋層の境界部位を見極めることは可能である。しかし、縫合操作に習熟することが必須であり、また、実際に手術を施行している時に病巣部位と正常筋層の境界がわかりにくい時には、病巣をなるべく残存させないために、腹腔鏡補助下子宮腺筋症切除術に移行することも考慮すべきであると考えている。

5. 治療成績(代表的症例5例)

表5に我々の施設で施行した子宮腺筋症切除術術後の代表的な5例を示す。また、図2に月経困難症を主訴として施行した子宮腺筋症切除術

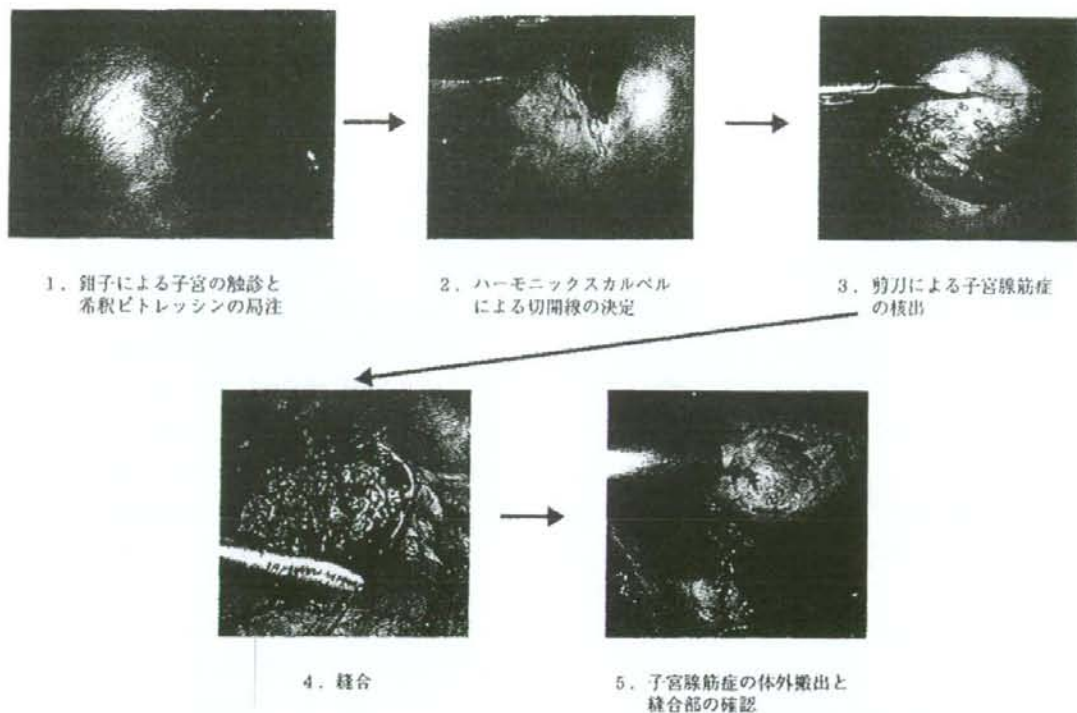


図1 腹腔鏡下子宮腺筋症核出術

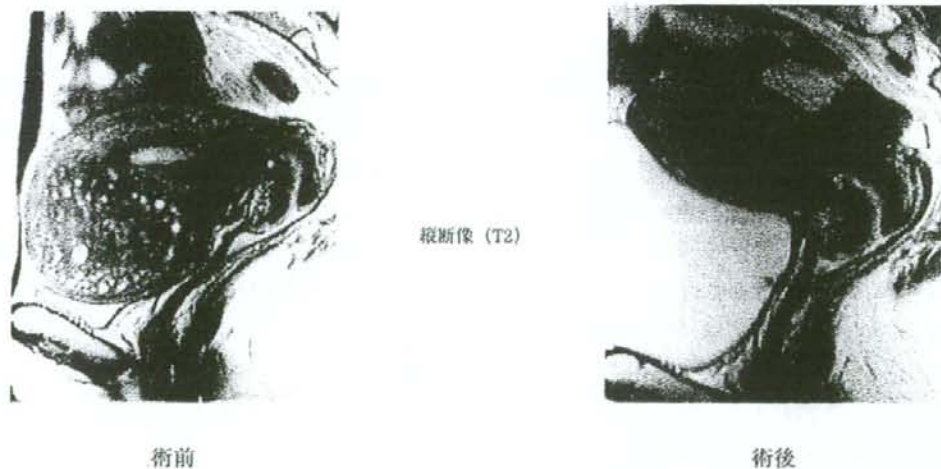

図2 子宮腺筋症切除術前後のMRI所見

の術前・術後のMRI画像を示した。この症例においては、術前に認められた子宮前壁の子宮腺筋症病巣はほぼ消失し、VASによる疼痛評価において、術前90から術後25までに減少した。術後2年間で月経時の疼痛は術後から変化はない症例

である。子宮腺筋症の病巣切除によって、表5に示した症例においては、いずれも術後1年間はVASによる評価では疼痛の改善が認められている。しかし、病巣部位が卵巣動脈に近いなどの理由から完全切除となっていないと考えられる症例

表5 子宮腺筋症切除術の治療成績

術式	術前 VAS	術後 VAS (2~6カ月後)	術後 VAS (1年以降)
子宮内膜症病巣切除+ 子宮腺筋症切除術 (完全切除症例)	90	5	5
子宮内膜症病巣切除+ 子宮腺筋症切除術 (不完全切除症例)	89	65	—
子宮内膜症病巣切除+ 子宮腺筋症切除術 (不完全切除症例)	78	6	46
内膜症病巣切除 (腺筋症切除は施行していない症例)	86	25	45
内膜症病巣の焼灼のみ (内膜症病巣切除, 子宮腺筋症切除は 施行していない症例)	69	20	45

(VAS: visual analog scale)

は疼痛の再発が術後1年程度で生じた。症例によっては術後疼痛や違和感の残る症例もあり、このような症例においては、子宮腺筋症病巣の残存や、子宮腺筋症以外の原因による骨盤痛が発症している可能性も考えられた。また、子宮腺筋症が子宮全体に及ぶような症例もあるが、この症例に対しては、子宮表面をバイポーラーで焼灼することのみを行ったが、これだけの治療においても約1年間は疼痛緩和が得られた。子宮腺筋症切除術の術後妊孕能に関しては評価が困難であるが、長期の不妊症で、かつ子宮腺筋症を持つ患者にも腹腔鏡補助下子宮腺筋症切除術を施行し、その術後の不妊症治療で妊娠した2症例がある。前述したように、この症例は予定帝王切開で分娩となった。妊娠期間における異常は認められなかった。子宮筋腫核出術や子宮腺筋症切除術の術後妊娠において子宮破裂症例も報告されているので、妊娠期間は注意して経過観察を行う必要がある。過去の報告でも、子宮腺筋症の切除により疼痛緩和が約50%以上の患者に認められたとされている¹⁰⁾ものもあるが、報告例はわずかであり、今後、長期予後や症例の選択に関して多数例での検討が必要である。

6. 子宮腺筋症治療における controversy (主訴が疼痛の場合、主訴が挙児希望の場合)

1) 疼痛 (慢性骨盤痛, 性交時痛など) に対する治療

子宮腺筋症の患者で疼痛の主訴を持つ者は約15~30%と報告されている¹⁾。子宮全摘術による子宮腺筋症患者の疼痛症状改善、深部子宮内膜症病変の切除による骨盤痛の緩和効果はあるので⁴⁾、子宮腺筋症に関しても病巣部分切除による疼痛緩和効果が期待されている。子宮腺筋症の病巣切除術も疼痛の改善に短期的には効果があると予測されるが、長期的な予後、子宮筋層を減少させることによる妊娠への影響 (子宮破裂などの危険性)、術後の腹腔内癒着などに関して、今後多数例の検討が必要である。

2) 妊孕能改善 (不妊症, 反復流産, 習慣流産など)

子宮内膜症の重症例においては、妊孕能を障害することが指摘されているが、卵管周囲の癒着などの卵管因子を持たない子宮腺筋症症例において妊孕能を障害するかどうかに関して、明確な報告はない。一方、深部子宮内膜症と称される、ダグ

ラス窩に硬結をふれるような子宮内膜症において、根治的な切除が疼痛および妊孕能の改善に寄与するとの報告もある。子宮腺筋症の症例と言っても、ダグラス窩の子宮内膜症や卵巣子宮内膜症を合併していて、それらの内膜症が子宮体部に浸潤したと考えられるタイプと、子宮腺筋症単独の所見で、卵巣、腹膜に所見のない症例もある。このような病型が分類されずに今まで報告されていたため、子宮腺筋症が妊孕能にどのような影響を及ぼすか明確でないのが現状である。

また、子宮腺筋症の病態にもいくつかの病型がある。子宮体部の一部に限局するものとび慢性に浸潤するもの、また、子宮腺筋症単独の子宮内膜症病巣しかないものと、腹膜病変や卵巣病変を伴うものである。また、MRIにおける子宮腺筋症の診断基準の一つとして取り上げられる junctional zone の肥厚があるが、詳細に症例を観察してみると、junctional zone が肥厚していて不規則になっている症例が多いが、筋層内の子宮腺筋症のみで junctional zone が正常の症例も認められる。MRI の解像度が向上したために、このような病巣パターンが明確になってきているが、今後、子宮腺筋症の病態によって、手術適応と予後を検討していく必要があると考えられる。

ま と め

子宮腺筋症は子宮内膜症の一つの病型であるというばかりでなく、臨床的には強度の月経困難症を伴う場合が多い。挙児希望があるなどの背景により子宮の温存を希望される症例に対しては、子宮内膜症に対する治療に準じて加療を行うものの、治療法の選択にいわゆる evidence のないものが含まれてくるため、治療法の決定に際して悩まされることが多い。MRI が画像診断として普及する以前は、子宮腺筋症であると確実に診断することが困難であったため、子宮腺筋症である症

例に対するコントロールスタディが行いにくく、妊孕能との関連、妊娠予後との関連、あるいは疾患の長期予後が明らかになっていないため、治療法の選択が困難となっている。

しかし、子宮内膜症、特に深部子宮内膜症という病態に対する治療効果から予測される子宮腺筋症切除術の治療効果と、少数例の報告例および自験例の経験から、子宮腺筋症切除術が疼痛の改善には効果があると考えられる。子宮腺筋症切除術が妊孕能の改善に効果があるかどうかについては明らかになってはいないため、不妊症患者に対して子宮腺筋症切除術を施行する場合、evidence が明確ではない治療である旨をよく説明をし、同意を得た上で、手術を施行する必要がある。

また、現在我々は子宮腺筋症切除術を開腹手術、腹腔鏡補助下手術、腹腔鏡下手術といった3種類の方法で施行しているが、いくつかの報告にもあるように^{8,9)}、従来開腹手術でしか行われなかった子宮腺筋症切除術が画像診断と技術の向上により、症例によっては内視鏡下に施行することができるようになってきた。今後、子宮腺筋症切除術の術後における、疼痛改善に関する長期予後、妊孕能、妊娠経過への影響、適応症例などについて、多数例で検討していく必要があると考えている。

■ 文 献

- 1) Azziz R: Adenomyosis: Current perspectives. *Obstet Gynecol Clin North Am* 16: 221-235, 1989.
- 2) Bird CC, Eclin TW, Manalo-Estrella P: The elusive adenomyosis of the uterus-revisited. *Am J Obstet Gynecol* 112: 583-589, 1972.
- 3) Bazot M, Cortez A, Darai E, Rouger J, Chopier J, Antoine JM, Uzan S: Ultrasonography compared with magnetic resonance imaging for the diagnosis of adenomyosis: correlation with histopathology. *Hum Reprod* 16: 2427-2433, 2001.
- 4) Redwine DB, Wright JT: Laparoscopic treatment of complete obliteration of the cul-de-sac associated with endometriosis: long-term follow-up of en bloc resection. *Fertil*

- Steril 76 : 358-365, 2001.
- 5) Suginami H, Tokushige M, Taniguchi F & Kitaoka Y : Complete Removal of Endometriosis Improves Fecundity. *Gynecol Obstet Invest* 53 (suppl 1) : 12-18, 2002.
 - 6) Surrey ES, Silverberg KM, Surrey MW, Schoolcraft WB : Effect of prolonged gonadotropin-releasing hormone agonist therapy on the outcome of in vitro fertilization-embryo transfer in patients with endometriosis. *Fertil Steril* 78 : 699-704, 2002.
 - 7) Igarashi M, Abe Y, Fukuda M, Ando A, Miyasaka M, Yoshida M, Shawki OA : Novel conservative medical therapy for uterine adenomyosis with a danazol-loaded intrauterine device. *Fertil Steril* 74 : 412-3, 2000.
 - 8) 菊地 盤, 武内裕之, 島貫洋人, 桜井明弘, 北出真理, 木下勝之 : 当院での子宮腺筋症における腹腔鏡下妊孕能保存手術. *日産婦内視鏡学会雑誌* 19 : 133-138, 2003.
 - 9) Mineo Morita, Yasuyuki Asakawa, Masahito Nakakuma & Harumi Kubo : Laparoscopic Excision of Myometrial Adenomyomas in Patients with Adenomyosis Uteri and Main Symptoms of Severe Dysmenorrhea and Hypermenorrhea. *J Am Assoc Gynecol Laparosc* 11 : 83-89, 2004.

子宮腺筋症に対する内視鏡手術

浅田 弘法*¹ 羽田 智則*¹ 升田 博隆*¹
 小野 政徳*¹ 梶谷 宇*¹ 内田 浩*¹
 浜谷 敏生*¹ 丸山 哲夫*¹ 吉村 泰典*¹
 岸 郁子*² 木挽 貢慈*³

はじめに

子宮腺筋症は、子宮筋層に子宮内膜症病巣が侵入、あるいは発生したものである。子宮腺筋症の発症率は報告によって大きく異なり、数%というものから40~70%という報告まで認められる^{1,2)}。このような発症率の違いは、診断基準や、摘出子宮の切片をどの程度まで検索したかによって生じると考えられ、また、これらの摘出子宮による評価ではもともと検索した子宮が疾患を伴った子宮であるため、検討した集団に偏りがあり、いわゆる発症率・有病率は明確にはなっていないのが現状である。

一方、臨床的には病理学的な診断とは別に臨床症状と画像診断により子宮腺筋症を診断している。画像診断として、経腔超音波およびMRIが

普及してきたため、診断率は向上してきた。臨床症状としては月経困難症と過多月経が主たる症状であるが、過多月経の症状は40~50%に、月経困難症の症状は約15~30%の子宮腺筋症患者に認められると報告されている¹⁾。超音波診断およびMRIで診断した場合、子宮腺筋症診断の sensitivity および specificity は約80~90%と報告されている³⁾。

従来は画像診断による子宮腺筋症の診断が困難であったため、子宮腺筋症と妊孕能、子宮腺筋症と切迫流産および子宮破裂などの妊娠合併症、子宮腺筋症と子宮体癌などの関連性については prospective に評価することはできなかった。そのため、現状では診療のよりどころになるようなデータはない。一方、子宮内膜症と、不妊症および月経困難症との関連性は多数の報告が存在している。子宮腺筋症は、深部子宮内膜症の一亜型であると考えられることができるので、ダグラス窩子宮内膜症、直腸子宮内膜症などのいわゆる深部内膜症と称される、硬結を伴う子宮内膜症に対する治療法と同様の治療方法が子宮腺筋症に対しても有効であると推測される。硬結を伴うような深部子宮内膜症病変の治療は、薬剤の効果が少ないこ

Asada Hironori

*¹ 慶應義塾大学医学部産婦人科学教室
 (〒160-8582 東京都新宿区信濃町35番地)

*² 東京歯科大学市川総合病院産婦人科

*³ 川崎市立川崎病院産婦人科

別冊
日本臨牀

新領域別症候群シリーズ

No. **2**

内分泌症候群 (第2版)

その他の内分泌疾患を含めて

II

- 副甲状腺・骨・ミネラル代謝
- 男性性機能
- 女性性機能
- 性分化、発育



70100327630

 慶應義塾大学信濃町メディアセンター

VI 女性性機能

その他

子宮筋腫

Uterine leiomyoma

Key words: 子宮筋腫, 卵巣ステロイドホルモン, 病因, 手術, 薬物治療

丸山 哲夫
浅田 弘法
小野 政徳
荒瀬 透
吉村 泰典

1. 概念・定義

子宮筋腫は、子宮平滑筋細胞 (uterine smooth muscle cell) を主な構成成分とする良性平滑筋腫瘍であり、子宮筋中あるいはその周辺に発生する。uterine leiomyoma という名称が最も適切であるが、myoma, fibroid, fibroma などさまざまな名称で呼ばれている。

卵巣ステロイド依存性の疾患であることから、30代後半から40代の婦人の約30-40%に認められる。無症候性であることが多いが、過多月経や圧迫症状などにより性成熟期にある婦人の quality of life に影響を及ぼす。また、不妊症や不育症の原因にもなり得る。治療は外科手術による子宮全摘、あるいは筋腫のみを摘出する筋腫核出術が一般的だが、薬物療法により一時的ではあるものの筋腫縮小を図ったり、最近では、子宮動脈塞栓術による治療方法も用いられるようになってきた。

2. 病 因

発生起源細胞に関しては、平滑筋細胞、胎生期遺残細胞、未熟な筋芽細胞などさまざまな説が提唱されている。ただし、それぞれの子宮筋腫結節を構成する細胞は、モノクローナルであることが示されている¹⁾。

多くの筋腫は細胞遺伝学的に正常だが、約40%に12番や6番染色体の転座や逆位、3番や7番染色体の欠失などの染色体構造異常がみられる²⁾。その解析から、筋腫の病因関連遺伝子

として、HMGA1 (high mobility group A1) や HMGA2 が候補としてあげられている³⁾。一方、播種性子宮筋腫と腎癌を多発するヒト遺伝性疾患や疾患モデルラットの解析から、fumarate hydratase (FH), Tsc2 など関連遺伝子として考えられている⁴⁾。ただし、子宮筋腫にみられる染色体異常の多くは、その発生に関与するというよりも、二次的に生じた変化である可能性が高いと考えられている。

子宮筋腫ではエストロゲンおよびプロゲステロンの両受容体がともに高発現しており、ステロイドホルモン依存性に増殖する。興味深いことに、エストロゲン依存性に加えて、①卵胞期より黄体期に筋腫における各分裂像数が増加、②プロゲステロン製剤投与により筋腫核分裂像数が増加、③筋腫治療に抗プロゲステロン製剤 (RU486) が用いられる、といったことから、正常子宮平滑筋細胞とは異なり子宮筋腫細胞では、プロゲステロンの方が筋腫増大を規定するより重要なステロイドとされている (プロゲステロン仮説)^{4,5)}。ここで、エストロゲンやプロゲステロンの筋腫増殖・増大作用を担うのは、これらのステロイドホルモンによって誘導される成長因子であるとされており、TGF- β , IGF1/2, bFGF, PDGF, EGF などが筋腫細胞の増殖作用を有している⁶⁾。

また、筋腫の増大は、筋腫細胞の増殖だけによるのではなく、筋腫において細胞外基質の産生が増加しそれが沈着することによって、筋腫サイズが大きくなるという病因メカニズムも考え

Tetsuo Maruyama, Hironori Asada, Masanori Ono, Toru Arase, Yasunori Yoshimura: Department of Obstetrics and Gynecology, School of Medicine, Keio University 慶應義塾大学医学部 産婦人科

られている²⁾。特に筋腫における細胞外基質の産生には、TGF- β (特にTGF- β 3)が中心的な役割を担っている。筋腫細胞では正常子宮筋細胞に比べて、TGF- β およびTGF- β 受容体が高発現していることに加えて、TGF- β シグナル伝達経路の下流に位置する、あるいはTGF- β 反応性に発現が誘導されるさまざまな分子群が強く発現している。TGF- β の作用により過剰に発現した tissue inhibitor of metalloproteinase (TIMP), plasminogen activator inhibitor (PAI), IL-11などは、細胞外基質の産生を刺激することが知られている。

3. 病態(症候論と検査成績)

a. 頻度

子宮筋腫は婦人科腫瘍の中で最も頻度が高く、30歳以上で20-30%⁶⁾、40歳以上で40%⁷⁾の女性が筋腫を有していると推測されている。顕微鏡レベルのものも含めると、約80%という報告もある⁸⁾。ステロイド依存性疾患であることから、臨床的に認知される、あるいは医療介入が必要となる筋腫は、性成熟期、特に30代後半から40代に集中している。卵巣ステロイドが消退し低下する閉経期以降では、筋腫は増大することなくむしろ縮小し、更に月経に関連する症状が消失するので、臨床的に問題になることは少なくなるが、筋腫自体の頻度はそのままキャリアオーバーされる。ただし、まれであるが、閉経期以降に子宮肉腫が発生することがある。また、20歳未満の筋腫の頻度は極めて低い。

b. 発生部位

図1に示すように漿膜下、筋層内、粘膜下筋腫に大別され、発生部位とその筋腫サイズにより、後述する多様な症状が出現する。しばしば筋腫は多発性であると同時に、複合型の筋腫結節も少なくない。例えば、筋層内筋腫が子宮腔内に突出することで、粘膜下筋腫に特徴的な過多月経などの症状が現れる。体部に発生する以外に、頸部に発生する頸部筋腫、またまれではあるが、子宮静脈内に広範に結節状増殖を呈する静脈内平滑筋腫症、腹膜面に多発性に筋腫様結節が出現する播種性腹膜平滑筋腫症などが

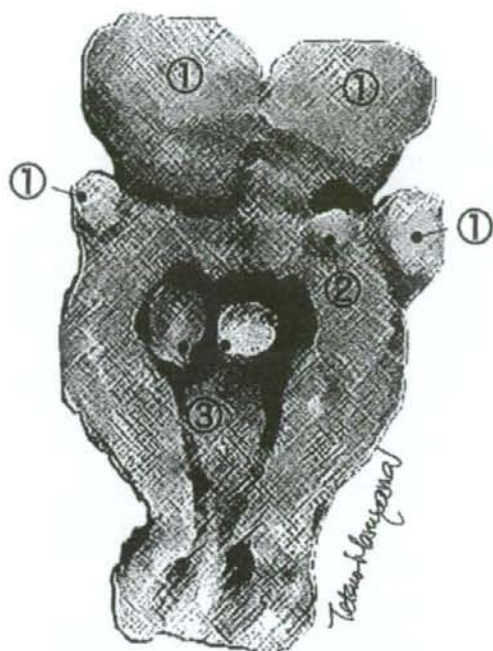


図1 子宮筋腫の肉眼所見と発生部位
摘出子宮の断面であり、①漿膜下筋腫、②筋層内筋腫、③粘膜下筋腫が多発性にみられる。

ある。

c. 症状

多くの子宮筋腫は無症候性であり、子宮癌検診や妊娠時に偶然発見されることが少なくない。しかし症状を呈する場合は、過多月経を中心に、以下にあげる多様な主訴を、単独あるいは複合して訴えることが多い。

1) 過多月経

粘膜下筋腫や子宮腔の変形・拡大を引き起こす筋層内筋腫などでみられる。そのメカニズムとして、子宮内腔の表面積の増大、筋腫による子宮の収縮不全、筋腫近傍の内膜肥厚などによる血流の増加、うっ血、あるいは止血不全など、これらが複合的に生じることが考えられている。漿膜下筋腫や通常の筋層内筋腫では、過多月経になることは少ない。

2) 貧血

多くは、比較的長期にわたる過多月経の結果として、鉄欠乏性貧血を呈する。

3) 圧迫症状

発育場所や大きさによってさまざまな圧迫症状が現れる。膀胱や尿道を圧迫すると、頻尿、排尿困難、水腎症、膀胱炎などが起き得る。直腸圧迫により便秘が起こることもある。

4) 筋腫関連痛

筋腫自体は月経痛・月経困難症の典型的な原因となることは少ない。ただし、筋腫の存在が月経血流出を妨げることにより、過度の子宮筋収縮が起こり月経痛として現れる場合がある。そのほか、有茎漿膜下筋腫の茎捻転、筋腫結節の赤色変性や感染、筋腫による骨盤血流うっ滞や神経圧迫による腰痛や仙骨痛など、いわゆる筋腫関連痛を呈することがある。強い月経痛を主訴とする場合は、子宮内膜症や子宮腺筋症の合併を疑う。

5) 下腹部腫瘍感

漿膜下筋腫、特に前壁に発生した場合、患者自身が気づくことが多い。体格や皮下脂肪により下腹部腫瘍感を引き起こす筋腫の大きさはさまざまであるが、小児頭大になると自覚することがほとんどである。閉経後になって下腹部腫瘍感を訴える子宮腫瘍の場合は、肉腫など悪性疾患を疑う。

6) 不妊症・不育症

筋腫の存在と不妊症・不育症とは必ずしも直結しない。しかし、粘膜下筋腫や筋層内筋腫が子宮腔内の变形などを来す場合は、不妊症・不育症の病因になり得るので⁹⁾、積極的な治療が考慮される。ほかに不妊原因が見つからず、不妊治療によっても妊娠が成立しない場合など、腔内の变形などを来さない漿膜下や筋層内筋腫であっても治療が考慮されることがある。

7) 妊娠中の合併症

筋腫の発生部位および大きさによっては、流産、切迫早産、筋腫変性(赤色変性)、常位胎盤早期剥離(胎盤付着部に筋腫がある場合)の原因になり得るが、筋腫合併妊婦の約半数以上は無症状で経過する。妊娠中の外科的治療は、術中の多量出血の可能性、止血の困難性、早産の誘発のリスクなどのため、原則として行わない。

4. 診断と鑑別診断

a. 診断

外来診療においては、前述の主訴および症状から筋腫の存在を疑い、外診・内診所見により子宮の腫大や結節腫瘍の触知を通じてその存在を推定し、超音波検査により筋腫の存在を把握し確認する。

なお、症状聴取や以下に述べる診断の際には、筋腫の続発性変化に留意する必要もある。発育に伴う血行障害や感染などにより、硝子様変性、嚢胞性変性、壊死が起こり、腹痛や発熱を呈する。特に、妊娠合併筋腫の場合は、赤色変性と称される筋腫実質内への出血を伴い強い疼痛を呈する無菌性壊死が起こることもある。閉経後の続発性変化として、脂肪変性や石灰沈着、またまれではあるが肉腫化がある。

1) 超音波検査

多くの筋腫結節は、周囲筋層と明瞭な境界を有し、かつ正常筋層に比べてやや低輝度の球形のエコー像として描出されることが多い。しかし、筋腫に含まれる結合線維の割合や、肉腫や続発性変化により変性や壊死を来した場合など、高輝度エコーあるいは高低さまざまな輝度が混在したエコー像をとることもあり、注意が必要である。典型的でない場合は、後述する2次検査を考慮する。外来診療における自然の流れから経膈法が主流だが、膈門蓋部より遠い部位まで超音波が届かないため、巨大筋腫の場合は経腹法を併用する。超音波検査の応用として、カラードブラ法を用いた子宮腫瘍の血流評価や、粘膜下筋腫などの子宮腔内病変をより明確に描出する目的で、子宮腔内に生理食塩水を注入した後に経膈超音波検査を行うソノヒステログラフィーがある。

ここまでの検査で、典型的な子宮筋腫と断定できない場合、あるいは今後治療介入が必要な場合など、2次検査として以下の諸検査を考慮する。

なお、図2-Aは、偶然検診にて、貧血(血色素6.9g/dl)と子宮筋腫が見つかった患者の経膈超音波検査写真であり、子宮腔の拡大・変形