

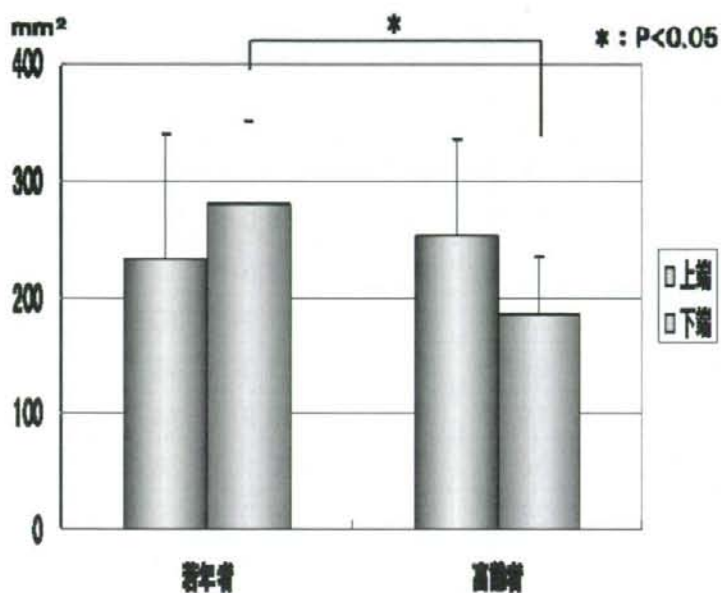図2 中咽頭上端および下端の面積

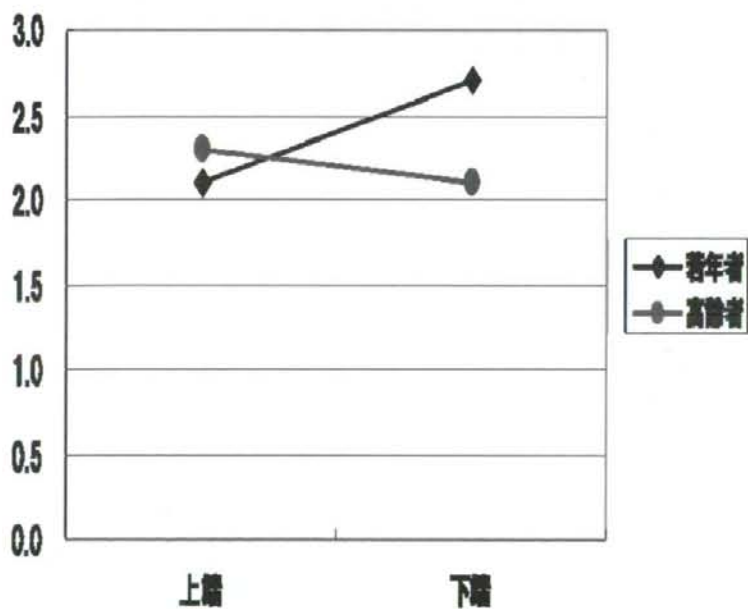


図3 中咽頭上端および下端の長径/短径比

表1 若年群の計測結果

被験者	上端			下端		
	面積	長径	短径	面積	長径	短径
A	130.0	22.0	9.0	166.9	31.9	13.8
B	324.2	31.3	16.2	372.3	35.9	16.5
C	210.5	26.0	11.4	231.1	30.9	9.6
D	303.6	24.0	15.3	331.3	43.1	14.7
E	102.3	19.2	7.8	309.9	34.5	13.5
F	387.4	30.9	14.2	310.1	28.8	13.0
G	170.6	26.3	11.8	234.0	39.1	10.3
AVE.	232.7	25.7	12.2	279.4	34.9	13.1
SD	107.4	4.4	3.2	71.0	5.0	2.4

表2 高齢群の計測結果

被験者	上端			下端		
	面積	長径	短径	面積	長径	短径
H	268.2	28.4	13.1	204.4	28.4	13.3
I	200.2	27.4	8.0	152.9	29.5	14.9
J	271.9	38.2	13.9	212.5	36.7	13.9
K	382.2	36.4	26.0	258.3	32.5	17.5
L	122.9	13.1	13.1	204.1	25.2	12.0
M	215.4	20.4	11.1	108.0	15.0	9.1
N	304.0	40.9	11.2	150.8	21.0	9.2
AVE.	252.1	29.3	13.8	184.4	26.9	12.8
SD	82.7	10.1	5.7	50.0	7.3	3.0

〔面積 : mm²
長径・短径 : mm〕

厚生労働科学研究費補助金（特別研究事業）

分担研究報告書

食品による窒息の要因分析・ヒト側の要因と食品のリスク度—

食物摂取時の中咽頭の内視鏡下の観察

分担協力者 弘中 祥司 昭和大学歯学部口腔衛生学教室

研究協力者 石川 健太郎 昭和大学歯学部口腔衛生学教室

研究協力者 山中 麻美 昭和大学歯学部口腔衛生学教室

研究要旨：鼻腔から内視鏡を挿入して咀嚼中の中咽頭から下咽頭の動きと食塊の咽頭流入について、リスクの高い食品である餅とパンについて定性評価した。

餅の咀嚼中に一部は咽頭部に流れ込み喉頭蓋谷に貯留していた。その大きさは定量分析できないが、約 1cm～2cm 程度の小片も混在していた。パンについては、押し込み食べを行うと嚥下反射が誘発されるまでには中咽頭部にかなりの量の唾液と混和されたパンの食塊が貯留可能であった。咀嚼中の咽頭流入が窒息の一因と推察された。

A 研究目的

窒息は口腔から肺までのいわゆる「気道」で生じる閉塞を指す。多くの場合、気管口周囲や気管支などで生じることが知られているが、食べ方や食品の違いによっては様々な場所で窒息が生じることが本研究でもわかってきている。

摂食・嚥下器官の食物通過動態は口腔内を除いて、外部から観察することが難しいため、X線透視を用いた嚥下透視検査（Videofluoroscopic examination of swallowing: VF検査）

¹⁾や嚥下内視鏡検査（Videoendoscopic examination of swallowing: VE検査）²⁾が臨床の現場では利用されており、正確な摂食・嚥下機能の精査には不可欠となっている。しかしながら、VF検査は造影性のある食品を用いないとX線に映らないため、食品単体の動態を評価するには不向きであり、またX線を一定時間照射して透視を行うため、被検査者の被曝が生じてしまい、その点で健康な成人の嚥下動態の評価には適さない。

一方で、VE検査は鼻腔から内視鏡

を挿入し、中咽頭部に先端を留置することにより、体内の食品の動態が明確に観察することが利点で、しかも造影剤の添加も不要であることから、検査したい食品そのままの動態が観察できる点で優れている。そこで今回、内視鏡を用いて健康成人に対して窒息のリスクの高い食品である餅とパンの嚥下動態について定性評価を行う目的で実験を行った。

B 研究対象と方法

対象は、摂食・嚥下機能に問題がない健康ボランティア成人2名（男性1名30歳、女性1名28歳）とした。それぞれの被験者には、検査機器・検査食品を実際に見せながら実験内容について十分に説明を行い、同意を得てから実験を開始した。

1. 検査食品

検査食品には、餅とパンを用いた。

餅はサトウ食品社製の「サトウの切り餅」1つを調理方法に従い、オーブントースターで餅の表面に焼き色がつくまで4~5分焼いて、トースターの扉は開けずにスイッチを切り、そのまま2分くらい放置して、食べることが可能な温度まで冷ました後に被検査に供した。

また、パンは山崎製パン株式会社製の「バターロール6個入り」の1個を

常温の状態、そのまま切らずに被検査に供した。

2. 検査機器

VE検査を行う検査機器にはOLYMPUS社製ENF TYPE P4を用い、光源にはOLYMPUS社製高輝度光源装置（CLH-250/2）を用いて中咽頭を明るくし、またP4からの画像はOLYMPUS社製OESビデオシステム（OTV-SE）を用いて画像データを得て、SHARP社製AQUOS（LC-15ES）モニターにて画像を確認した。同時に画像データはSONY社製（V10）ビデオレコーダにて録画し、検査後の確認に用いた。

3. 方法

被験者に対してVE検査を、表面麻酔を用いずに、参考文献2の標準的手順に従って、中咽頭まで挿入し、解剖学的異常がないか確認のうえ、被検査食品を食べてもらった（図1）。また、パンに関しては、通常に食べる方法と、なるべく一度に多く食べるように指示し、押し込み食べを行う、2通りの方法で食べてもらった。

C 研究結果および考察

1. 餅の嚥下動態

餅を通常どおりに食べてもらった時の画像を図2（男性被験者）に示す。実験の結果、男女差は認められず、2

名とも図2に示すように、餅の咀嚼中に一部が喉頭蓋上に流入することが観察されて、さらに一部は下咽頭部にも流れ込み、多くは喉頭蓋谷に貯留していた。得られた画像から、流入した餅の大きさは定量分析できないが、約1cm~2cm程度の小片も混在していた。また、小片が流入してから1~2sec以内に嚥下反射が生じ、2名とも安全に嚥下動作は終了した。

2. パンの嚥下動態

パンを通常どおりに食べてもらった時は、餅と同様に男女差は認められず、小片(小麦粘土状)約1cm~2cm程度が混在していた。また、同様に小片が流入してから1~2sec以内に嚥下反射が生じ、2名とも安全に嚥下動作は終了した。

また押し込み食べの指示を行ったときの画像を図3(女性被験者)に示す。実験の結果、男性は押し込み食べを行っても、咽頭部に大きな貯留はみられず、約1cm~2cm程度の小片程度であったが、女性の方は図3に示すように嚥下反射が誘発されるまでには中咽頭部にかなりの量(約2~3cm)の唾液と混和されたパンの食塊(小麦粘土状)が貯留可能であり、嚥下反射が生じるまでに約8~9secその部位で保持していた。その後、女性被験者も嚥下反射が正常に生じて、安全に嚥下

動作は終了した。

これまで嚥下動態のモデルは、口腔期から咽頭期へと明確に引き続いていると言われていたが、Palmerらは1992年に咀嚼運動中には、口腔期から咽頭期へと早期に流入するというStage II transportという概念を報告し³⁾、固形物の摂食中、喉頭が開いているときに咀嚼された食物が嚥下開始まで中咽頭にて集積されるというプロセスモデルを報告した。

本研究結果においても、男女2名の被験者が、咽頭に早期流入される像が観察されている。本結果からも、ヒト側の要因としては、唾液とよく混和する(咀嚼すること、また一口量を適切にするなど(押し込み食べをしない:先行期)が、安全な嚥下運動の遂行のために必要であると考えられた。

これまでの口腔→咀嚼→咽頭という一連の流れだけではなく、咀嚼中にも咽頭に流入するという観点から、食行動を観察することが窒息の予防のためには重要であると考えられた。また、餅やパンのように一見するとやわらかくて飲み込みやすいと思われる食品も、実際には窒息が生じやすい食品であるため、唾液の混和をしっかりと行って、適切な量を処理しなければならないことがわかった。

3.まとめ

咀嚼中の咽頭流入が窒息の一因と推察された。

D 参考文献

1)日本摂食・嚥下リハビリテーション学会医療検討委員会編，嚥下造影の標準的検査法（詳細版），

http://info.fujita-hu.ac.jp/~rehabmed/jsdr/ennge_zouei/VF8-1-p71-86.pdf, 2007.

2)日本摂食・嚥下リハビリテーション学会医療検討委員会編，嚥下内視鏡検査の標準的手順，

<http://info.fujita-hu.ac.jp/~rehabmed/jsdr/endoscope.pdf>, 2004.

3) Palmer JB, Rudin NJ, Lara G, Crompton AW. Coordination of mastication and swallowing. *Dysphagia*. 7(4):187-200. 1992

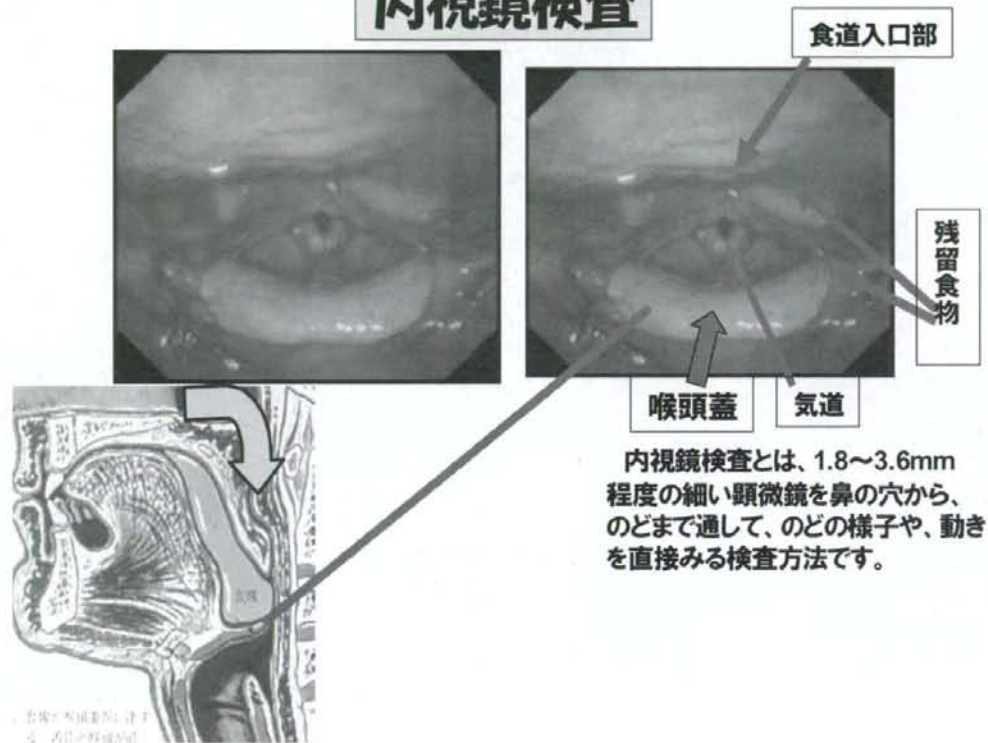
別表参照

図1 内視鏡検査の方法

図2 餅の嚥下動態（男性被験者）

図3 パンの嚥下動態（女性被験者）

内視鏡検査



内視鏡検査とは、1.8~3.6mm程度の細い顕微鏡を鼻の穴から、のどまで通して、のどの様子や、動きを直接みる検査方法です。

図1 内視鏡検査の方法

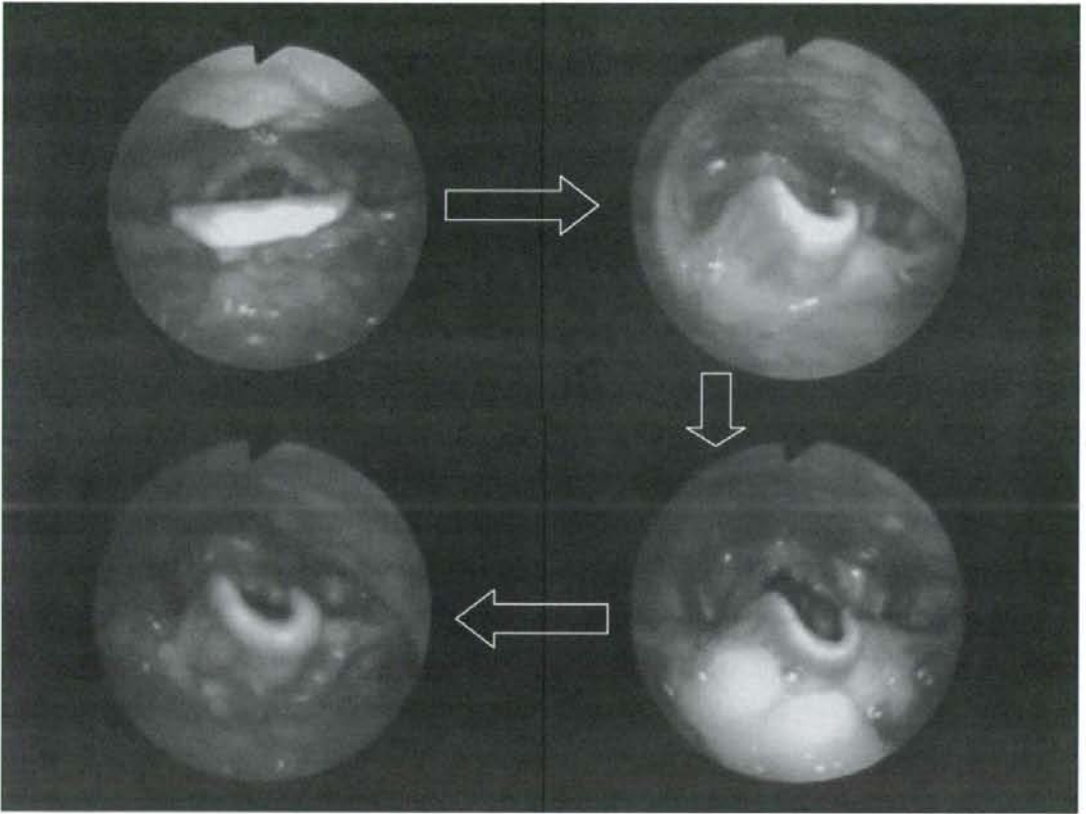


図2 餅の嚥下動態（男性被験者）

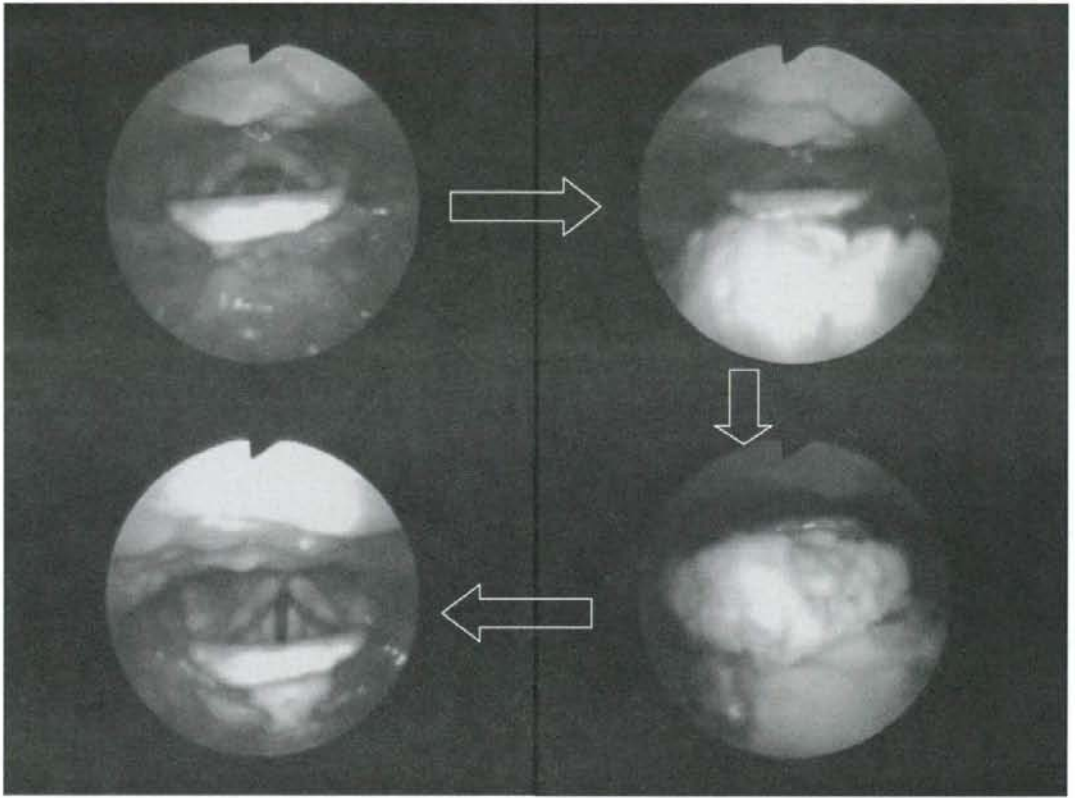


図3 パンの嚥下動態（女性被験者）