第Ⅲ章　急性期褥瘡の治療

1 急性期褥瘡の特徴、治療の目標は何か、どんな治療があるか

群馬大学大学院医学系研究科皮膚病態学　石川　治

ガイドラインを読む！ツボ

急性期褥瘡の定義と特徴
壊死の進行とともに臨床像が刻々と変化する

急性期褥瘡の治療目標
創面の保護、発症因子の除去と改善に努める

急性期褥瘡の治療
まず、透明なポリウレタンフィルム材を貼布して観察する

急性期褥瘡の定義と特徴

1　定　義

発症したばかりの褥瘡では、壊死の及ぶ範囲および深さは不明である。壊死の進行が停止し、壊死部の範囲と深さが確定するまでには１～３週間を要する。この間、壊死の進行とともに褥瘡の臨床像は刻々と変化する。この段階の褥瘡を急性期褥瘡と呼ぶ。

2　特徴―深達度を判断する―

発症直後の褥瘡は紅斑を呈する。紅斑が褥瘡の始まりか、あるいは圧迫による一過性のものであるかどうかは、体位変換などにより圧迫を解除し、30 分後に紅斑が残っているかどうかで判断する。30 分後にも紅斑が残っていれば褥瘡の始まりと考える(図 1)。

紅斑として発症した褥瘡は深達度に応じて水疱、びらん、浅い潰瘍、紫斑などを呈するようになる。1～2週間経過した時点で水疱、びらん、浅い潰瘍のみであれば、適切な局所治療とケアを行うことにより、短期間で治癒に導くことができる。なぜなら、壊死組織は容易に生体から除去され、欠損部分も短期間で肉芽組織により補填されるからである。さらに、表皮基底細胞からは表皮細胞が、毛包隆起部に存在する幹細胞からも表皮、毛包などが再生する(図 2)。毛包幹細胞が残存する浅い潰

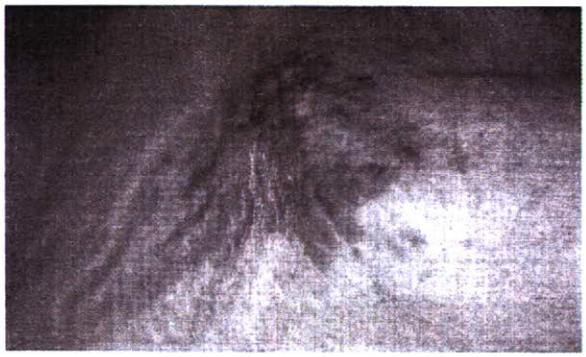

図 1　紅斑を呈する急性期褥瘡
圧迫を解除して 30 分経過しても仙骨部の紅斑は消退しない。

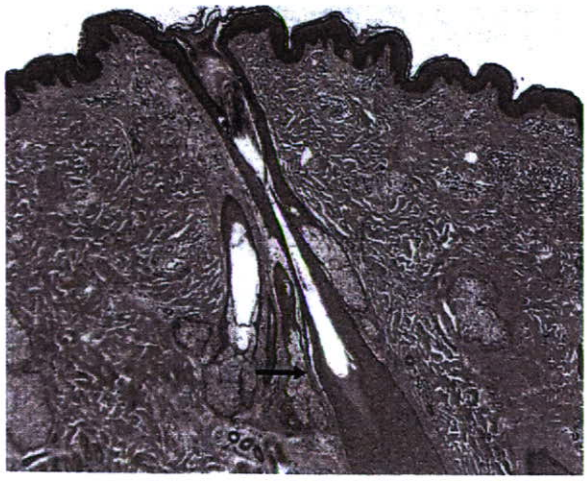

図 2　毛包の幹細胞が存在する部位
表皮基底細胞と毛包隆起部にある幹細胞(立毛筋付着部近傍：→)が表皮化を担う。毛包幹細胞が失われると、創は正常の皮膚構造を失った瘢痕組織として治癒する。

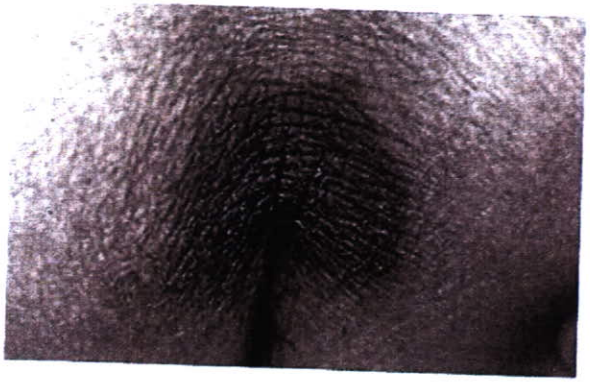

図3　斑状紫斑を呈する急性期褥瘡

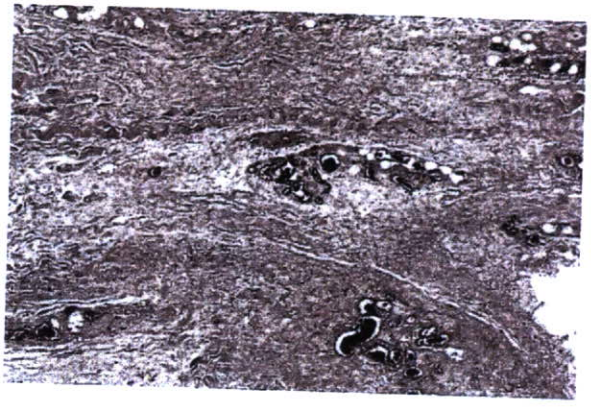

図4　発症2日後の褥瘡の病理組織像

真皮深層の血管には血栓が形成されている。表皮、毛包、汗腺などの上皮系細胞は壊死に陥っている。

瘍では治癒後に元の正常皮膚の構造が再生されるが、毛包幹細胞を失った深い褥瘡では毛包や汗腺、成熟した弾性線維を欠く瘢痕組織として治癒する。

他方、ある程度の広がりをもつ斑状紫斑(ecchymosis)は真皮深層以下に壊死が及ぶ深い褥瘡であること示唆する(図3)。病理組織学的には真皮深層以下に血栓がみられる(図4)。紫斑を呈する部分は黒色壊死組織へと変化して周囲の健常組織と明瞭に境界されるようになる。この段階に至って急性期を経た深い褥瘡の全貌が明らかとなる。

斑状紫斑を示す褥瘡では壊死が真皮深層以下に及ぶことは推定できても、それが皮下脂肪組織に止まるのか、さらに筋肉組織、関節軟部組織、骨組織までに至るのかは不明である。壊死の及んだ深さは外科的デブリードマンなどによって壊死組織が除去されて初めて明らかになる。患者や家族にもこの事実をあらかじめ説明しておく必要がある。

急性期褥瘡の治療目標

1 局所治療と同時になすべきこと

まず、褥瘡の発症因子を明らかする。全身状態の悪化などによる活動性と可動性の低下、体圧分散の不徹底、ずれの発生、栄養状態の悪化など、発症因子は複数存在することが多い。発症因子が存在していると、褥瘡のさらなる悪化、あるいは治癒の遅滞をもたらす。発症因子の除去と改善に努めることを忘れてはならない。

2 局所治療の目標

まず、組織損傷を拡大させないために創部の保護を行いながら、頻回(原則毎日)に創部を観察し、創の状態を評価する。

急性期褥瘡の治療

1 急性期褥瘡は変化する

紅斑として発症した褥瘡は、壊死の及ぶ深さと範囲に応じて日々刻々と変化する。真皮浅層に壊死が止まる浅い褥瘡では、発症から1～2週間ほど経過した時点でも紅斑、水疱、びらん、浅い潰瘍のいずれかを呈するに止まる。一方、真皮深層以下に壊死が及ぶ深い褥瘡では、紫斑部分が黒色壊死組織へと変化し、周囲との境界が明瞭になるまでに2週間以上を要することが多い。創の変化が停止した時点で深達度を評価し、治療方針と具体的治療内容を決定する。

2 変化する時期の治療

創部の保護と観察が重要である。したがって、透明なドレッシング材の貼布を推奨する(図5)。著者は未滅菌のロール状ポリウレタンフィルム材を使用することが多い。ポリウレタンフィルム材以外にもさまざまな素材のドレッシング材があるが、これらは創の変化が停止した段階以降に使用すべきである。なぜなら、急性期では創の深さが不明だからである。また、不透明なものでは創の観察ができなくなる。コスト面からポリウレタンフィルム材が使用できない場合は油脂性基剤の外用薬(亜鉛華軟膏、プロスタンディン®軟膏、アズノール®軟膏など)を塗布し、非固着

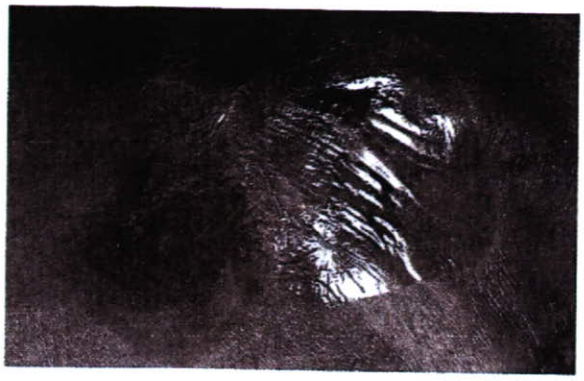

図5　ポリウレタンフィルム材を貼布した急性期褥瘡
経過観察中にびらんと紫斑が現れてきている。紫斑部は真皮深層以下に達する深い創となることが予測される。びらん面からの滲出液が増加するため、ポリウレタンフィルム材を外用薬または吸水作用をもつドレッシング材に変更する必要がある。

性ガーゼなどで覆う。通常のガーゼは湿潤環境を保持しにくい、創面へ摩擦が加わる、剥離時に創へ固着するなどの問題点があり、創面に直接接触する状態での使用は避けるべきである。



急性期褥瘡にびらんや潰瘍が現れて滲出液が増加すると、ポリウレタンフィルム材を貼布し続けることが難しくなる。このような場合にはポリウレタンフィルム材に数カ所穴(径数ミリ)をあけ、その上からガーゼを当てて滲出液のドレナージを行うとよい。

Recommended Readings

1) 日本褥瘡学会 編：急性期褥瘡の治療．科学的根拠に基づく褥瘡局所治療ガイドライン．照林社，東京，2005，p15-16
2) 福井基成：急性期褥瘡とその治療．よくわかって役に立つ 新・褥瘡のすべて（宮地良樹，真田弘美 編著），永井書店，大阪，2006，p164-169
3) 石川 治：褥瘡治療の実際．創傷治療プラクティス 皮膚潰瘍・褥瘡・熱傷・小外傷．南江堂，東京，2006，p99-134

ガイドラインを読むコツ

☑

急性期褥瘡の臨床像は、壊死の進行とともに刻々と変化する。急性期の期間は1～3週間であり、この時期には透明なポリウレタンフィルム材で創面を保護し、頻回に創面の状態を観察、評価することが不可欠である。壊死の進行が停止した時点で慢性期褥瘡の治療へと移る。

☑

急性期褥瘡の治療は難しくないが、発症因子の除去と改善を怠ってはならない。