

- FDG-PET による AD の診断については、日本ではまだ健康保険の適用が認められていない。
- FDG-PET による AD の典型的な所見は側頭頭頂連合野および楔前部から後部帯状回にかけての糖代謝の低下である。
- 楔前部から後部帯状回にかけての糖代謝の低下は、早期診断の指標と考えられている。

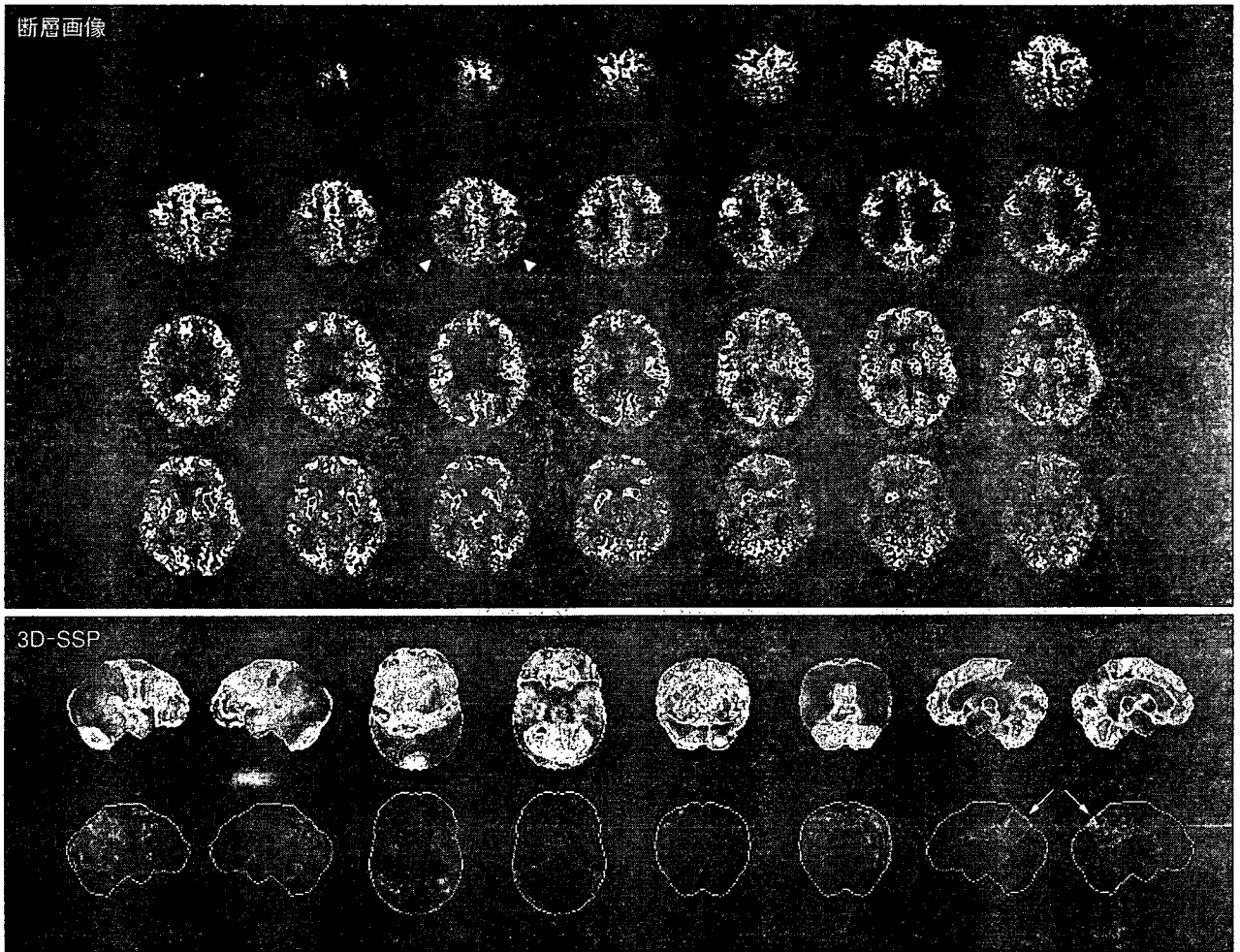


図1 ADの典型例

FDG-PETの断層画像では両側頭頂葉でのグルコース代謝の低下(矢頭)は容易に認識できるが、脳の内側に位置する楔前部から後部帯状回での変化はわかりにくい。しかし、下段の3D-SSP表示ではその部位での変化が明瞭となる(矢印)。

PETによるADの診断については、日本では健康保険の適用がまだ認められておらず、今後の保険適用が期待されている段階であることをお断りしておく。

FDG-PETによるADの診断●

FDG-PETによるアルツハイマー病の典型的な所見は大脳皮質のうち側頭頭頂連合野および楔前

部から後部帯状回にかけての糖代謝の低下である。進行した時期になると前頭葉の代謝の低下が明らかとなっていく。特に楔前部から後部帯状回にかけての糖代謝の低下は、早期診断の指標と考えられている。楔前部から後部帯状回にかけての領域はPETの断層画像表示の目視による評価では脳の内側であるため認識しにくい部分であるが、近年開発されたSPM (statistical parametric

- 画像の統計解析ソフトを用いると楔前部から後部帯状回の変化を容易に認識できる。
- 症例の画素値と平均値との差が標準偏差の何倍になるかを示すのがZ値である。
- FDG-PETによるADの診断能は、臨床診断基準による診断よりも高い。

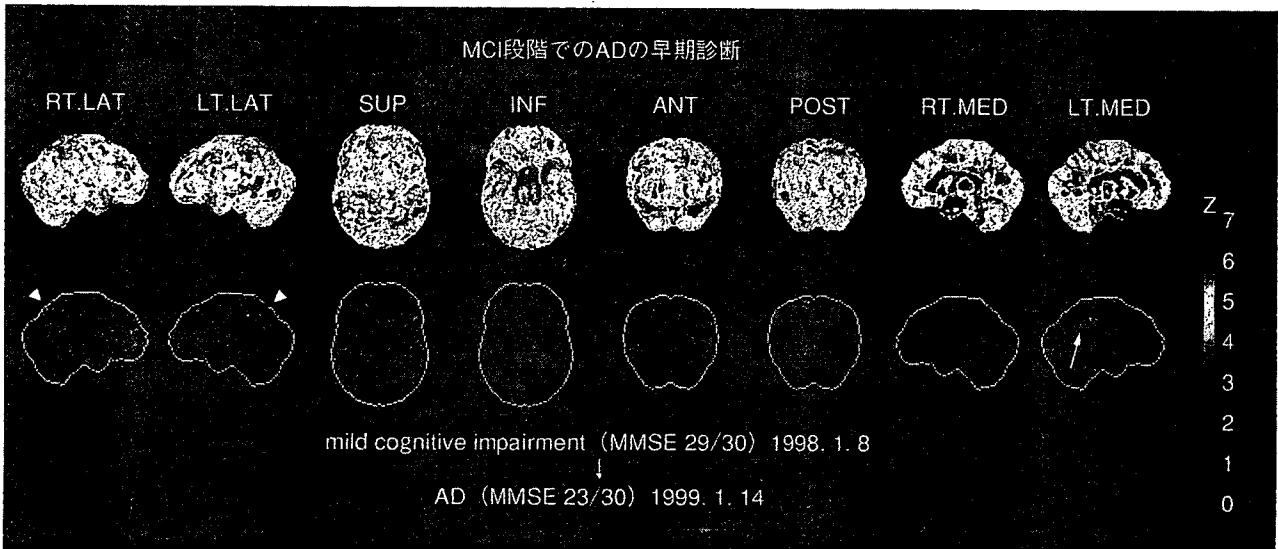


図2 MCIの段階でADへの移行が予測可能であった症例(本文参照)
後部帯状回での変化は右側ではわずかな変化しか認めないが、左側では比較的是っきりしている(矢印)。
両側頭頂葉にも低下を認める(矢頭)。

mapping), 3D-SSP (stereotactic surface projection)といった画像の統計解析ソフトを用いると容易に認識できるようになる。SPM, 3D-SSPでは画像の解剖学的標準化といって形態、大きさの異なる個人の脳を数学的に共通の鑄型にはめ込むように変形してすべての脳を同一の三次元座標上で扱うことにより、画素ごとに統計処理を行うことが可能となる。そして統計学的に有意に低下あるいは上昇している領域を全脳について視覚的に容易に認識できるよう表示することができる。実際には画素ごとに正常データベースと比較して統計学的に有意に低下あるいは上昇している領域をz値のmap(z-score map)として表示する。正常データベースは画素ごとに平均値と標準偏差のデータをもっていて、症例の画素値と平均値との差が標準偏差の何倍になるかを示すのがz値である。したがってz値が大きいほどその画素は正常平均より離れた画素値をもっていることになる。これまで用いられてきた断層画像の目視による評

価あるいは関心領域を設定する評価法では、読影者の主観的要素を排除できなかったが、この問題を解決してより客観的かつ鋭敏な診断が可能となった。代表的な症例を図1に示す。

FDG-PETによるADの診断能は、剖検能の病理診断をゴールドスタンダードにした場合、断層画像の目視による評価では、感度95%、特異度73%と報告され、NINCDS-ADRDA, DSM-IVなどの臨床診断基準による診断よりも診断能が高いとされている¹⁾。SPMや3D-SSPなどの画像の統計解析を利用すれば診断能の向上が期待されるが、病理診断と対比した報告はまだない。臨床診断との対比ではprobable ADを対象とした場合、視覚的評価の感度79%、特異度88%から、3D-SSPでは感度94%、特異度99%に診断能が向上したと報告されている²⁾。

●FDG-PETによる早期診断の可能性●
認知症の前段階であるMCIでも早期のADと

- ◎ MCIで楔前部から後部帯状回にかけての糖代謝の低下がみられるものはADへ移行する可能性が高い。
- ◎ 米国ではFDG-PETがADと前頭側頭型認知症の鑑別に保険適用されている。
- FDG-PETによるADの早期診断について、米国、日本で前向き臨床試験が進行中である。

同様に楔前部から後部帯状回にかけての糖代謝の低下がみられるものは短期間に進行してADへ移行する可能性が高いといわれているのでSPMや3D-SSPを用いた画像の統計解析による診断が有用である。

図2には物忘れを主訴に当施設の外来を受診したMCIの症例を提示する。初診時には臨床的にADの診断基準を満たさず、MCIとされたが1年後にADへ移行した症例である。初診時のFDG-PETの3D-SSP所見ではこの時点ですでに後部帯状回のみならず、頭頂葉皮質に糖代謝の低下がみられ、早期ADが疑われる所見である。

FDG-PETによるADの早期診断の報告としては3D-SSPを用いた検討で、感度94%、特異度99%が報告されている²⁾。また、大規模な多施設共同試験によるものでは、MMSE \geq 27の超早期例に限って解析しても感度83%、特異度82%と報告されている³⁾。ただし、この研究では画像統計解析ではなく、画像の解剖学的標準化と関心領域による解析を組み合わせている。また、最近ではMCIを対象に2年以内でのADへの進展予測を3D-SSPで検討し、感度92%、特異度89%と報告され、APOE genotypeとの併用によりさらに精度が上がると報告されている⁴⁾。

このようにFDG-PETによるADの早期診断は大いに期待されているが、FDG-PETがADと前頭側頭型認知症との鑑別において保険適用されている米国でもまだ保険適用は認められていない。このためADの早期診断におけるFDG-PETの保険適用を念頭に、高いレベルの科学的エビデ

ンスを確立することを目標として、米国でも日本でも現在前向き臨床試験が進行中であり、その成果が期待されている^{5,6)}。

まとめ◎

ADの早期診断におけるFDG-PETの有用性についてはすでに多くの報告があるが、SPMや3D-SSPなど画像統計解析を利用することでさらなる診断能の向上が期待できる。現在、FDG-PETによるアルツハイマー病の診断については健康保険未適用であるため、早期の保険適用が望まれる。



文献

- 1) Silverman, D. H., Small, G. W., Chang, C. Y. et al.: Positron emission tomography in evaluation of dementia: Regional brain metabolism and long-term outcome. *JAMA* 286: 2120-2127, 2001
- 2) Burdette, J. H., Minoshima, S., Vander, B. T. et al.: Alzheimer disease: improved visual interpretation of PET images by using three-dimensional stereotaxic surface projections. *Radiology* 198: 837-843, 1996
- 3) Herholz, K., Salmon, E., Perani, D. et al.: Discrimination between Alzheimer dementia and controls by automated analysis of multicenter FDG PET. *Neuroimage* 17: 302-316, 2002
- 4) Drzezga, A., Grimmer, T., Riemenschneider, M. et al.: Prediction of individual clinical outcome in MCI by means of genetic assessment and (18)F-FDG PET. *J Nucl Med* 46: 1625-1632, 2005
- 5) Alzheimer's Disease Neuroimaging Initiative: <http://www.loni.ucla.edu/ADNI/>
- 6) Study on Diagnosis of early Alzheimer's disease—Japan: <http://square.umin.ac.jp/SEAD-J/>



PET/SPECT for dementia—early diagnosis of Alzheimer's disease

K. Ito *

*Department of Brain Science and Molecular Imaging, National Institute for Longevity Sciences,
National Center for Geriatrics and Gerontology, 36-3, Gengo Morioka-cho, Obu-shi, Aichi 474-8522, Japan*

Abstract. Patients with mild cognitive impairment (MCI) convert to Alzheimer's disease (AD) at approximately 12% per year (Petersen et al.). The prediction of conversion from MCI to AD by early markers of AD is taken into consideration. PET/SPECT is expected as a most promising marker. Therefore the presentation of scientific evidence based on a high-level clinical trial is pressing need. In Japan, Japan Cooperative SPECT Study on Assessment of Mild Impairment of Cognitive Function (J-COSMIC) was started as an assignment study of the Japan Foundation for Aging and Health in 2003. This research is aimed at clarifying the role of brain perfusion SPECT in early diagnosis of AD in the MCI stage. Currently 41 institutions participate in this study, and more than 300 MCI cases have been registered. In order to confirm the conversion from MCI to AD, the follow-up survey for 3 years after the first time evaluation will be performed, and then the diagnostic ability of the SPECT will be calculated. Furthermore a multicenter study on early diagnosis of AD with FDG-PET in Japan (SEAD-Japan) is also due to be started from this year to establish the scientific evidence of early diagnosis of AD with FDG-PET. © 2006 Elsevier B.V. All rights reserved.

Keywords: Mild cognitive impairment; Alzheimer's disease; Early diagnosis; PET; SPECT

1. Introduction

The essential treatment for Alzheimer's disease (AD) has not been established yet. However, it is possible to delay progression of symptoms by effective enforcement of medicine and nonmedicine treatment based on early diagnosis of AD. In addition, it is highly expected to develop new treatments such as vaccine therapy and secretase

* Tel.: +81 562 46 2311; fax: +81 562 44 6596.

E-mail address: kito@nils.go.jp.

inhibitors adding to the acetylcholinesterase inhibitor that is only available in Japan. Since pathological changes such as senile plaque arise more than 10 years before the manifestation in AD, early diagnosis with a sophisticated method is required for early intervention.

Mild cognitive impairment (MCI) refers to the clinical state of cognition and functional ability that is intermediate between normal aging and mild dementia.

Once effective treatments for AD emerge, it will be very important to distinguish the patients who convert to AD from those in whom mild cognitive deficits will remain stable over time at the earliest stage possible.

However, there is no established diagnostic method. PET/SPECT is expected as a most promising marker, and the presentation of scientific evidence based on a high-level clinical trial is pressing need.

2. MCI and early diagnosis of Alzheimer's disease

2.1. The concept of MCI

The European researchers understood cognitive impairment in the aged as the extension of normal aging, and called it age-associated memory impairment (AAMI).

On the other hand, the researchers in US considered the pathological condition that differs from normal aging and converts to dementia, and they proposed the concept of MCI.

The definition of MCI is improved repeatedly. The international symposium on MCI was held in Stockholm 2003, and general criteria for MCI was specified. Previously defined multiple cognitive domains slightly impaired type was divided by the existence of dysmnesia and MCI was classified into the four subtypes as follows: (1) Amnesic MCI, (2) Multiple domain MCI amnesic, (3) Multiple domain MCI nonamnesic and (4) Single nonmemory MCI [1]. The proportion of patients with MCI progressing to dementia is higher than healthy elderly people. Patients with MCI convert to AD at approximately 12% per year [2], although the rate of the onset of AD in healthy elderly people is 1–2% per year.

2.2. Neuroimaging in early diagnosis of AD

Neuroimaging research has suggested that PET/SPECT or MRI may serve as a more sensitive and consistent measure of disease progression than the neuropsychological and cognitive assessments now typically used in research. It is believed that the atrophy of hippocampus on MRI and hypo-metabolism/perfusion in the posterior cingulate on PET/SPECT are closely related each other through the neural circuit (Fig. 1).

Comprehensive effort is helpful to identify neuroimaging and other biomarkers of the cognitive changes associated with MCI.

3. Clinical trials in Japan

3.1. J-COSMIC

Brain perfusion SPECT is useful for early diagnosis of AD as well as PET. Since SPECT is used widely in Japan, it is practical to carry out a large-scale clinical trial for early diagnosis of AD with SPECT.

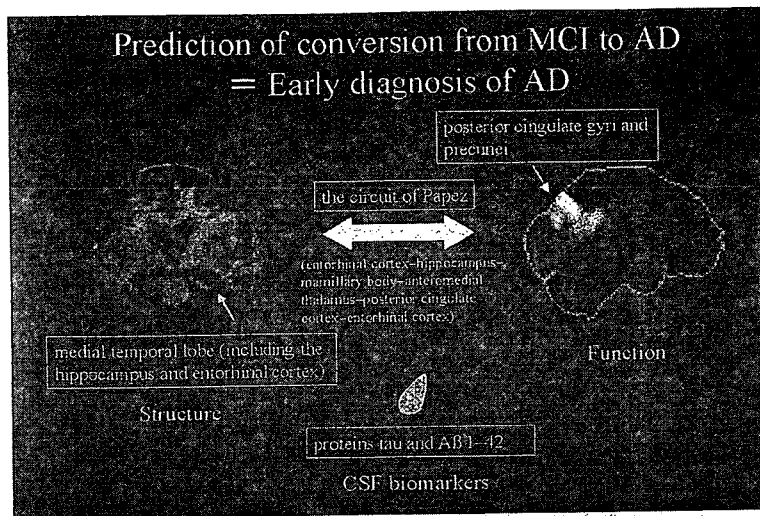


Fig. 1. Candidates of biomarker for early diagnosis of AD.

Japan Cooperative SPECT Study on Assessment of Mild Impairment of Cognitive Function (J-COSMIC); Principal investigator: Professor Yoshiharu Yonekura, started in 2003. The Japan Foundation for Aging and Health sponsors this study.

The goal of this study is to examine how brain perfusion SPECT can be used with other tests to predict the conversion from MCI to AD. This study is a multicenter prospective cohort study. Further study details are as follows: (1) Prospective registration of approximately 500 patients with MCI, (2) All patients undergo baseline brain perfusion SPECT and clinical/cognitive assessments, (3) All patients will undergo clinical/cognitive assessments every year, (4) Patients with MCI will be followed for 3 years, and (5) Calculation of the diagnostic ability of baseline SPECT will be done to predict the conversion from MCI to AD after 3 years (Fig. 2).

Currently, 41 institutions participate in J-COSMIC, and a total of 319 cases have been registered. The first year follow-up has been finished in 73 cases, and among them 8 cases have already converted to AD. The conversion rate is about 11% per year. Since it is a longitudinal study, the final result will come out after 3 years' clinical follow-up.

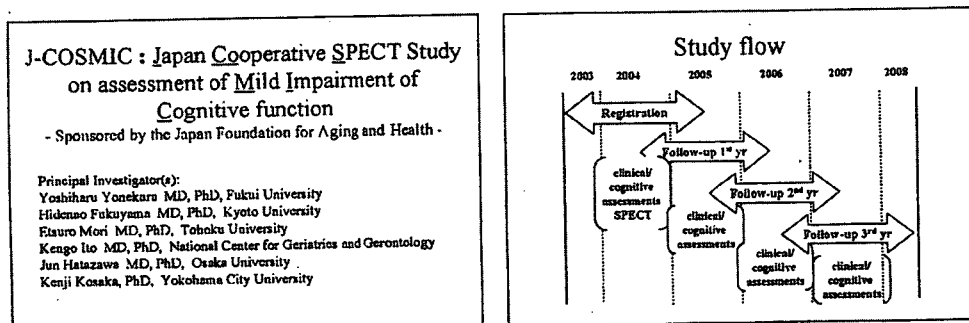


Fig. 2. The outline of J-COSMIC.

J-COSMIC : Japan Cooperative SPECT Study on assessment of Mild Impairment of Cognitive function
- Sponsored by the Japan Foundation for Aging and Health -

Principal Investigator(s):
Yoshiharu Yonekura MD, PhD, Fukui University
Hiidemao Fukuyama MD, PhD, Kyoto University
Eisuro Mori MD, PhD, Tohoku University
Kengo Ito MD, PhD, National Center for Geriatrics and Gerontology
Jun Hatazawa MD, PhD, Osaka University
Kenji Kosaka, PhD, Yokohama City University

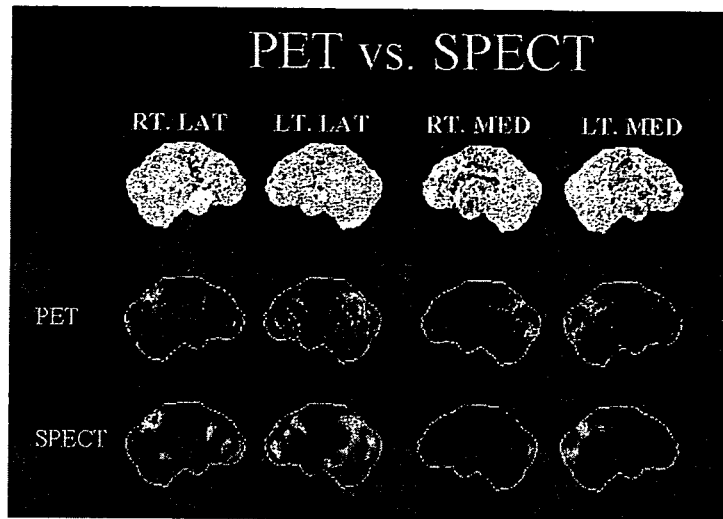


Fig. 3. Comparison between PET and SPECT. Middle and lower columns show Z-maps of 3D-SSP in same patient with AD.

3.2. PET clinical trials

Some groups reported comparing PET with SPECT, PET was more sensitive and specific to diagnose early AD [3,4] (Fig. 3).

In 2004, the Centers for Medicare and Medicaid Services (CMS) approved the use of FDG-PET in the differential diagnosis between AD and fronto-temporal dementia (FTD) in the limited clinical conditions [5]. However, CMS announced that the evidence is not adequate to conclude that FDG-PET is reasonable and necessary for the diagnosis of patients with MCI or early dementia and CMS intended to work with the National Institute on Aging (NIA) and others to develop a large practical clinical trial to address these questions.

Recently, a large practical clinical trial, Alzheimer’s Disease Neuroimaging Initiative (ADNI) has been in progress to address these issues [6].

On the other hand, in Japan, a new multicenter prospective cohort study, Study on Diagnosis of early Alzheimer’s disease-Japan (SEAD-Japan), has been prepared to address the usefulness of FDG-PET in early diagnosis of AD (Fig. 4). This study is supported by the fund of Comprehensive research of Aging and Health from the Ministry of Health,

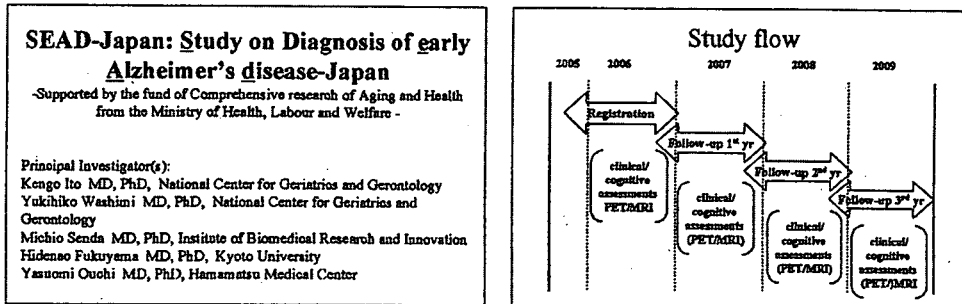


Fig. 4. The outline of SEAD-Japan.

Labour and Welfare. The goal of this study is to examine how FDG-PET can be used with other tests to predict the conversion from MCI to AD.

4. Conclusion

In Japan, two clinical trials on early diagnosis of AD, J-COSMIC and SEAD-Japan, are in progress and in preparation, respectively. Based on these clinical trials presentation of the scientific evidence on early diagnosis of AD with PET/SPECT is highly expected.

References

- [1] B. Winblad, et al., Mild cognitive impairment-beyond controversies, towards a consensus: report of the International Working Group on Mild Cognitive Impairment, *J. Intern. Med.* 256 (2004) 240–246.
- [2] R.C. Petersen, et al., Mild cognitive impairment: clinical characterization and outcome, *Arch. Neurol.* 56 (1999) 303–308.
- [3] C. Messa, et al., High-resolution technetium-99m-HMPAO SPECT in patients with probable Alzheimer's disease: comparison with fluorine-18-FDG PET, *J. Nucl. Med.* 35 (1994) 210–216.
- [4] K. Herholz, et al., Direct comparison of spatially normalized PET and SPECT scans in Alzheimer's disease, *J. Nucl. Med.* 43 (2002) 21–26.
- [5] <http://www.cms.hhs.gov/mcd/viewdecisionmemo.asp?id=104>.
- [6] <http://www.loni.ucla.edu/ADNI/>.

トピックセッションI 軽度認知障害 (MCI) をどのように考え、どう対処すべきなのか—近未来の課題は

I. 画像診断で峻別されるコホートの意義をどう考えるべきなのか

MCI の評価における FDG-PET の意義

— SEAD-Japan の試み —

伊藤健吾

抄 録

アルツハイマー病の診断における FDG-PET の有用性についてはすでに多くの報告があり、科学的エビデンスが確立されている。また、アルツハイマー病の早期診断についても FDG-PET は軽度認知障害 (MCI) の段階で将来のアルツハイマー病への進展を予測できると期待されているが、エビデンスが不十分とされている。このため、アメリカでは大規模臨床試験 ADNI (Alzheimer's Disease Neuroimaging Initiative) が開始されているが、ほぼ同時期に日本でも多施設共同研究 (SEAD-Japan) が開始されており、科学的エビデンスの確立が期待されている。

Key words : 軽度認知障害 (MCI), アルツハイマー病, 早期診断, FDG-PET, 臨床試験

はじめに

アルツハイマー病 (Alzheimer's disease ; AD) は、もの忘れなど記憶障害に関連する自覚症状あるいは周囲からの指摘があって医療機関を訪れ、診断されるのが一般的である。AD の診断の基本は NINCDS-ADRDA, DSM-IV などの臨床診断基準に基づく診断であるが、病初期においては臨床診断基準を満たさない場合もある。とくにもの忘れのみを主訴とする軽度認知機能障害 (mild cognitive impairment ; MCI) の段階では AD への進展を予測することは困難である。画像診断、髄液中の τ など生物学的マーカー、神経心理検査などによる早期診断が検討されているが、臨床的に確立されているわけではない。

このような状況で単光子放出型断層撮影 (sin-

gle photon emission computed tomography ; SPECT) / 陽電子放出型断層撮影 (positron emission tomography ; PET) や磁気共鳴画像 (magnetic resonance imaging ; MRI) など脳画像に対する期待はとくに大きい。本稿では、このなかでもとくに高い診断能が期待されている ^{18}F フルオロデオキシグルコース (^{18}F -fluorodeoxyglucose ; FDG) を用いた PET (FDG-PET) による AD の早期診断について文献的考察を行うとともに、昨年からは日本で開始された多施設共同研究 (SEAD-Japan) について紹介する。

I. FDG-PET による AD の診断

FDG-PET による AD の典型的な所見は大脳皮質のうち側頭頭頂連合野および楔前部から後部帯状回にかけての糖代謝の低下である。進行した時期になると前頭葉の代謝の低下が明らかとなっていく。とくに楔前部から後部帯状回にかけての糖代謝の低下は、早期診断の指標と考えられている。

Kengo Ito : 国立長寿医療センター研究所長寿脳科学研究部,
SEAD-Japan 研究代表者
〒474-8522 愛知県大府市森岡町源吾 36-3

楔前部から後部帯状回にかけての領域は PET の断層画像表示の視察による評価では脳の内側であるため認識しにくい部分であるが、近年開発された SPM (statistical parametric mapping), 3D-SSP (stereotactic surface projection) といった画像の統計解析ソフトを用いると容易に認識できるようになる。SPM, 3D-SSP では画像の解剖学的標準化 (形態、大きさの異なる個人の脳を数学的に共通の鑄型にはめ込むように変形してすべての脳を同一の 3 次元座標上で扱うこと) により、画素ごとに統計処理を行うことが可能となる。そして FDG の集積が統計学的に有意に低下あるいは上昇している領域を全脳にわたり容易に視覚的に認識できるよう表示することができる。実際には画素ごとに正常データベースと比較して統計学的に有意に低下あるいは上昇している領域を z 値の map (z-score map) として表示する。正常データベースは画素ごとに平均値と標準偏差のデータをもっていて、症例の画素値と平均値との差が標準偏差の何倍になるかを示すのが z 値である。したがって z 値が大きいほどその画素は正常平均より離れた画素値をもっていることになる。これまで用いられてきた断層画像の目視による評価あるいは関心領域を設定する評価法では、読影者の主観的要素を排除できなかったが、この問題を解決してより客観的かつ鋭敏な診断が可能となった。

Silverman のレビュー⁹⁾では、AD の診断能は、剖検脳の病理診断をゴールドスタンダードにした場合、probable AD は感度 66%、特異度 77% であるが、FDG-PET で診断した場合は、感度 91.5%、特異度 70% と報告され、NINCDS-ADRDA、DSM-IV などの臨床診断基準による診断よりも FDG-PET の診断能が高いとされている。SPM や 3D-SSP などの画像の統計解析を利用すれば診断能の向上が期待されるが、病理診断と対比した報告はまだない。臨床診断との対比では probable AD を対象とした場合、視覚的評価の感度 79%、特異度 88% から、3D-SSP では感度 94%、特異度 99% に診断能が向上したと報告されている²⁾。

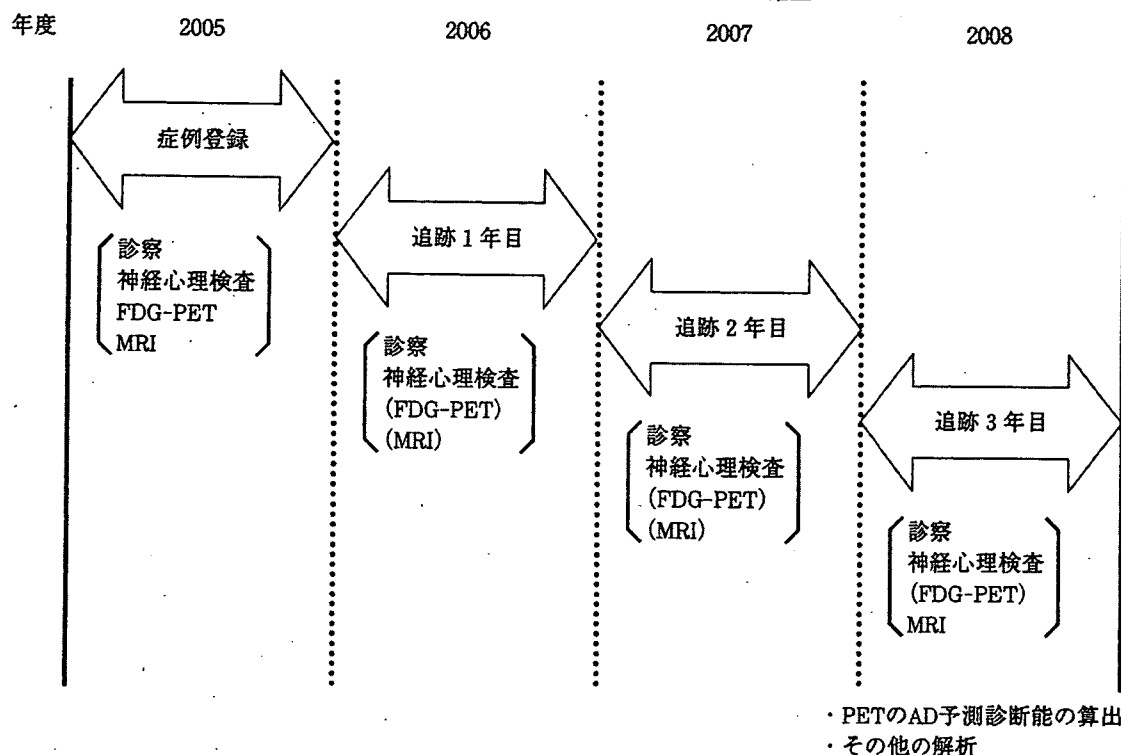
II. FDG-PET による早期診断の可能性

認知症の前段階である MCI でも早期の AD と同様に楔前部から後部帯状回にかけての糖代謝の低下がみられるものは短期間に進行して AD へ移行する可能性が高いといわれていることから、SPM や 3D-SSP を用いた画像の統計解析による診断が有用である。

FDG-PET による AD の早期診断の報告としては 3D-SSP を用いた検討で、感度 94%、特異度 99% が報告されている²⁾。また、大規模な多施設共同試験によるものでは、Mini-Mental State Examination (MMSE) ≥ 27 の超早期例に限って解析しても感度 83%、特異度 82% と報告されている⁹⁾。ただし、この研究では画像統計解析ではなく、画像の解剖学的標準化と関心領域による解析を組み合わせている。また、最近では MCI を対象に 2 年以内での AD への進展予測を 3D-SSP で検討し、感度 92%、特異度 89% と報告され、APOE genotype との併用によりさらに精度が上がると報告されている³⁾。

このように FDG-PET による AD の早期診断はおおいに期待されているが、FDG-PET が AD と前頭側頭型認知症との鑑別において保険適用されているアメリカでも早期診断などそれ以外の適応については科学的エビデンスが不十分とされている。アメリカでは現在大規模な前向き臨床試験が進行中であり、昨年から全米 50 施設が参加して、ADNI (Alzheimer's Disease Neuroimaging Initiative) が始まっている。この試験は、MCI 400 例、AD 200 例、正常 200 例という大規模な症例集積を行って、AD の早期診断のみならず、進行評価における PET, MRI, 生物学的マーカーの有用性を確立することを目的としている。今後の AD 治療薬の臨床治験の精度向上、効率化のために総合的な評価システムの確立を最終目標としており、その成果が期待されている¹⁾。

目的：ADの早期診断におけるFDG-PETの有用性に関するエビデンスの確立



効果：ADの早期診断，早期治療への利用

SEAD-JapanはMCIを対象とする前向きコホート観察研究であり，登録されたMCIの症例は登録時の臨床および画像評価を終了後，3年間にわたり臨床経過が観察される．この間1年ごとに臨床評価，必要に応じて画像検査が行われる．

図1 研究の概要

III. SEAD-Japan について

PETでは用いられる放射性同位元素（陽電子放出核種）は半減期が非常に短く，2分からせいぜい110分であるため，病院内に陽電子放出核種で標識された薬物を作るための設備（小型サイクロトロンと自動合成装置）と人員が必要であった．しかし，半減期の比較的長い（110分）¹⁸Fで標識された¹⁸F-FDGについては放射性医薬品の工場から近隣の病院（自動車で2時間程度の輸送距離まで）へ配送するシステムが整備され，厚生労働省の認可も受けて，平成17年9月からは，サイクロトロンなど高額の初期投資をしなくてもPETカメラのみの設置で検査が行える状況になった．今年1月現在で，PETあるいはPET-CTが全国で約

250台，サイクロトロンの台数も100台を超えている状況であり，日本国内においても，PETが臨床的に利用しやすい状態になっている．ただし，日本では，FDG-PETによるADの診断について健康保険の適用がまだ認められていない．

こうした状況を踏まえ，日本でもFDG-PETによるADの早期診断について科学的エビデンスを確立するため，厚生労働科学研究費補助金の長寿科学共同研究事業の一環として「MCIを対象とするアルツハイマー病の早期診断に関する多施設共同研究」が平成17年度から開始された．この研究の，英語名「Study on Diagnosis of early Alzheimer's disease-Japan」の略がSEAD-Japanである⁹⁾．

研究の目的は前述のとおりであるが，FDG-

表1 選択基準

<p>軽度認知障害（健忘型）患者でFDG-PET, MRI, 神経心理検査を実施可能な患者。性別は問わないが、上限は79歳までとする。</p> <p>軽度認知障害患者の選択基準</p> <ol style="list-style-type: none"> 1. amnesic MCI 2. 明らかな神経疾患、精神疾患を認めない 3. 神経学的症候（片麻痺、錐体外路徴候、球麻痺、運動失調、眼球運動障害、失語、失行、失認、半側空間無視、けいれん発作など）を認めない 4. 精神医学的徴候（うつ、幻覚、妄想など）を認めない（GDS 10点以下）

表2 除外基準

<ol style="list-style-type: none"> 1. アルコール中毒の既往または治療中の患者 2. てんかんの既往または治療中の患者 3. 教育歴が6年以下 4. 症状を評価しうる情報提供者が存在しない 5. インスリン治療中の糖尿病患者 6. 抗うつ薬、抗精神病薬、長期にわたる催眠鎮静薬（抗不安薬を含む）の投与を受けている患者 7. PET検査前1か月以内に塩酸ドネペジルの投与を受けている患者 8. 重篤な合併症（悪性腫瘍、心不全、肝障害、腎障害、内分泌疾患など）
--

表3 エンドポイント

<p>登録した対象者の認知症の発症</p> <p>具体的な基準</p> <p>①主評価項目</p> <p>CDRが1かつNINCDS-ADRDAのprobable ADの基準を満たした場合</p> <p>他の認知症：診断クライテリアを満たし、かつCDR1までフォローアップする</p> <p>②副評価項目</p> <p>臨床的な認知障害の進行を評価する</p>
--

PETに加えて、MRI、神経心理検査も総合的に評価する内容でプロトコールが構成されている。研究の概要を図1に示す。目標症例数は統計学的な有意差等を考慮して、150例程度と設定しているが、症例登録が開始されたのが昨年12月からであり、研究の進行は全体的に少し遅れている。

選択基準はSPECTの先行研究「MCIを対象としたアルツハイマー型痴呆の早期診断に関する研究（J-COSMIC）」に準じている（表1）。除外基準でJ-COSMICとの違いは、塩酸ドネペジル（donepezil）の投与について記載したことで、PET検査1か月前に塩酸ドネペジルの投与を受けている患者は除外することになっている（表2）。

エンドポイントはJ-COSMICと若干異なっている。主評価項目はJ-COSMICとほぼ同じであるが、FDG-PETより診断能が低い可能性がある臨床診断基準のみでは評価項目として不十分と判断し、副評価項目として臨床的な認知障害の進行の評価を加えた。これは研究班に属する認知症の専門医が、臨床的な記録その他を総合的に、かつ縦断的な評価を行って、確実に認知障害が進行していることを評価するものである（表3）。

PET検査については、視覚読影単独と視覚読影+3D-SSPによる統計画像の読影を行う。細かい診断基準は省略するが、各施設で読影を行う場合には画像のパターン分類と領域別評価を加味した5段階評価を併用することになっている（表4）。

SEAD-JapanではMRIも並行して評価する。MRIに関しては3DのT₁強調画像、T₂強調画像、

表4 PET検査の画像評価

<p>原則的に視覚読影に3D-SSPによる統計画像を加える読影も行う。</p> <p>(1) 画像のパターン分類：Silverman JAMA 2001;286:2120-2127に従って、以下の7分類のどれに当てはまるかを判定する。N1：正常型。N2：びまん性低下型。N3：限局性低下型。P1：AD型（後方型）。P2：FTD型（前方型）。P3：皮質型。P1+：AD型で他の部位の低下も認めるもの。さらに、そのパターンであるという確信度を3段階（どちらかといえば、おそらく、確実に）で評価する。</p> <p>(2) ADパターンの総合評価：後部帯状回から楔前部と頭頂側頭連合野の両方あるいはどちらかの代謝低下を認め、それ以外の領域には代謝低下がないか軽度である場合に、アルツハイマー病の画像所見と考え、5段階で評価する。</p>

FLAIR 画像の撮像を行い、初回登録時と3年間の経過終了時のMRI検査を必須にしている。MRIの読影については、視覚的な評価に加えて、画像統計解析を行うことを予定している。症例ごとに voxel-based morphometry による脳萎縮の定量評価を行うとともに、3年間の経過観察後、AD 進展群と非進展群の間で脳萎縮の群間比較も予定している。

研究体制その他について紹介する。国立長寿医療センター、先端医療センター、京都大学、浜松医療センターが分担研究施設としてデータの提出だけでなく、解析等も含めて行う。そのほかに研究協力施設として複数の施設から症例の登録を受けて研究を進めている。

臨床試験に関するデータの収集、管理等は研究者が行わず、第三者機関で行うことが研究の客観性その他を担保するうえで望ましいとされている。この研究では大学病院医療情報ネットワーク研究センター (UMIN センター) にデータサーバを置いて、データの収集、蓄積、管理等を行うシステムを構築している。症例登録は、これまでのようにファックスその他の媒体を使った登録ではなく、インターネット経由で登録するシステムを採用している。各施設では、インターネット経由で登録

フォームを開いて順番に入力することにより、登録の可否が自動的に判定される。そしていったん登録すれば取り消しはできない。

また、臨床試験登録を UMIN センターで行っているので、SEAD-Japan に関する内容を日本語と英語で参照することができる。

最後に研究進捗状況であるが、平成18年4月現在、参加施設数は7で登録症例数はまだ19である(表5)。今後さらに症例登録をスピードアップしていく必要がある。

まとめ

AD の早期診断について FDG-PET は軽度認知障害 (MCI) の段階で将来の AD への進展を予測できると期待されており、前向き臨床試験 (SEAD-Japan) による科学的エビデンスの確立が期待されている。

文 献

- 1) Alzheimer's Disease Neuroimaging Initiative : <http://www.loni.ucla.edu/ADNI>
- 2) Burdette JH, Minoshima S, Vander Borcht T, Tran DD, et al.: Alzheimer disease ; Improved visual interpretation of PET images by using three-dimensional stereotaxic surface projections. *Radiology*,

表5 SEAD-Japan 参加施設

参加施設	代表者氏名	代表者所属部署
国立長寿医療センター	鷺見幸彦	病院外来診療部
国立大学法人京都大学	福山秀直	医学研究科付属高次脳機能総合研究センター
(財) 先端医療振興財団先端医療センター (国立大学法人神戸大学)	千田道雄	分子イメージング研究グループ
県西部浜松医療センター	尾内康臣	先端医療技術センター
(財) 東京都高齢者研究・福祉振興財団 東京都老人総合研究所	石井賢二	附属診療所
兵庫県立姫路循環器病センター (医療法人公仁会姫路中央病院)	石井一成	放射線科
特定医療法人厚生会木沢記念病院 中部療護センター	奥村 歩	脳神経外科

-
- 198 : 837-843 (1996).
- 3) Drzezga A, Grimmer T, Riemenschneider M, Lautenschlager N, et al.: Prediction of individual clinical outcome in MCI by means of genetic assessment and (18)F-FDG PET. *J Nucl Med*, **46** : 1625-1632 (2005).
 - 4) Herholz K, Salmon E, Perani D, Baron JC, et al.: Discrimination between Alzheimer dementia and controls by automated analysis of multicenter FDG PET. *Neuroimage*, **17** : 302-316 (2002).
 - 5) Silverman DH : Brain ¹⁸F-FDG PET in the diagnosis of neurodegenerative dementias ; Comparison with perfusion SPECT and with clinical evaluations lacking nuclear imaging. *J Nucl Med*, **45** : 594-607 (2004).
 - 6) Study on Diagnosis of early Alzheimer's disease-Japan : <http://square.umin.ac.jp/SEAD-J/>

FDG-PETによるAlzheimer病の診断

Diagnosis of Alzheimer's disease with FDG-PET



伊藤 健吾

Kengo Iro

国立長寿医療センター研究所長寿脳科学研究部

◎Alzheimer病の診断におけるFDG-PETの有用性についてはすでに多くの報告があり、科学的エビデンスが確立されているが、SPMや3D-SSPなど画像統計解析を利用することでさらに診断能の向上が期待できる。現在、FDG-PETによるAlzheimer病の診断は日本では健康保険未適用であるため、早期の保険適用が望まれる。また、Alzheimer病の早期診断においてもFDG-PETは軽度認知障害(MCI)の段階で将来のAlzheimer病への進展を予測できるとされており、前向き臨床試験による科学的エビデンスの確立が期待されている。FDG-PETは今後のAD治療薬の臨床試験の精度向上、効率化のための総合的な評価システムにおいても重要な役割が期待されている。

Key word : 軽度認知障害(MCI), Alzheimer病, 早期診断, FDG-PET, 臨床試験

Alzheimer病(AD)では、物忘れなど記憶障害に関連する自覚症状あるいは周囲からの指摘があって医療機関を訪れ、診断されるのが一般的である。ADの診断の基本は、NINCDS-ADRDA, DSM-IVなどの臨床診断基準に基づく診断であるが、病初期においては臨床診断基準を満たさない場合もある。とくに物忘れのみを主訴とする軽度認知障害(mild cognitive impairment: MCI)の段階ではADへの進展を予測することは困難である。PET/SPECTやMRIなどの脳画像、髄液中の τ など生物学的マーカー、神経心理検査などによる早期診断が検討されているが、臨床的に確立されているわけではない。

このような状況で、単光子放出型断層撮影(single photon emission computed tomography: SPECT)/陽電子放出型断層撮影(positron emission tomography: PET)や磁気共鳴画像(magnetic resonance imaging: MRI)など脳画像に対する期待はとくに大きい。ADの診断におけるPET/SPECTの有用性に関しては数多くの論文が出ているが、アメリカ神経内科アカデミーの報告では、認知症の診断における核医学検査の有用性につい

てのエビデンスはいまだ確立されていないとされ、鑑別診断においても早期診断においても、核医学検査はルーチンの検査法とはされていなかった。しかし、アメリカでは、臨床的にADと前頭側頭型認知症の鑑別が困難な症例という条件つきながら、2004年にはじめて ^{18}F フルオロデオキシグルコース(^{18}F -fluorodeoxyglucose: FDG)を用いたPET(FDG-PET)の保険適用(Medicare)が開始された。MCI, 早期ADについては現時点ではエビデンスが十分でないと言われたが、現在FDG-PETの有用性を実証するため大規模な臨床試験が実施されている。日本ではまだADに対してFDG-PETは保険適用となっておらず、1日も早い保険適用が望まれている。

FDG-PETによるADの診断

FDG-PETによるADの典型的な所見は、大脳皮質のうち側頭頭頂連合野および楔前部から後部帯状回にかけての糖代謝の低下である。進行した時期になると前頭葉の代謝の低下が明らかとなってくる。一方、一次感覚運動野、一次視覚野、基底核、視床は進行しても保たれる傾向にある。楔

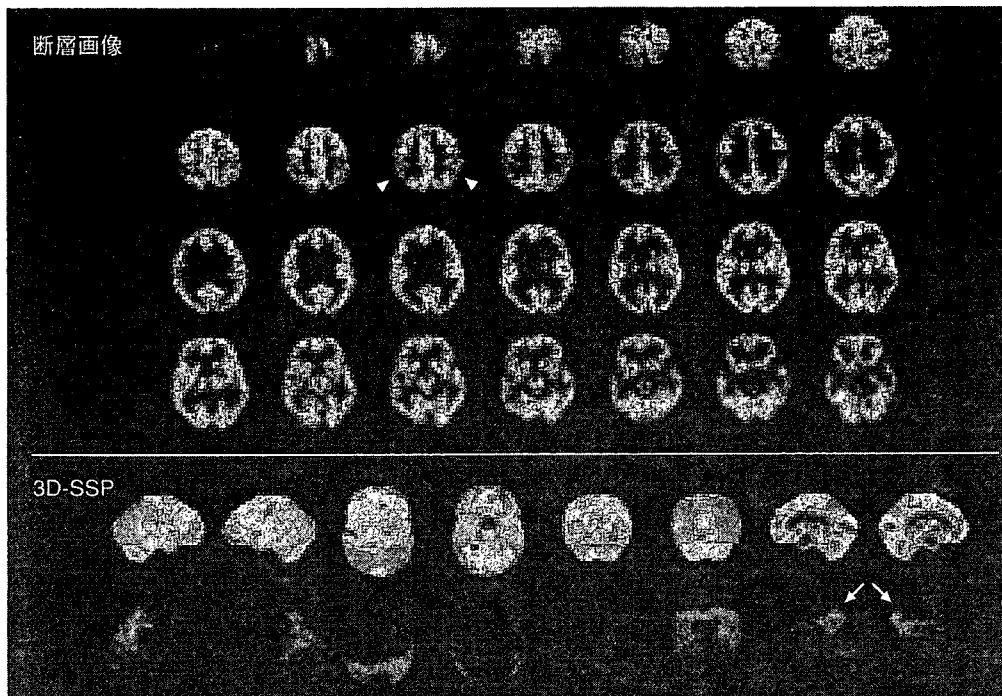


図 1 ADの典型例

FDG-PET の断層画像では両側頭頂葉での糖代謝の低下(矢尻)は容易に認識できるが、脳の内側に位置する楔前部から後部帯状回での変化は理解し難い。しかし、下段の 3D-SSP 表示ではその部位での変化が明瞭となる(矢印)。

前部から後部帯状回にかけての糖代謝の低下は早期診断の指標と考えられている。楔前部から後部帯状回にかけての領域は PET の断層画像表示の視察による評価では脳の内側であるため認識しにくい部分であるが、近年開発された SPM (statistical parametric mapping), 3D-SSP (stereotactic surface projection) といった画像の統計解析手法を用いると容易に認識できるようになる。SPM, 3D-SSP では方法に違いがあるが、ともに画像の解剖学的標準化といって、形態・大きさの異なる個人の脳を数学的に共通の鋳型にはめ込むように変形し、すべての脳を同一の三次元座標上で扱うことにより画素ごとに統計処理を行うことが可能となる。そして統計学的に有意に低下あるいは上昇している領域を全脳について視覚的に容易に認識できるよう表示することができる。実際には画素ごとに正常データベースと比較して統計学的に有意に低下あるいは上昇している領域を z-score の map (z-score map) として表示する。正常データベースは画素ごとに平均値と標準偏差のデータをもっていて症例の画素値と平均値との差が標準偏差の何倍になるかを示すのが z-score である。したがっ

て、z-score が大きいほどその画素は正常平均より離れた画素値をもっていることになる。これまで用いられてきた断層画像の視察による評価あるいは関心領域を設定する評価法では読影者の主観的要素を排除できなかったが、この問題が解決されて、より客観的かつ鋭敏な診断が可能となった。代表的な症例を図 1 に示す。

Silverman のレビュー¹⁾では AD の診断能は、剖検脳の病理診断をゴールドスタンダードにした場合、NINCDS-ADRDA, DSM-IV などの臨床診断基準による診断で probable AD は感度 66%, 特異度 77% であるが、FDG-PET による診断では感度 91.5%, 特異度 70% と報告され、臨床診断基準によるよりも FDG-PET の診断能が高いとされている。SPM や 3D-SSP などの画像の統計解析を利用すれば診断能の向上が期待されるが、病理診断と対比した報告はまだない。臨床診断との対比では probable AD を対象とした場合、視覚的評価の感度 79%, 特異度 88% から、3D-SSP では感度 94%, 特異度 99% に診断能が向上したと報告されている²⁾。

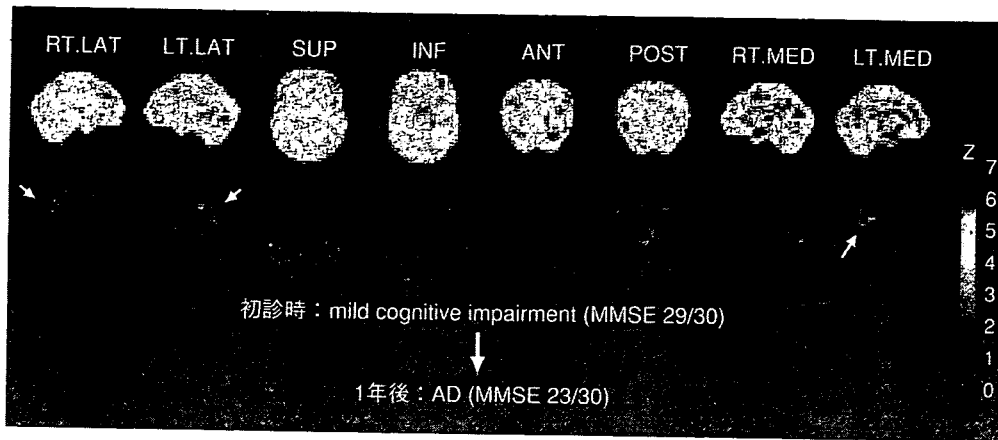


図 2 MCIの段階でADへの移行が予測可能であった症例
後部帯状回での変化は右側ではわずかな変化しか認めないが、左側では比較的是っきりしている(矢印)。

他のモダリティとの対比

脳血流 SPECT に比べて FDG-PET は、分解能、吸収補正の精度などで優れているので、より高い診断能であることが予想される。両者を直接対比した報告では全般的に SPECT の集積低下より PET の集積低下のほうが明瞭で、SPM 解析における閾値の変化に対しても PET のほうが安定した結果が得られる。PET のほうが SPECT より感度が高いので、診断能では 15~20% 程度高くなるといわれている¹⁾。

MRI の第 1 の目的は、脳梗塞、脳出血、硬膜下血腫、腫瘍、水頭症などの認知機能低下をきたす器質的疾患の除外である。一方、MRI はコントラスト分解能が高く、冠状断を含め多方向の断層像が容易に得られることから、AD の診断では海馬および海馬傍回(嗅内野皮質)の萎縮の評価に有用である。海馬および海馬傍回の萎縮の評価には、視察、体積測定が用いられてきた。体積測定は MRI の連続した thin slice 上で関心領域を設定するという作業のため時間がかかり、客観性、再現性にも問題があるが、嗅内野皮質の測定では AD と健常人の鑑別で感度 90%、特異度 94%、正診率 92% というような良好な成績が報告されている³⁾。

最近では関心領域を設定する場合の欠点を克服するため、解剖学的標準化を利用して画素ごとに評価を行う voxel-based morphometry (VBM) が用いられるようになってきた。VBM を用いて早期の AD と健常人の鑑別を行った場合、正診率

87.8% と後述する FDG-PET による早期診断に匹敵するような成績が報告されている⁴⁾。

今後、FDG-PET と MRI の診断能の比較、相補性の検討などが行われる必要がある。

FDG-PET による早期診断の可能性

認知症の前段階である MCI でも、早期の AD と同様に楔前部から後部帯状回にかけてのグルコース代謝の低下がみられるものは短期間に進行して AD へ移行する可能性が高いといわれているので、SPM や 3D-SSP を用いた画像の統計解析による診断が有用である。

図 2 には物忘れを主訴に当施設の外来を受診した MCI の症例を提示する。初診時には臨床的に AD の診断基準を満たさず、MCI とされたが、1年後に AD へ移行した症例である。初診時の FDG-PET の 3D-SSP 所見ではこの時点ですでに後部帯状回のみならず、頭頂葉皮質に糖代謝の低下がみられ、早期 AD が疑われる所見である。

FDG-PET による AD の早期診断の報告としては 3D-SSP を用いた検討で、感度 94%、特異度 99% が報告されている²⁾。また、大規模な多施設共同試験によるものでは MMSE \geq 27 の超早期例に限って解析しても感度 83%、特異度 82% と報告されている⁵⁾。ただし、この研究では画像統計解析ではなく、画像の解剖学的標準化と関心領域による解析を組み合わせている。また最近では、MCI を対象に 2 年以内での AD への進展予測を 3D-

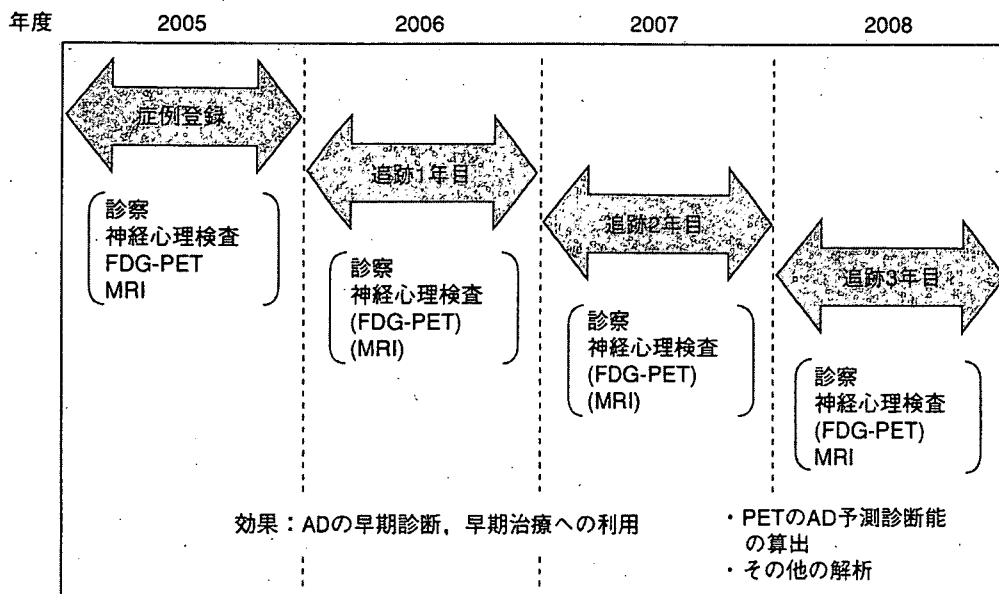


図3 SEAD-Japan研究の概要

SEAD-JapanはMCIを対象とする前向きコホート観察研究であり，登録されたMCIの症例は登録時の臨床および画像評価を終了後，3年間にわたり臨床経過が観察される．この間1年ごとに臨床評価，必要に応じて画像検査が行われる．

SSPで検討し，感度92%，特異度89%と報告され，APOE genotypeとの併用によりさらに精度が上がると報告されている⁶⁾．

科学的エビデンスの確立を目標とする臨床試験

このようにFDG-PETによるADの早期診断はおおいに期待されているが，FDG-PETがADと前頭側頭型認知症との鑑別において保険適用されているアメリカでも，早期診断などそれ以外の適応については科学的エビデンスが不十分とされている．

こうした状況を踏まえ，日本ではFDG-PETによるADの早期診断について科学的エビデンスを確立するため，厚生労働科学研究費補助金の長寿科学総合研究事業の一環として“MCIを対象とするアルツハイマー病の早期診断に関する多施設共同研究”が2005年度から開始された．この研究の，英語名“Study on Diagnosis of early Alzheimer’s disease-Japan”の略がSEAD-Japanである⁷⁾．この研究は，MCIを対象としてADの早期診断におけるFDG-PETの役割を明らかにすることを主目的とした多施設共同の前向きコホート研究である(図3)．MCI患者を前向き登録し，登録時にFDG-

PET，MRI，神経心理検査を実施し，MCIからADへの進展を確認するために初回評価後3年間の追跡調査を行って，それらの予測診断能を総合的に評価する．本研究の成果を日本におけるADの診療体系に反映させることで科学的エビデンスに基づいたADの早期診断，早期治療が可能となり，高齢社会における社会的要請にも応えることができる．

一方，アメリカでは現在より大規模な前向き臨床試験が進行中であり，2005年から全米50施設が参加して，ADNI(Alzheimer’s Disease Neuroimaging Initiative)がはじまっている．この試験は，MCI 400例，AD 200例，正常 200例という大規模な症例集積を行って，ADの早期診断のみならず，進行評価におけるPET，MRI，生物学的マーカーの有用性を確立することを目的としている．今後のAD治療薬の臨床治験の精度向上，効率化のために総合的な評価システムの確立を最終目標としており，その成果が期待されている⁸⁾．


文献/URL

- 1) Silverman, D. H. : Brain ¹⁸F-FDG PET in the diagnosis of neurodegenerative dementias : comparison with perfusion SPECT and with clinical evaluations lacking nuclear imaging. *J. Nucl. Med.*, 45 : 594-

- 607, 2004.
- 2) Burdette, J.H. et al.: Alzheimer disease: improved visual interpretation of PET images by using three-dimensional stereotaxic surface projections. *Radiology*, **198**: 837-843, 1996.
 - 3) Juottonen, K. et al.: Comparative MR analysis of the entorhinal cortex and hippocampus in diagnosing Alzheimer disease. *AJNR Am. J. Neuroradiol.*, **20**: 139-144, 1999.
 - 4) Hirata, Y. et al.: The prediction of rapid conversion to Alzheimer's disease in mild cognitive impairment using regional cerebral blood flow SPECT. *Neuroimage*, **28**: 1014-1021, 2005.

- 5) Herholz, K. et al.: Discrimination between Alzheimer dementia and controls by automated analysis of multicenter FDG PET. *Neuroimage*, **17**: 302-316, 2002.
- 6) Drzezga, A. et al.: Prediction of individual clinical outcome in MCI by means of genetic assessment and (18)F-FDG PET. *J. Nucl. Med.*, **46**: 1625-1632, 2005.
- 7) Study on Diagnosis of early Alzheimer's disease-Japan: <http://square.umin.ac.jp/SEAD-J/>
- 8) Alzheimer's Disease Neuroimaging Initiative: <http://www.loni.ucla.edu/ADNI>

人に、環境に、やさしい医薬品づくり。 Hope for all people's health



処方せん医薬品[※] 注) 注意-医師等の処方せんにより使用すること
 肝臓疾患用剤・アレルギー用薬

強力ネオミ/フアーゲン/シ-[®]

包装 20mL×10管、20mL×30管、5mL×5管、5mL×50管 薬価基準収載

処方せん医薬品[※] 注) 注意-医師等の処方せんにより使用すること
 肝臓疾患用剤・アレルギー用薬

強力ネオミ/フアーゲン/シ-[®] P 20mL

包装 20mL×10管、20mL×30管 薬価基準収載

肝臓疾患用剤・アレルギー用薬

グリチロン錠

包装 100錠(PTP)、300錠(PTP)、500錠(PTP)、1,000錠(バラ)、2,100錠(PTP)、5,000錠(PTP)

「効能・効果」、「用法・用量」、「禁忌を含む使用上の注意」等は、現品添付文書をご参照ください。
 * 資料は当社学術部担当者にご請求ください。

製造販売元

山本 株式会社 ミ/フアーゲン/製薬

[資料請求先] 学術部 〒107-0052 東京都港区赤坂8-10-22 TEL03(3402)6198

2006年4月作成

アルツハイマー病の診療における画像診断の意義
— 核医学検査を中心に —

国立長寿医療センター 長寿脳科学研究部 伊藤 健吾

1. はじめに

高齢化社会の進展に伴い認知症の増加は深刻な問題であり、その中でもっとも頻度の高いアルツハイマー病 Alzheimer's disease (AD) の制圧は社会的要請である(図1)。ADの根本的治療法は今日まで確立されていないが、現状でも、早期診断と薬物、非薬物療法の効果的な実施により症状の進展を遅らせることは可能である。とくに薬物療法に関しては、日本でも臨床使用が可能なアセチルコリンエステラーゼ阻害剤のほかワクチン療法やセクレターゼ阻害薬といったより本質的な治療法の開発が進んでいる。ADでは症状発現の10年以上前から、老人斑などの病理学的変化が生じているとされ、今後は出来る限り早期にADを診断して治療を開始することが治療法開発の進展につれて重要となってくる。

アルツハイマー病(AD)では物忘れなど記憶障害に関連する自覚症状あるいは周囲からの指摘があつて医療機関を訪れ、診断されるのが一般的である。ADの診断の基本はNINCDS-ADRDA、DSM-IVなどの臨床診断基準に基づく診断であるが、病初期においては臨床診断基準を満たさない

場合もある。とくに物忘れのみを主訴とする mild cognitive impairment (MCI) の段階ではADへの進展を予測することは困難である。PET/SPECTやMRIなどの脳画像、髄液中の τ など生物学的マーカー、神経心理検査などによる早期診断が検討されているが、臨床的に確立されている訳ではない。

このような状況で単光子放出型断層撮影 single photon emission computed tomography (SPECT) / 陽電子放出型断層撮影 positron emission tomography (PET) や磁気共鳴画像 magnetic resonance imaging (MRI) など脳画像に対する期待はとくに大きい(図2)。ADの診断におけるPET/SPECTの有用性に関しては数多くの論文が出ているが、米国神経内科アカデミーの報告では認知症の診断における核医学検査の有用性についてのエビデンスは未だ確立されていないとされ、鑑別診断においても早期診断においても核医学検査はルーチンの検査法とはされていなかった。しかし、米国では臨床的にADと前頭側頭型認知症の鑑別が困難な症例という条件付ながら、2004年に初めて ^{18}F フルオロデオキシグルコース ^{18}F -fluorodeoxyglucose (FDG) を用いたPET

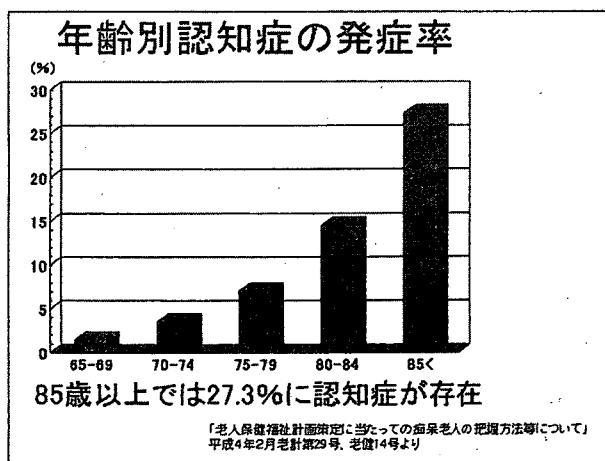


図1




図2