

骨再生医療と骨形成蛋白 (BMP)

寺井秀富 高岡邦夫

はじめに

整形外科領域では骨欠損部修復や骨折後偽関節部の骨再生促進法として、自家骨移植術をしばしば行う。自家骨移植が現時点でのもっとも効果的な骨再生促進法であることによる。しかし、自家骨移植に伴う合併症（採骨のための新たな手術創、採骨部の疼痛、知覚鈍麻、変形など）や採骨量に限界があることなどから自家骨移植にかわる、より効果的な骨再生促進技術が求められている。

昨今、整形外科領域の手術において小皮切や内視鏡併用による低侵襲手術（minimum invasive surgery）の発展にみられるように、骨再生についても採骨しない低侵襲かつ効果的な方法が望ましい。そのためにセラミックやハイドロキシアパタイトなどの骨移植代替材料の開発が盛んに行われ、整形外科手術における骨充填材料として受け入れられている。しかし、これらの材料は骨伝導能を有するものの、自家骨移植にみられる骨形成促進作用は期待できないため、骨再生能力に限界がある。もし、これらの人工材料に骨形成促進活性を付与できれば、自家骨に勝る生体材料となるであろう。そのような骨形成促進効果が期待できるのが骨形成蛋白（bone morphogenetic protein : BMP）を用いる方法である。現在 BMP（BMP-2, BMP-7）は遺伝子組換えによって合成され供給可能となっている。現時点での問題点は BMP をい

かに有効に生体材料と複合するかである。

本稿では BMP について解説し、BMP を用いた骨再生医療の近未来的な可能性について論述する。

1 BMP とは

BMP は骨芽細胞系細胞で産生、分泌されている一群の生理活性ペプチドである。その生物学的活性の特徴は、未分化間葉系細胞に作用して軟骨細胞または骨芽細胞へ分化誘導することである。歴史的には BMP は 1965 年に Urist¹⁾ によって塩酸脱灰した骨基質に存在することが発見され、その後長期の研究発展の結果、1988 年 Wozney ら²⁾ によって 2 種類の BMP（BMP-2, BMP-4）遺伝子（cDNA）がクローニングされて、その分子構造が明らかになった。その後、生命科学基礎的研究の発展に伴い BMP は *in vivo* での異所骨形成能や *in vitro* での未分化間葉系細胞から骨芽細胞への分化促進作用以外に、個体発生過程での体軸決定をはじめほかのさまざまな臓器の形成過程にも関与していることが明らかにされている³⁾。出生後の骨折治療過程でも、局所的に遺伝子発現の亢進によって仮骨形成に関与していることが報告されている^{4,5)}。

BMP の骨形成能を臨床的に応用するための研究としては、BMP の遺伝子導入や細胞工学的な方法への応用も考えられる。しかし研究の進捗状況からみて、BMP 遺伝子産物である遺

Key words : bone, BMP, drug delivery system

* Bone regeneration by bone morphogenetic protein (BMP)

** H. Terai (講師), K. Takaoka (教授) : 大阪市立大学整形外科 (Dept. of Orthop. Surg., Osaka City University School of Medicine, Osaka).

らず腫瘍切除後の骨欠損再建, 人工関節再置換での骨欠損部の修復など整形外科領域での広い範囲に応用可能となるであろう。

2 BMP 分子の特性とシグナル伝達

広く臨床利用される可能性が高い BMP は一群の BMP 分子群のうち BMP-2, BMP-7 である。その分子量は 30 K 前後の 2 量体の中性蛋白である。分子内に cystine-knot 構造があり, 2 量体分子の構造はきわめて安定である。たとえば 90°C, 15 分間の熱処理でも生物活性は保たれる。

BMP は標的細胞の細胞膜上に存在する BMP に特異的な I 型と II 型の 2 種類のセリン/スレオニン型受容体 (BMPR-I, BMPR-II) を介してそのシグナルを細胞内に伝達する。BMP が I 型および II 型受容体と結合し複合体を形成すると, 細胞内伝達物質である Smad のリン酸化が起る。現在までに哺乳類では 8 種類の Smad が同定されており, その役割によって特異型 Smad (receptor regulated Smads: R-Smads), 共通型 Smad (common mediator Smads: Co-Smads), 抑制型 Smad (inhibitory Smads: I-Smads) に分類されている。BMP の結合により活性化された I 型受容体により, R-Smads である Smad 1/5/8 がリン酸化され, 引き続き共通型 Smad である Smad 4 と複合体を形成し細胞質から核内に移行する。Smad の複合体は核内で種々の転写因子と結合, あるいは直接的に DNA と結合することにより BMP 標的遺伝子の転写が活性化されると考えられている³⁾ (図 1)。最近, 骨芽細胞分化においては MAPK (mitogen-activated protein kinase) など, Smad を介さない経路の存在も指摘されている⁷⁾。

3 BMP の DDS

BMP を用いて骨折部や骨欠損部の修復を促進させたり脊椎固定術に用いたりする場合には, BMP を目的の局所にとどめて有効に作用させる工夫が必要である。これによって BMP の有効利用が可能となり, BMP 使用量も少なくてできる。

ラット大腿骨骨折モデルを作製し, 80 μg も

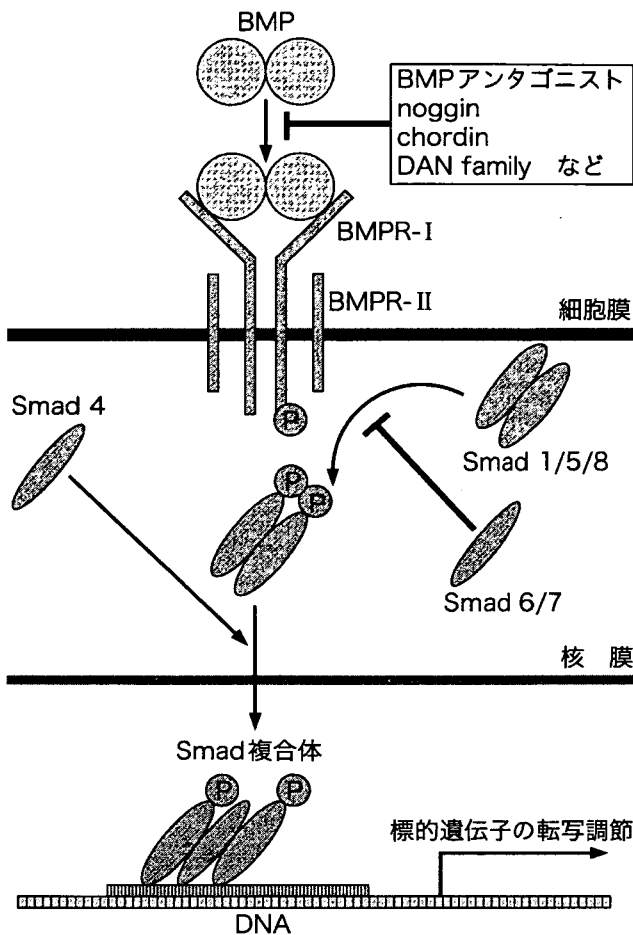


図 1. BMP のシグナル伝達. 細胞膜上にある BMP 受容体 (BMPR-I 型および BMPR-II 型) に BMP が結合すると, I 型レセプターがリン酸化され活性化される. 活性化された I 型レセプターにより R-Smads (Smad 1/5/8) のリン酸化が起り, 引き続いて Co-Smads (Smad 4) と複合体を形成して核内に移行, ほかの転写因子や転写共役因子とともに標的遺伝子の発現を誘導する. I-Smads (Smad 6/7) は R-Smads のリン酸化を阻害して BMP のシグナル伝達を抑制する。

伝子組換え体 BMP (recombinant BMP: rhBMP) を用いるのがもっとも簡便で有望である。欧米諸国ではすでに脊椎固定術や偽関節など限定された対象に BMP の使用が認可され, 臨床応用が開始されている⁶⁾。しかし, その使用については BMP を局所的に作用させるのに適した薬物伝達系 (drug delivery system: DDS) や BMP 使用量の至適化などの問題が残されており, 今後は BMP のさらに有効かつ安全な使用方法を確立することが重要な課題である。BMP の効果的使用法が確立されれば, 自家骨移植にかわる新しいタイプの骨形成手段が得られ, 偽関節の治療, 脊椎固定術に限

の比較的高用量の rhBMP-2 を局所注射することで骨折治癒促進効果が認められたという報告がある⁸⁾。しかしこの用量でも再現性が得られない。一方、ラット大腿骨骨欠損モデルにおいてリン酸カルシウムセメントを担体（キャリアー）として用いた場合、比較的低用量（6.28 μg ）の BMP で完全な骨修復が得られたと報告されている⁹⁾。このように BMP の効果を再現性よく得るためには、BMP を局所にとどめて徐放し、かつ骨形成の足場となる担体との複合使用が必要であることが知られている。すなわち、適切な BMP の DDS が必要であることを意味している。この担体の選択が BMP の臨床応用にさいして大きな問題となってきた。担体物質に求められる特性として、① 生体親和性がよく異物反応、炎症反応を起さないこと、② 一定時間に生体内で吸収されること、③ 免疫原性がないこと、④ BMP の骨誘導活性を損なわないこと、⑤ 可塑性があり、BMP によって形成される骨の形状制御をしやすいことなどがあげられる。これまでさまざまな物質が BMP の担体として実験的に研究されてきたが、一般的にはウシ脱灰骨基質やウシ由来精製 I 型コラーゲンが使われてきた。ヒトの脊椎固定に米国ではウシ由来精製 I 型コラーゲンを BMP の担体として用いている。しかし I 型コラーゲンはウシ由来の蛋白であり、ヒトに用いると低いながらも抗原性があること、BSE (bovine spongiform encephalopathy) などの病原体混入の危惧があること、力学的強度に欠けることなどの問題点があり、それにかわる理想的な担体の開発が望まれてきた¹⁰⁾。

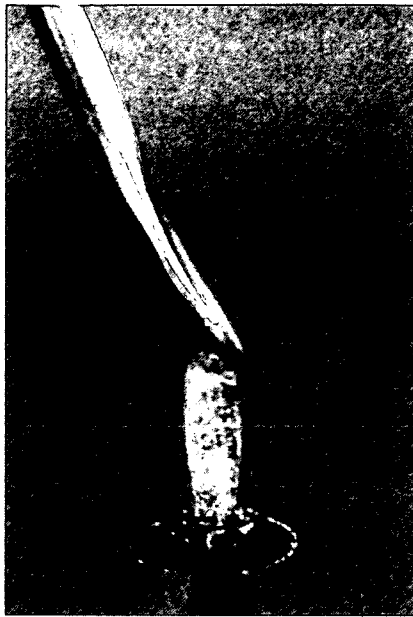4 BMP のための新しい合成 DDS

われわれは生体内分解性を有する合成担体（高分子化合物、ポリマー）を開発し、動物実験に用いてその有効性を示してきた。この合成担体はポリ乳酸ポリエチレングリコールブロック共重合体（PLA-PEG）であり、生体内で分解、吸収される。さまざまな組成や分子量の組合せの PLA-PEG ポリマーを用いて BMP の担体としての至適化を行った結果、分子量が 9,500、組成が PLA : PLG で 68 : 32 の化合物がもっとも骨形成に適していることを明らかに

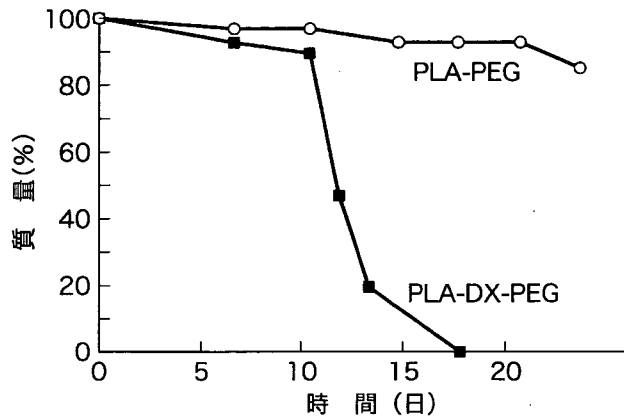
した。PLA-PEG の *in vitro*、リン酸緩衝液中の分解特性は時間経過と比例する¹¹⁾。さらに分解速度を速めるために、ポリ乳酸鎖にジオキサノンをランダムに組み込んだ共重合体ポリ乳酸-パラジオキサノン-ポリエチレングリコール共重合体（PLA-DX-PEG）を開発した。PLA-DX-PEG はリン酸緩衝液中では 17 日で完全に分解される。これを用いることによって BMP の徐放速度を適正化できるようになり、さらに有効な骨形成が得られるようになった（図 2）¹²⁾。このような BMP の DDS を単独、またはほかの生体材料と複合して用いることによって、より低用量の BMP で効率的で再現性のよい骨形成が可能となっている。家兎やイヌの長管骨欠損モデルや脊椎固定（後側方固定）モデルでの BMP・ポリマー複合体の有効性についてはすでに報告している¹³⁻¹⁵⁾。

5 BMP での骨再生医療に残された問題点と未来

巨大骨欠損や偽関節など骨再生活性を強く賦活することが必要なときに BMP を有効に利用すれば、骨移植なしに骨再生修復が可能であることはほぼ間違いない。しかし現時点で BMP が汎用されるにいたっていないのは事実である。BMP の利用が遅れている理由がいくつか存在している。第一にヒトは BMP に対する応答性が低いために多量の BMP (rhBMP) が必要であり、その結果高価な治療法となっている点である。その解決策として、優れた DDS を開発して BMP 用量を下げる工夫、さらに BMP の骨誘導活性を増幅する薬剤を開発することによる BMP の低用量化、BMP 合成法改良による BMP 自体の低コスト化などがある。これらの問題が解決されれば、BMP による骨再生技術は広く普及するものと期待される。われわれはすでに上記ポリマーと生体吸収性である β -リン酸三カルシウム (β -TCP) の混合体を担体とすることで BMP 低用量化が可能であることを報告している（図 3）^{16,17)}。さらに BMP の生物活性を増強する薬剤として phosphodiesterase 阻害薬 [ペントキシフィリン (Rolipram)]¹⁸⁾ や プロスタグランジン E 2 (PGE2) の受容体の 1 つである EP 4 のアゴニスト

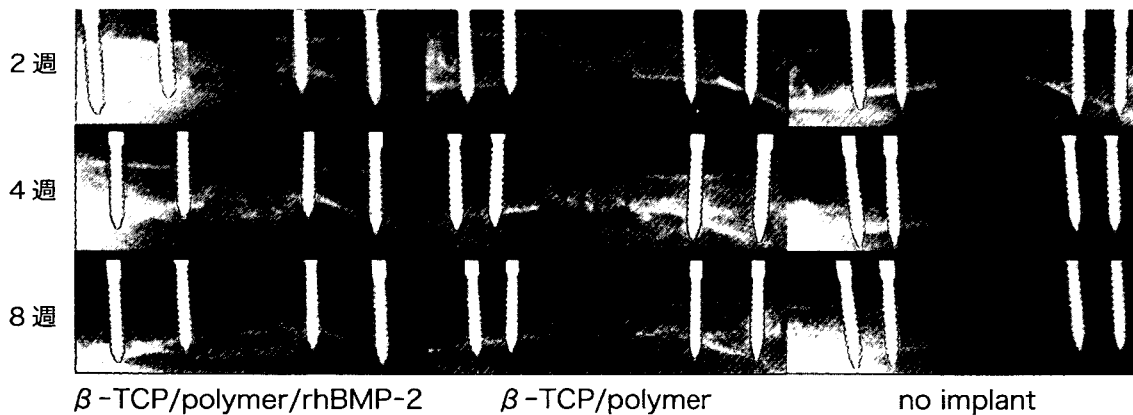
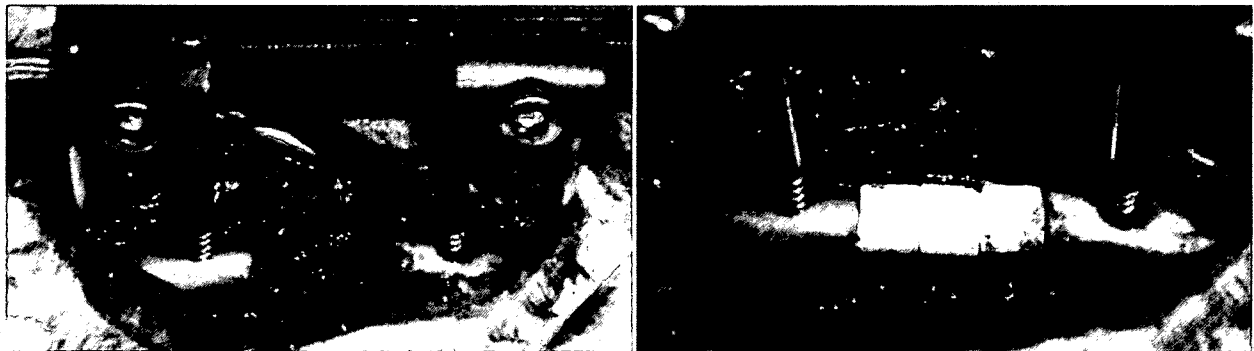

a. PLA-DX-PEG. 無色透明な高分子化合物. 室温では粘稠である.



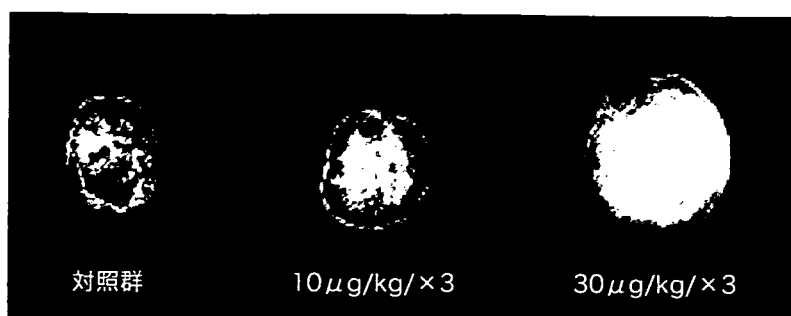
b. 37°C, リン酸緩衝液中での分解性を示すグラフ. PLA-DX-PEG は 17 日間で完全に分解される (文献 12 より引用).

図 2. 生体内分解性を有する合成担体



β -TCP/polymer/rhBMP-2 β -TCP/polymer no implant

図 3. 家兎大腿骨欠損モデルにおける β -TCP/Polymer/rhBMP-2 複合体による骨欠損の修復. 大腿骨中央部で長さ 15 mm の骨欠損を作製し創外固定を設置し, 骨欠損部に rhBMP-2 を含んだインプラント (β -TCP 直径 5×5 mm 3 個, PLA-DX-PEG 250 mg, rhBMP-2 50 μ g) を移植する (上段). rhBMP-2 を含まないもの, 欠損部のままにしておくものを比較対照群とした. BMP 使用群では 4 週までに仮骨形成が認められ, 術後 8 週で新生骨による欠損部の完全な架橋が認められる (下段). 修復された長管骨は創外固定をはずしても, 長期間にわたり形状・機能ともに保たれている (文献 17 より引用).



a. 軟X線像

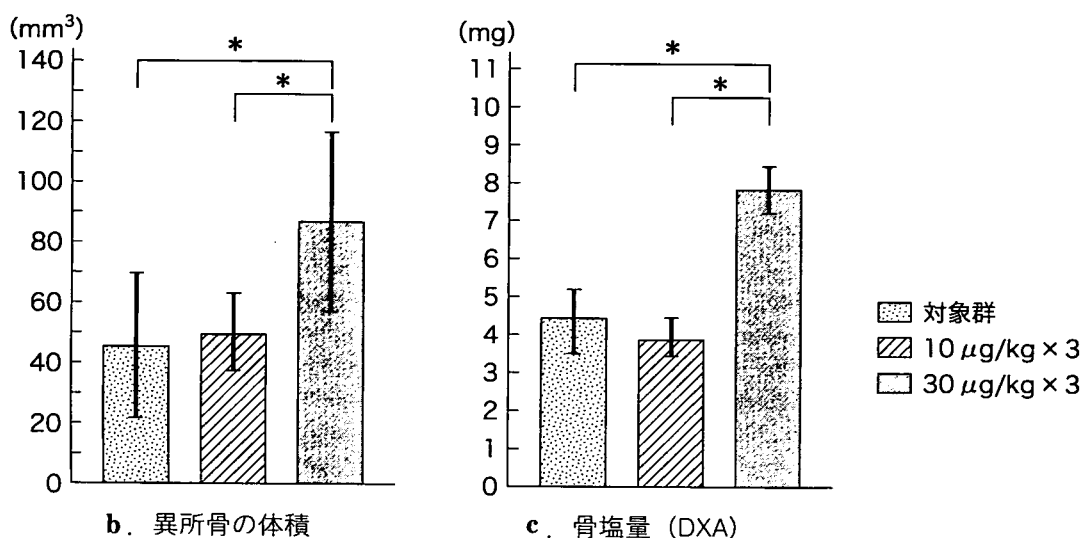


図 4. BMP による異所骨形成に対するプロスタグランジン E EP 4 アゴニスト (ONO-4819) の効果. rhBMP-2 含有コラーゲンペレットをマウス背筋筋膜下に埋植し, 異所骨の形成を調べる実験系においてプロスタグランジン E EP 4 アゴニスト (ONO-4819) を皮下注投与したさいの骨形成能への影響を調べた. 1日3回 30 μg/kg 投与により異所骨のサイズ, 骨塩量ともに増大している (文献 20 より引用).

(EP 4 A, ONO-4819) [図 4]^{19,20)}, ヘパリン²¹⁾などが BMP の活性を特異的に増幅する作用があることを確認している. その他いくつかの BMP 活性増幅作用の有する薬剤の存在が示されている. これらと BMP を併用することによって BMP の低用量化と骨形成作用のさらなる促進が期待できる.

さらに将来, 広く BMP の臨床応用を進展させる方向性として, rhBMP の利用以外に BMP 遺伝子を用いた遺伝子治療も可能性がある²²⁾. しかし現在のところは遺伝子導入のための安全かつ有効な発現ベクターを模索しているのが実状であり, まだ骨再生の領域では実用には時間が必要と思われる²³⁾.

Ex vivo で患者の未分化細胞を培養で増殖させ, BMP によって軟骨や骨芽細胞に分化誘導して移植する方法, いわゆる組織工学 (tissue

engineering) に関しても研究が行われており, 理論的には実現可能である²⁴⁾. しかし実用化の面からみると大がかりな設備, 厳重な無菌環境での培養やそれに要する時間と手間, 安全性, 経済性, 有効性などの面で多くの問題があり, 実用化が困難ではないかと危惧される. 近未来的には rhBMP の有効利用による臨床応用が遺伝子治療や組織工学方法に先駆けて汎用されることになるものと推測される.

おわりに

BMP についての基礎的知識として BMP 分子の特性, シグナル伝達制御機構, BMP の実用化のための DDS, BMP 活性増幅方法, さらに遺伝子治療, 組織工学への応用の可能性について私見を混せて述べた.

今後の BMP の研究発展によって新しい骨再

生技術の確立が可能となることは疑いないもの
と考える。それによって自家骨移植が不要とな
り、治療期間短縮とともに能率よい骨再生が可
能となって、高度な整形外科治療が実現でき
ることが期待できる。

文 献

- 1) Urist MR : Bone formation by autoinduction. *Science* **150** : 893-899, 1965
- 2) Wozney JM, Rosen V, Celeste AJ et al : Novel regulators of bone formation ; molecular clones and activities. *Science* **242** : 1528-1534, 1988
- 3) Chen D, Zhao M, Mundy GR : Bone morphogenetic proteins. *Growth Factors* **22** : 233-241, 2004
- 4) Kloen P, Di Paola M, Borens O et al : BMP signaling components are expressed in human fracture callus. *Bone* **33** : 362-371, 2003
- 5) Yoshimura Y, Nomura S, Kawasaki S et al : Colocalization of noggin and bone morphogenetic protein-4 during fracture healing. *J Bone Miner Res* **16** : 876-884, 2001
- 6) Burkus JK, Transfeldt EE, Kitchel SH et al : Clinical and radiographic outcomes of anterior lumbar interbody fusion using recombinant human bone morphogenetic protein-2. *Spine* **27** : 2396-2408, 2002
- 7) Nohe A, Keating E, Knaus P et al : Signal transduction of bone morphogenetic protein receptors. *Cell Signal* **16** : 291-299, 2004
- 8) Einhorn TA, Majeska RJ, Mohaideen A et al : A single percutaneous injection of recombinant human bone morphogenetic protein-2 accelerates fracture repair. *J Bone Joint Surg* **85-A** : 1425-1435, 2003
- 9) Ohura K, Hamanishi C, Tanaka S et al : Healing of segmental bone defects in rats induced by a beta-TCP-MCPM cement combined with rhBMP-2. *J Biomed Mater Res* **44** : 168-175, 1999
- 10) Saito N, Takaoka K : New synthetic biodegradable polymers as BMP carriers for bone tissue engineering. *Biomaterials* **24** : 2287-2293, 2003
- 11) Saito N, Okada T, Toba S et al : New synthetic absorbable polymers as BMP carriers ; plastic properties of poly-D, L-lactic acid-polyethylene glycol block copolymers. *J Biomed Mater Res* **47** : 104-110, 1999
- 12) Saito N, Okada T, Horiuchi H et al : A biodegradable polymer as a cytokine delivery system for inducing bone formation. *Nat Biotechnol* **19** : 332-335, 2001
- 13) Murakami N, Saito N, Horiuchi H et al : Repair of segmental defects in rabbit humeri with titanium fiber mesh cylinders containing recombinant human bone morphogenetic protein-2 (rhBMP-2) and a synthetic polymer. *J Biomed Mater Res* **62** : 169-174, 2002
- 14) Murakami N, Saito N, Takahashi J et al : Repair of a proximal femoral bone defect in dogs using a porous surfaced prosthesis in combination with recombinant BMP-2 and a synthetic polymer carrier. *Biomaterials* **24** : 2153-2159, 2003
- 15) Takahashi J, Saito N, Ebara S et al : Anterior thoracic spinal fusion in dogs by injection of recombinant human bone morphogenetic protein-2 and a synthetic polymer. *J Spinal Disord Tech* **16** : 137-143, 2003
- 16) Matsushita N, Terai H, Okada T et al : A new bone-inducing biodegradable porous beta-tricalcium phosphate. *J Biomed Mater Res* **70** : 450-458, 2004
- 17) Yoneda M, Terai H, Imai Y et al : Repair of an intercalated long bone defect with a synthetic biodegradable bone-inducing implant. *Biomaterials* **26** : 5145-5152, 2005
- 18) Horiuchi H, Saito N, Kinoshita T et al : Effect of phosphodiesterase inhibitor-4, rolipram, on new bone formations by recombinant human bone morphogenetic protein-2. *Bone* **30** : 589-593, 2002
- 19) Yoshida K, Oida H, Kobayashi T et al : Stimulation of bone formation and prevention of bone loss by prostaglandin E EP 4 receptor activation. *Proc Natl Acad Sci USA* **99** : 4580-4585, 2002
- 20) Sasaoka R, Terai H, Toyoda H et al : A prostanoid receptor EP 4 agonist enhances ectopic bone formation induced by recombinant human bone morphogenetic protein-2. *Biochem Biophys Res Commun* **318** : 704-709, 2004
- 21) Takada T, Katagiri T, Ifuku M et al : Sulfated polysaccharides enhance the biological activities of bone morphogenetic proteins. *J Biol Chem* **31** : 43229-43235, 2003
- 22) Zhu W, Rawlins BA, Boachie-Adjei O et al : Combined bone morphogenetic protein-2 and-7 gene transfer enhances osteoblastic differentiation and spine fusion in a rodent model. *J Bone Miner Res* **19** : 2021-2032, 2004
- 23) Huang YC, Simmons C, Kaigler D et al : Bone regeneration in a rat cranial defect with delivery of PEI-condensed plasmid DNA encoding for bone morphogenetic protein-4 (BMP-4). *Gene Ther* **12** : 418-426, 2005
- 24) Fischer EM, Layrolle P, Van Blitterswijk CA et al : Bone formation by mesenchymal progenitor cells cultured on dense and microporous hydroxyapatite particles. *Tissue Eng* **9** : 1179-1188, 2003

《特集/鏡視下手術の進歩》

脊 椎

腰椎変性すべり症に対する鏡視下手術

中 村 博 亮

6. 腰椎変性すべり症に対する鏡視下手術*

中村博亮**

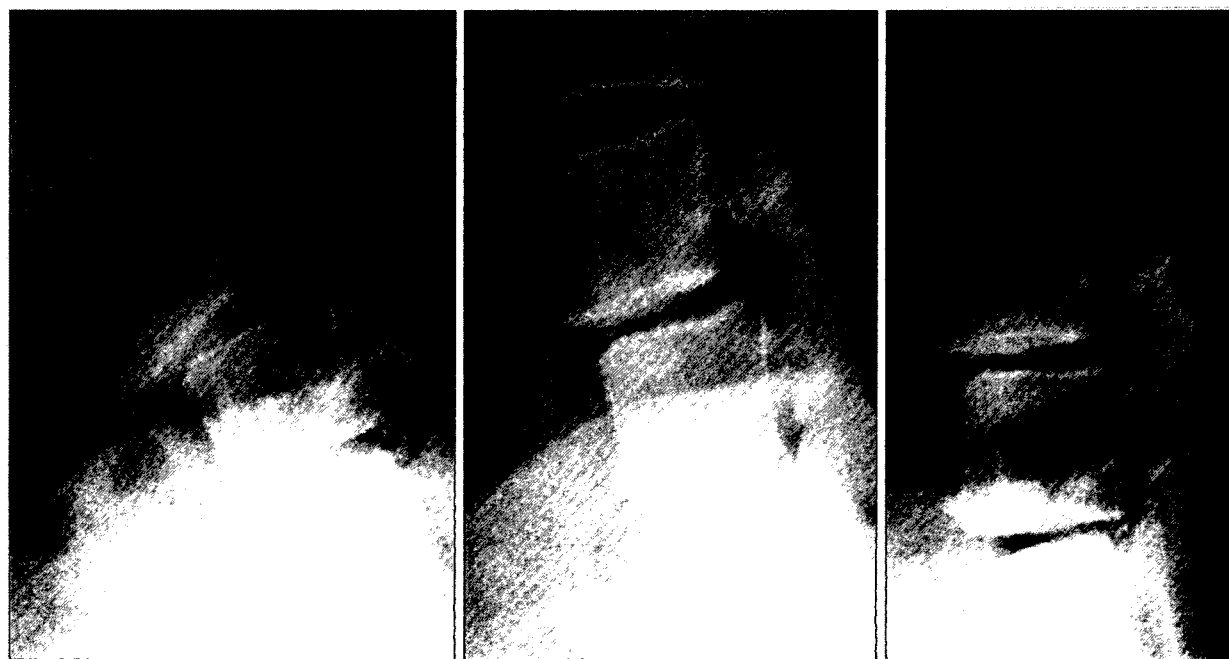[整形外科 57 卷 8 号 : 1169~1175, 2006]

◎ はじめに ◎

1991年にObenchain¹⁾がはじめて腰椎椎間板ヘルニアに対する腹腔鏡視下手術を施行して以来、内視鏡を応用した脊椎手術が徐々に臨床応用されるようになってきた。われわれも1997年7月以降内視鏡を使用した腰椎前方固定術を行ってきたので、今回その概要を解説する。

適 応

腰椎変性すべり症，とくに角状不安定性が強く，前屈時に後方開大が5°以上みられる症例とした(図1)。



a. 前屈位

b. 中間位

c. 後屈位

図1. 腰椎変性すべり症例，角状不安定性が強い。本例のように前屈時に5°以上の後方開大が存在する症例を適応とする。

Key words : endoscopic surgery, lumbar spine, spondylolisthesis

* Endoscopic interbody fusion with retroperitoneal approach for lumbar degenerative spondylolisthesis

** H. Nakamura (部長) : 大阪市立総合医療センター整形外科 (☎ 534-0021 大阪市都島区都島本通 2-13-22 ; Dept. of Orthop. Surg., Osaka City General Hospital, Osaka).

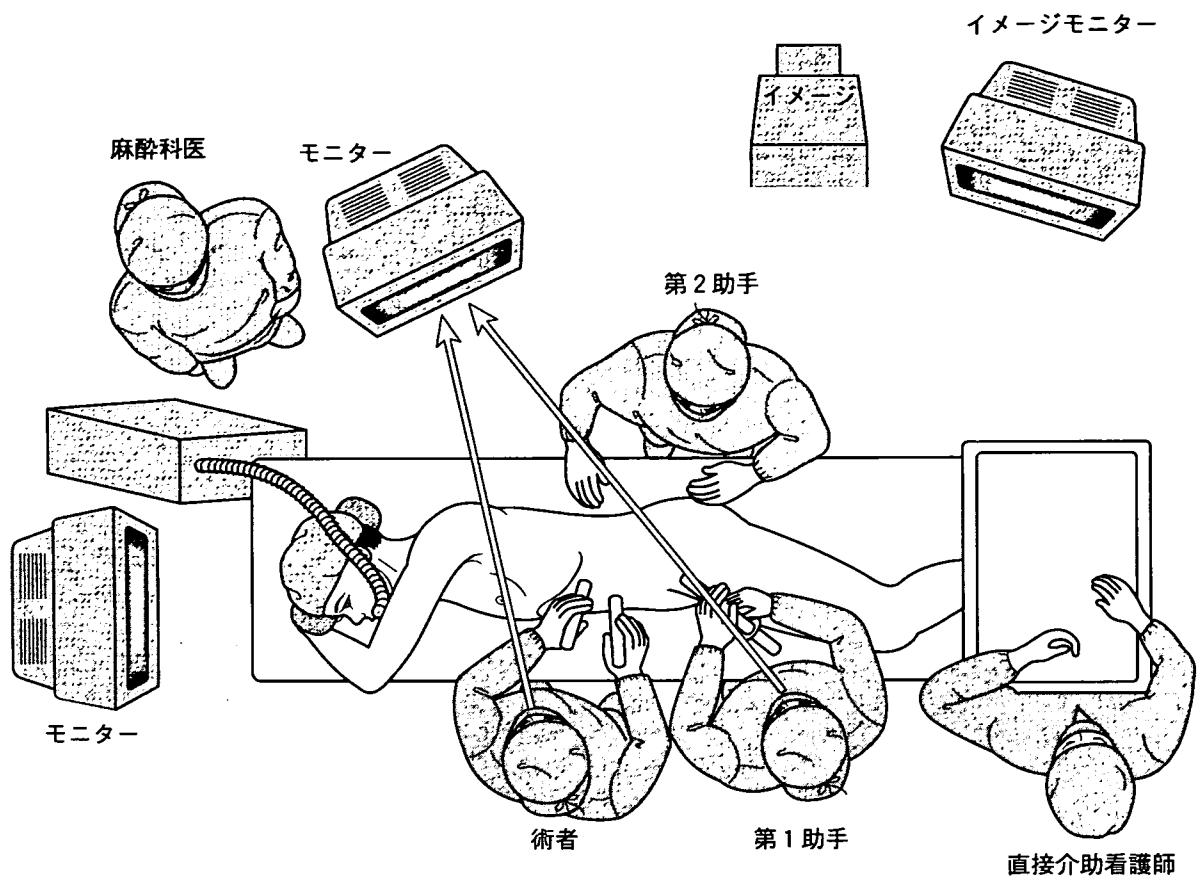


図 2. 手術中の人員および機器の配置

II 体位および術者の位置

手術は右下側臥位で行う。このさい挿入するケージの椎体内での位置が判断しやすいよう、正側面の側臥位になるように注意を払う。この点については側臥位をとった姿勢で術中透視装置を用いて側面イメージ像を確認し、微調整を行う。

また人員と周辺機器の配置をあらかじめ決定しておくが、われわれは図2のごとくとしている。まず術者は患者の腹側に立ち、第1助手も同一側に立つ。これは第1助手が鏡視像イメージをみること避けるために重要である。また手術用モニターを術者と第1助手の正面におき、できれば第2助手用にもう1つのモニターを患者の頭側におく。また術中に使用するイメージをモニターの側方に位置しておく。

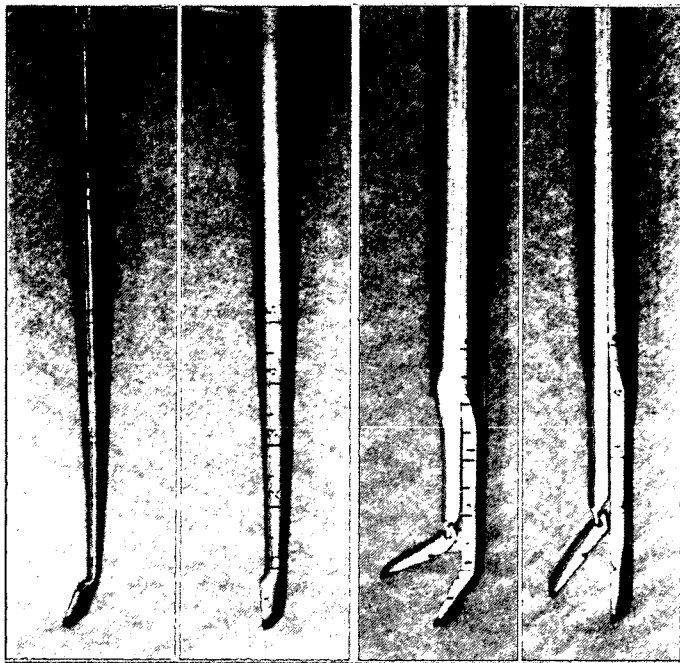
III 必要な特殊器械

内視鏡や外套針（トロカール）は通常の内視鏡外科に使用する機器と同様のものを用いる。本術式に特有の特殊器械としては、椎間板を掘削する鋭匙、鋭匙鉗子がある。二次元のモニターを観察しながらの手術になるため、その先端には目盛りがついているものを使用し、これら鉗子の先端が深く入りすぎるのを予防する（図3）。また椎間板の掘削後は円筒状のレトラクターを椎間板に設置するが、このさい内腔に鈍棒を使用し、椎間腔に挿入しやすくする（図4）。またドリリング、タッピングに使用するドリル、タップを図5に示す。

IV 手術手技

① ポートの作成および後腹膜腔の展開

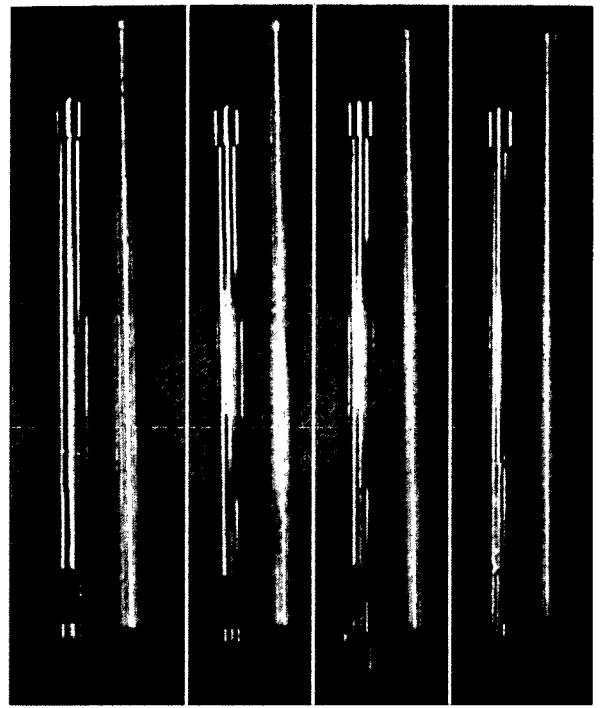
ポートは通常左側壁に互いの位置関係が菱形



a. 鋭匙

b. 鋭匙鉗子

図 3. 二次元画像による手術操作になるため、インストゥルメントが深く入りすぎないように鋭匙(a), 鋭匙鉗子(b)などの先端には目盛りをつけている。



18 mm 16 mm 14 mm 12 mm

図 4. 椎間腔に挿入する円筒型レトラクターと内腔に挿入する鈍棒

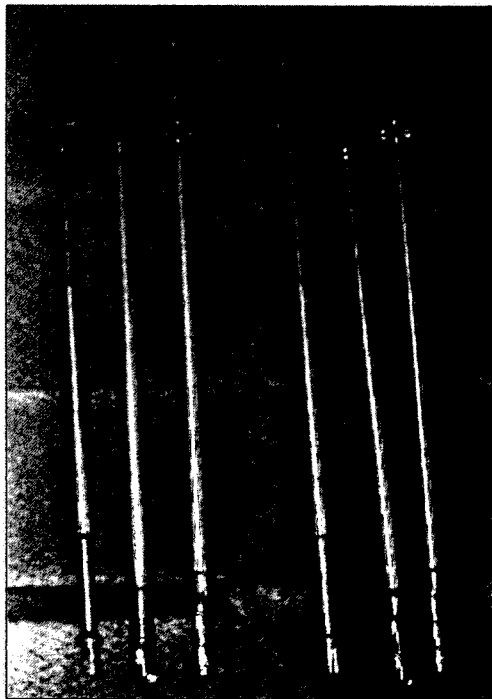


図 5. 右端からドリル, タップ, ケージ挿入用のデバイスを示す. 右列 12 mm 径, 左列 14 mm 径. 後方進入に使用するデバイスに比較して柄が長くなっている。

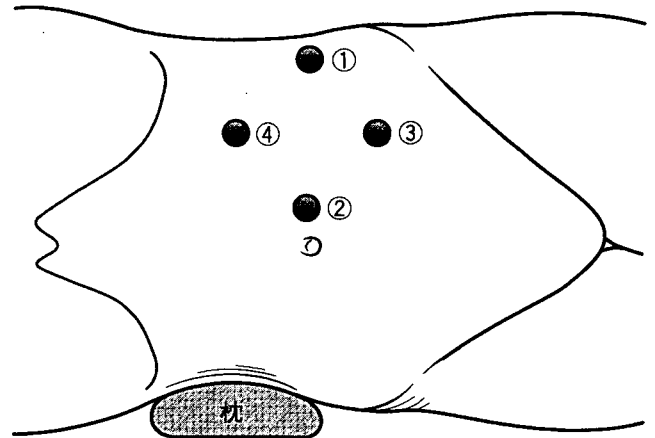


図 6. それぞれのポートの位置関係

になるように4つ作成する(図6). 最初のポートの作成は図6①の位置に行うが, 目標とする椎間の直上に約2 cm程度の小皮切をおき, 外腹斜筋, 内腹斜筋, 腹横筋をおのおの筋線維の方向に剝離して後腹膜腔に到達する. 後腹膜腔には豊富な脂肪組織が確認でき, これが後腹膜腔到達の指標となる。

後腹膜腔を示指先端で可及的に展開後, バルーンを挿入し, 後腹膜腔をさらに拡大する(図7). このポートにトロカールを挿入し, 気

腹チューブを接続し、炭酸ガスを注入して拡大された後腹膜腔空間を保持する。第2~4のポートの作成は、オプティカルトロカール（先端部の抵抗がある場合のみ刃先が突出する）を用いて行う。このさいトロカール先端が後腹膜腔内に挿入される様子を内視鏡下に観察しながら挿入し、腹膜などがトロカール先端で損傷されないよう注意する。

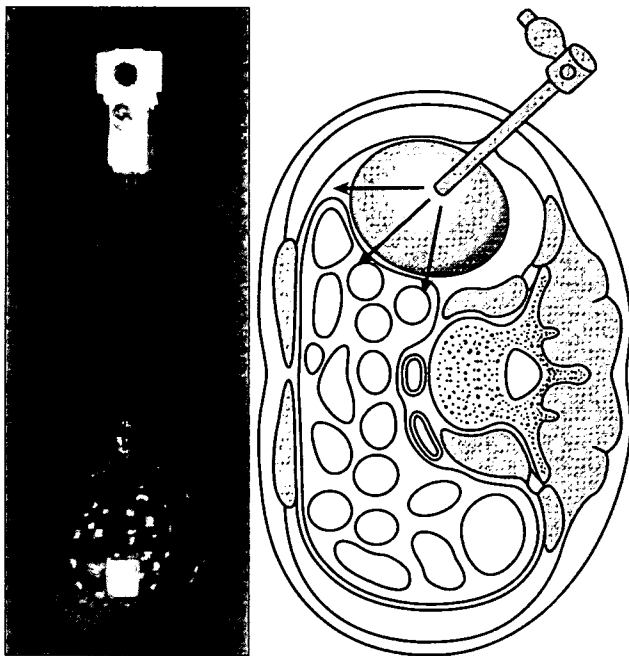


図 7. バルーンによる後腹膜腔の拡大

② 大腰筋の露出および後方への圧排

バルーンで十分に後腹膜腔を拡大しておくと、内視鏡挿入時大腰筋の側面が観察できる。鈍的に後腹膜を前方へ剥離し、大腰筋の前面および椎体側面、大動脈から左総腸骨動脈を露出する（図8）。次に大腰筋を後方へ圧排するが、そのために血管テープを大腰筋の周囲に回す。この両端を後方皮膚外へ引き抜き、第2助手がこれを間欠的に牽引することで大腰筋の圧排を容易にしている（psoas strapping technique）〔図9〕²⁾。

③ 椎間板の掘削

大腰筋の圧排が完了したら、椎間板直上に鉗子を当て、イメージを用いて椎間確認を行う。次にハーモニックスカルペルあるいは電気メスで椎間板組織に切開を入れる。切開後は鋭匙と鋭匙鉗子を交互に使用し、椎間板を切除する。

④ 椎間ケージの挿入

椎間板組織が十分に掘削できたら、次に椎間ケージを挿入する。まずケージの径にあったタングレトラクターを椎間に設置する。ケージと同サイズのドリルでドリリング、次にタッピングを施行し、最後にケージを挿入する（図10）。これらの操作はすべてイメージ透視下で腰椎正面像を確認しながら行い、ケージが椎間

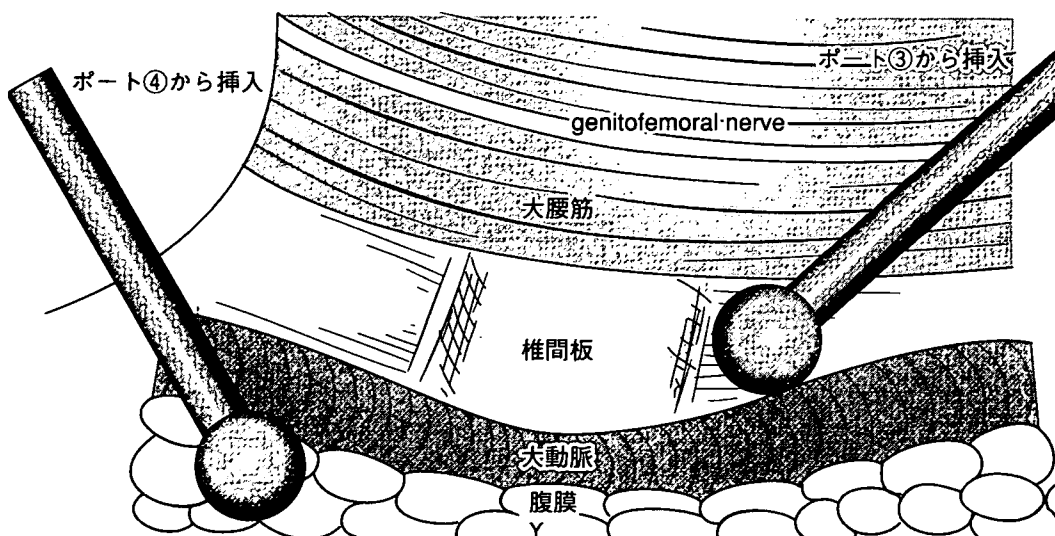


図 8. 鈍的に後腹膜を前方へ剥離し、大腰筋の前面および椎体側面、大動脈側面を露出する。

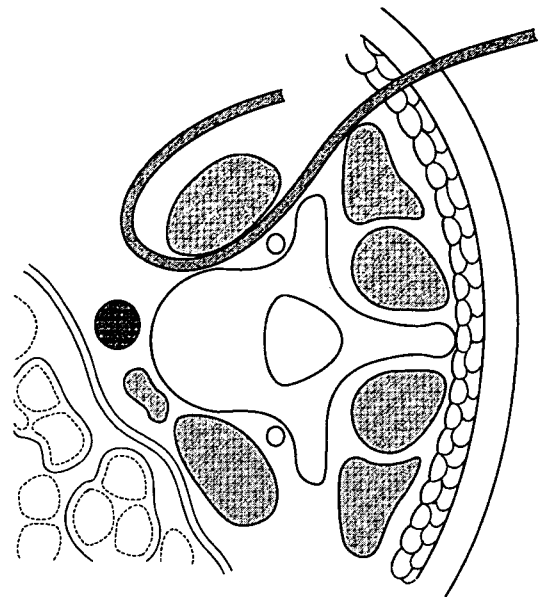
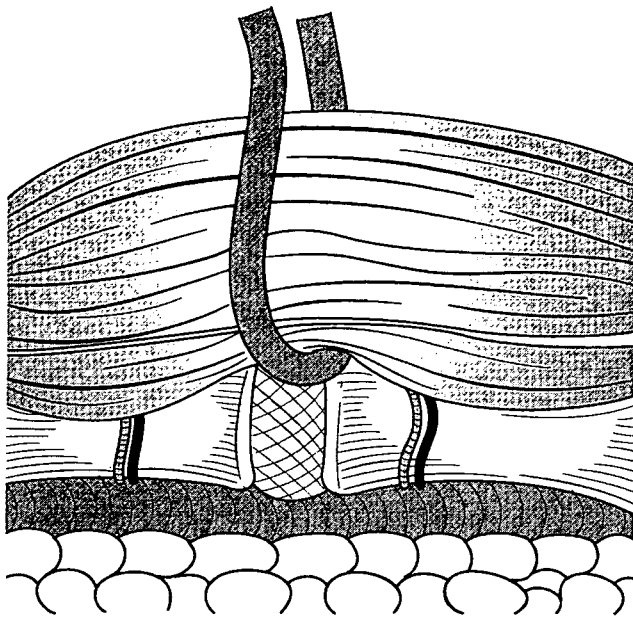


図 9. 大腰筋周囲には血管テープをかけ、その両端を後方皮膚外に出して、間欠的に後方へ引くことで第2助手が大腰筋の圧排を行う。

板のほぼ中央部に位置するように注意を払う。その後最初に作成したポートを腸骨側にずらし、腸骨を採取して海綿骨の部分チップ状とし、ケージ内外に骨移植を施行する。

V 手技上の注意点・コツ

本方法は二次元画像であるモニター画像をみながら手術を行うため、段階を追って手技習熟のために訓練する必要がある。われわれはまず、ブラックボックス内で内視鏡下にビーズの配置転換や、縫合の訓練を繰り返し行った。次にプタを用いて胸腔内、腹腔内さらには後腹膜腔内でのケージ挿入訓練を行った。さらには先行して内視鏡下脊椎手術を施行していた施設に見学におもむき、実際の手術見学を行った。また、腹部外科の内視鏡外科医の応援を仰ぎ、10例目の症例まではその外科医の指導のもとに手術を施行した。以上のごとく段階を踏んで本方法を臨床応用にこぎつけている。

実際の手技においては、腹膜を損傷するものとも可能性の高い第1ポートの作成を、約2cmの皮切をおくことでオープン法にて行い、直視下に後腹膜脂肪を確認した。

また術中は皮切部からのCO₂ガスの漏出のために視野確保が困難になることがある。その

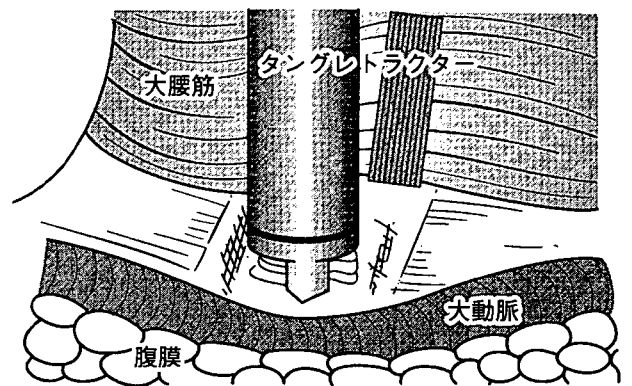


図 10. ポート①からタングレトラクターを挿入し、③の位置から内視鏡を挿入して術野を観察しながらドリリング、タッピング、またケージの挿入を行う。これらの操作はイメージで正面像をモニターしながら施行する。

さいには再度CO₂ガスが後腹膜腔に充満するのを待って、十分に術視野を確保してから作業をすすめることが重要である。

また持続的に腸腰筋を圧排すると、genito-femoral nerveの支配領域に術後疼痛が生じることがあるため、圧排する必要のないときはこれを緩めるようにし、大腰筋への圧排を間欠的なものとするなどの工夫が必要である。

VI 後療法

術直後は腸管の動きに注意を払い、腸管蠕動音が微弱であるときには蠕動を亢進するように薬剤を投与する。現在本術式の後療法はクリティカルパスを作成してこれに準じて行っており、術後3日目に離床し、2週目に退院している。

VII 臨床成績

本方法を用いて加療を行った腰椎変性すべり症例はこれまで28例である。男性11例、女性17例、手術時年齢は39~76(平均61.8)歳であった。前方手技への習熟に伴って、併用する後方術式を徐々に簡略化させた。最初の10例は後方除圧、ペディクルスクリューを用いた固定術を先行させ、約3週間後に後腹膜鏡下前方固定術を施行した(第1群)。次の10例に対しては後腹膜鏡下に椎間ケージを斜め方向に1つ挿入したのち、一期的に後方から顕微鏡視下に片側進入両側除圧、両側の椎間関節にポリ乳酸(PLLA)スクリューを用いた関節固定を施行した(第2群)。21例目以降の症例に対しては後腹膜鏡下に2つのケージを挿入し、後方からは片側進入両側除圧術のみを施行した(第3群)。

経過観察期間は第1群で平均76ヵ月、第2群で平均48.1ヵ月、第3群で平均25.6ヵ月であった。術後1年時における日整会腰痛疾患治療成績判定基準(JOAスコア)の改善率を比較すると、それぞれ $75.0 \pm 11.5\%$ 、 $70.3 \pm 20.4\%$ 、 $86.3 \pm 8.2\%$ で、ケージを2つ挿入した第3群で改善率はより高値を示した。第2群すなわちケージ1つの症例では、1例に偽関節を認めた。

VIII 考察

腰椎に対する内視鏡下手術の最大の合併症は大血管損傷で、McAfeeら³⁾は4.5%に、Reganら⁴⁾は9.5%に生じたと報告している。しかしこれらの合併症は通常経腹膜アプローチ

のさいに生じており、後腹膜アプローチ、とくに側方からアプローチする場合には大血管損傷は生じにくい。われわれの行っている前方固定方法は側方からの手技であるため、大血管損傷の可能性は減少する⁵⁻⁷⁾。

McAfeeら⁵⁾はわれわれと同様に側方から2つの椎間ケージを挿入し、前方へ径の大きなケージを挿入することで腰椎の前弯を再建している。しかしその適応は椎弓切除後や骨折後、感染後の椎間不安定性に対してであり、腰椎変性すべり症に本方法を用いたのはわれわれがはじめてである。前方からのアプローチと異なり、変性すべりのさいに神経根圧迫因子となる後方への膨隆椎間板や下位椎体の後上縁の切除は容易ではない。したがってわれわれは、後方からの除圧手技を併用してきた。手技の習熟に伴い椎間後方に及ぶ操作が可能となり、今後前方法のみで対処できるものと考えている。

また今後人工椎間板が発達し、椎間板変性に対する適応が確立されれば、本方法はさらにその価値を発揮できる。また本方法では腰椎の力学的構成要素である前縦靭帯、後縦靭帯を温存でき、また後方要素では力学的安定性にもっとも関与している椎間関節を温存できる。ランニングカーブが存在し、手技への習熟には時間を要するが、訓練ののち一定のルールを守って行えば、後方からの椎体間固定術と比較して術中出血量や術後のCRPの上昇は少ない傾向にあり⁸⁾、今後の発展が期待できる。

● おわりに ●

後腹膜鏡下腰椎前方固定術は、手技に習熟すればその侵襲は少なく有用である。

文献

- 1) Obenchain TG: Laparoscopic lumbar discectomy; case report. J Laparoendosc Surg 1: 145-149, 1991
- 2) Nakamura H, Ishikawa T, Konishi S et al: Psoas strapping technique; a new technique or laparoscopic anterior lumbar interbody fusion. J Am Coll Surg 191: 686-688, 2000
- 3) McAfee PC, Regan JJ, Zdeblick T et al: The incidence of complications in endoscopic anterior thoracolumbar spinal reconstructive surgery; a prospective multicenter study comprising the first 100 consecutive cases. Spine

- 20 : 1624-1632, 1995
- 4) Regan JJ, Aronoff RJ, Ohnmess DD et al : Laparoscopic approach to L4-L5 for interbody fusion using BAK cages ; experience in the first 58 cases. Spine **24** : 2171-2174, 1999
 - 5) McAfee PC, Regan JJ, Geis WP et al : Minimally invasive anterior retroperitoneal approach to the lumbar spine ; emphasis on the lateral BAK. Spine **23** : 1476-1484, 1998
 - 6) Thalgott JS, Chin AK, Ameriks JA et al : Gasless endoscopic anterior lumbar interbody fusion utilizing the B. E. R. G. approach. Surg Endosc **14** : 546-552, 2000
 - 7) Bergey DL, Villavicencio AT, Goldstein T et al : Endoscopic lateral transpsoas approach to the lumbar spine. Spine **29** : 1681-1688, 2004
 - 8) 中村博亮, 長山隆一, 寺井秀富ほか : 腰椎変性すべり症に対する後腹膜鏡視下前方固定術. 日内視鏡外会誌 **9** : 655-660, 2004

2006年度第1回MDM

日時：平成18年7月8日（土）午後2時30分～午後4時

場所：都島区医師会 新館2階

講師：大阪市立総合医療センター 整形外科部長 中村 博亮 先生

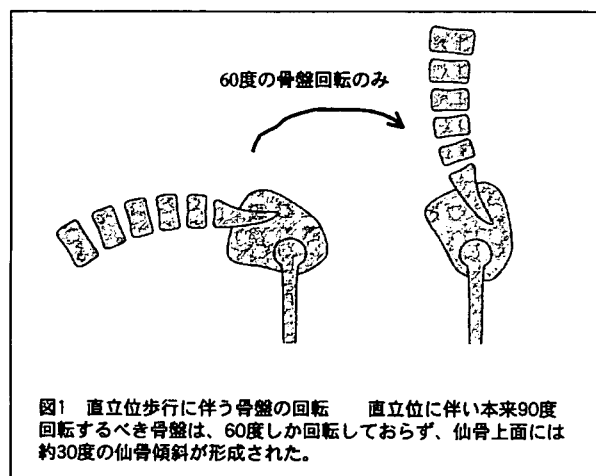
演題：「腰痛性疾患に対する診療テクニックとピットフォール」

腰痛性疾患に対する診療テクニックとピットフォール

大阪市立総合医療センター 整形外科部長 中村 博亮

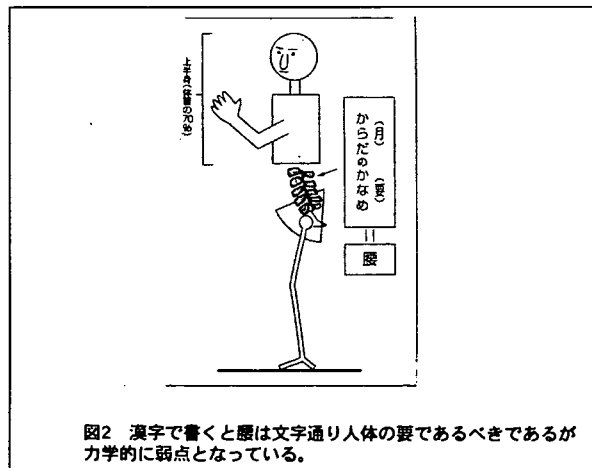
はじめに

ダーウィンによれば、人間は四足獣から約10億年の歳月をかけて進化し、二本足で歩くようになりました。骨盤はこの過程で90度回転するべきですが、約60度しか回転しておらず、その結果仙骨上面には約30度の傾斜が形成されました（図1）。また、この状態で直立位をとるた



めに腰椎には前彎という人類特有の彎曲が形成されました。仙骨傾斜があるために常に腰椎には前方へ滑ろうとする応力が働きます。また腰椎前彎のために神経根の通り道が狭くなり、椎間関節にはよ

り多くの応力負荷がかかります。漢字で書くと腰は文字通り人体の要であるはずですが、種々の問題点を抱える様になってしまいました（図2）。約60～80%の



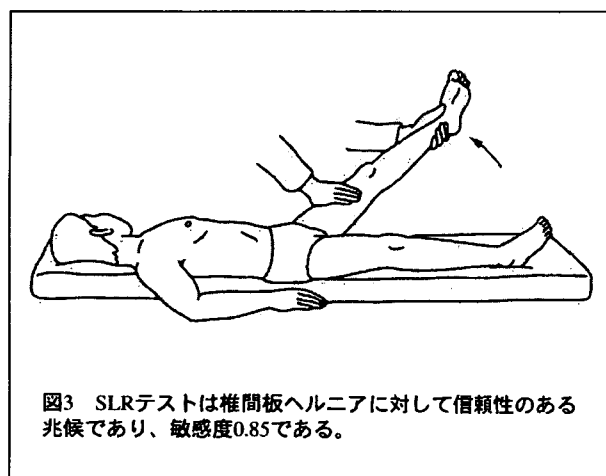
人はその生涯の間に一度は腰痛を経験し、整形外科を受診する患者さんのなかでは腰痛を主訴として来院する人の数が最も多いといわれています。今回は腰痛を来す代表的疾患である腰椎椎間板ヘルニアと腰部脊柱管狭窄症についてその診断テクニックとピットフォールを解説します。

1. 腰椎椎間板ヘルニア

(1) 診断テクニック

腰椎椎間板ヘルニアとは、椎間板の線維輪が断裂しその結果椎間板の構成要素が神経の存在する方向へ脱出して、馬尾あるいは神経根に障害を与える疾患です。昨年度、日本整形外科学会診療ガイドライン委員会は、腰椎椎間板ヘルニアの診療ガイドラインを作成しました。このガイドラインに基づき解説します。まず男女比は2,3：1で男性に多く、好発年齢は20～40代、好発部位はL4／5、L5／S間すなわち下位椎間です。受傷機転として重いものをねじって持ち上げる動作が最も危険といわれています。また下肢痛が91%の症例にみられますが、発症当初は腰痛のみの場合もあります。

診察手技で有用であるのは下肢伸展挙上テスト (Straight Leg raising:SLR) (図3) とされており、敏感度0.85

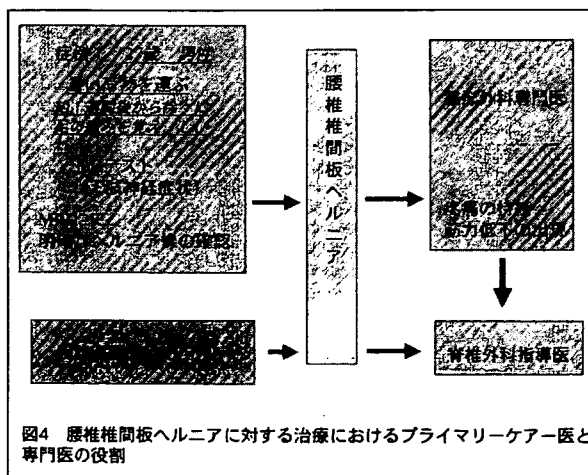


です。また補助診断として、単純X線は椎間板高の減少、すべり、椎体終板の骨硬化が観察できますが、ヘルニアの診断に有効であるという証拠はありません。一方、MRIは椎間板ヘルニアの診断に有効な補助診断で、敏感度は

0.96、特異度は0.97でした。以上のごとくその疫学、現病歴、SLRを代表とする診察手技およびMRIにて腰椎椎間板ヘルニアの診断は可能です。その後の治療ですが、腰椎椎間板ヘルニアには自然消退例が報告されていることから、保存的治療が基本となります。保存的治療の中で消炎鎮痛剤の投薬や牽引治療は、有効であるというエビデンスは存在しません。一方硬膜外ステロイドブロックは治療開始後早期での疼痛軽減に効果があると報告されています。

上述したごとくヘルニア治療の原則は保存的治療ですが、保存的治療に抵抗して頑固な疼痛が持続するとき、筋力低下が認められるとき、また膀胱直腸障害が出現したときには、手術的治療の対象となります。特に膀胱直腸障害が出現した場合は48時間以内に手術的加療を施行しないと回復不可能とされており、注意を要します。

以上の事実をふまえて、腰椎椎間板ヘルニアを診断した時のプライマリーケア医と専門医の役割を図示します(図4)。腰椎椎間板ヘルニアが疑わし



いときは、整形外科専門医に保存的治

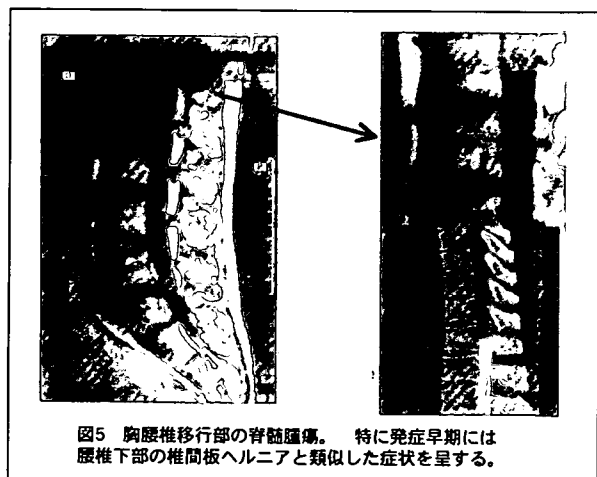
療を依頼します。強い疼痛が持続するとき（約3ヶ月程度）や明らかな筋力低下、膀胱直腸障害が存在するときには手術的治療の必要性が生じるため、脊椎外科指導医への紹介が必要となります。

(2) ピットフォール

外側型椎間板ヘルニア：脊柱管内へ突出するヘルニア像は、MRIにて容易に診断が可能です。いわゆる外側型ヘルニアは見落とされやすく、最終診断にはdiscographyやCTdiscographyが必要になります。脊柱管内のヘルニアと異なり、1つ頭側の神経根が圧迫されます。

・胸腰椎移行部の脊髄腫瘍

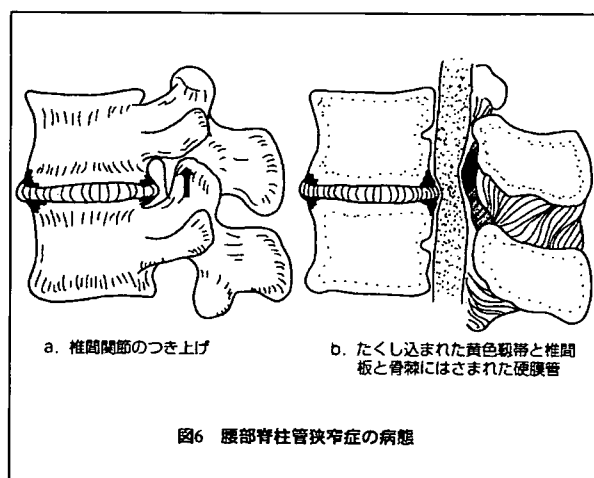
発症初期の胸腰椎移行部脊髄腫瘍は、腰痛で初発することが多く、その後下肢のしびれや疼痛が発現するため、椎間板ヘルニアと似た症状を呈します。腰椎部MRIを撮影した際にそのフィルム端に描出されているかもしれない腫瘍像の有無を確認することが必要となります（図5）。



2. 腰部脊柱管狭窄症

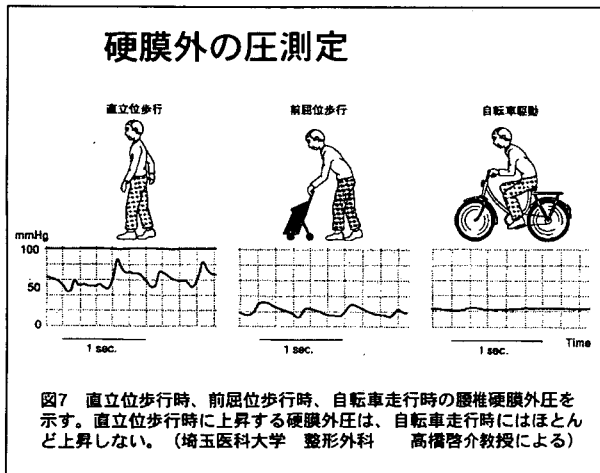
腰椎における神経組織をいれる空間

（脊柱管）がなんらかの原因によって狭小化し、神経組織が圧迫されることによって発症する症候群です。通常加齢現象によっておこります。その臨床症状はしびれ感など異常感覚、知覚鈍麻、脱力に加え、膀胱直腸障害などの自律神経症状が様々な程度に混在して出現します。典型的には立位姿勢特に歩行で症状が増悪し、腰椎を前屈した姿勢でしゃがみ込みあるいはいすに座ると数分の内に症状は回復して再度歩行が可能となります（神経性間欠性跛行）。種々の病態が含まれていますが、先天的に骨性脊柱管前後径が狭いものに加え、後天的な変性性変化も狭窄の原因になります。図6に示すように椎間板変性が生じると、椎間高が減じて椎間板の後方への膨隆に加え、上関節突起の上方への突き上げが生じます。当該椎弓間隔も狭くなり、黄色靭帯はたくしこまれた状態となり硬膜を圧迫する因子となりえます。加えて椎間関節の肥厚やこの部分での骨棘の形成も、狭窄の原因となります（図6）。



腰椎のなかの神経が主としてほぼ正中中部で圧迫を受けているもの（中心性あるいは馬尾性）、側方すなわち脊髄神経根部で障害されているもの（神経根型）、

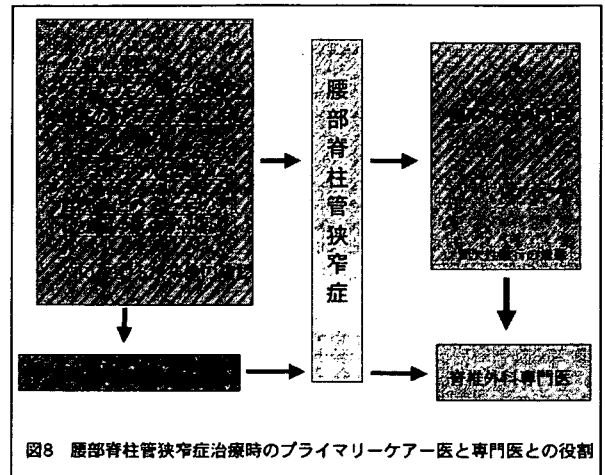
上記の2つが混在しているもの（混合型）に分類することができます。神経根型では腰臀部痛、下肢痛が原因で連続歩行ができなくなり、馬尾型ではしびれが中枢から末梢に下降したり反対に末梢から上行するsensory marchで歩行が困難となります。これらの症状は歩行で増悪しますが自転車では遠距離の走行が可能である事も特徴的です（bicycle test）（図7）。



理学的所見では神経根型であっても腰椎椎間板ヘルニアにみられるようなSLRすなわち足が上がりにくくなるようなサインが強陽性に認められることはあまりありません。単純レントゲン像で椎間板高の減少や骨棘の形成、椎間関節の変性変化がみられます。またすべり症では椎体の前方あるいは後方へのすべりがみられます。この場合も障害椎間の同定、圧迫の程度の判定にはMRIが有効で神経症状と考え併せて責任病巣を同定する事が可能になります。保存的治療としては、プロスタグランジン製剤の内服あるいは注射や硬膜外ブロックが有効です。間欠性跛行の歩行距離が短くなり日常生活に支障を来すようであれば手術的治療が必要になる場合もあります。

以上の事実をふまえて、腰部脊柱管狭

窄症治療時のプライマリーケア医と専門医の役割を図示します（図8）。保存

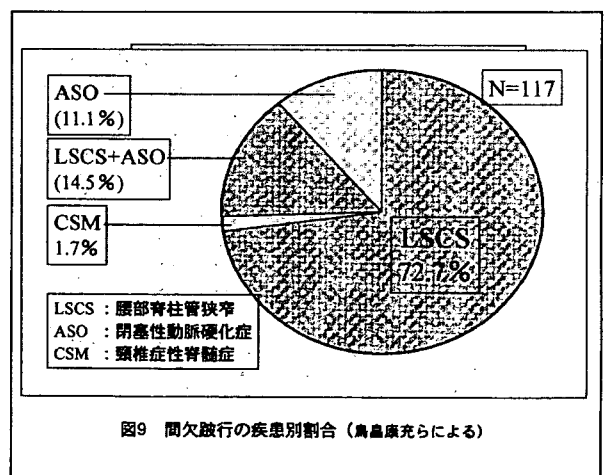


的治療に反応せず、症状が持続する場合は整形外科専門医に紹介します。また間歇性跛行が100M以下になった時は手術的治療の必要性が生じるため、脊椎脊髄外科指導医を紹介する方が良いでしょう。

(1) ピットフォール

- 下肢閉塞性動脈硬化症の合併

鳥栖らは間欠性跛行を主訴とする症例の中には、ASOを合併している症例は約15%、ASOで単独例が11.1%に存在すると報告しています（図9）。



したがって治療を継続しているにも関わらず間欠性跛行が改善しない場合、ASOを疑う必要があります。ASOと診断するためには、上腕部で

の血圧と足首での血圧を測定し、その比率が0.9以下の場合（分母は上腕の血圧）、ASOと診断可能であるとされています。

- 脊椎カリエス

通常椎体内に輝度変化がみられますが、後方へ膨隆する膿瘍性変化の為に硬膜管が圧排され、狭窄症と類似するMRI像を呈することがあります。MRI像をよく観察すると椎体内の不規則な輝度変化がみられ、CT等を撮影すること、血液中の炎症反応、ツベルクリン反応が強陽性であることで鑑別が可能になります。

- 転移性脊椎腫瘍

同様に硬膜管の圧排がみられますが、椎体内の輝度変化を来す疾患に、腰椎部の転移性脊椎腫瘍があります。特に前立腺の骨転移は、高齢者の男性に多く腰部脊柱管狭窄症の好発年齢と重複します。また前立腺の骨転移は椎体の骨硬化性の変化を来すことが多く、他臓器からの骨転移と様相が異なるため注意が必要となります。上記した、2疾患（脊椎カリエス、転移性脊椎腫瘍）では、椎体部の圧痛を伴う事が多く、通常圧痛がみられない腰部脊柱管狭窄症とは鑑別が可能です。

3. 腰椎疾患に対する低侵襲手術

近年脊椎手術に内視鏡が応用できるようになりました。現在普及しつつある方法は腰椎椎間板ヘルニアにたいする内視鏡手術でMicro Endoscopic Discectomyといわれています。図10に示すようなチューブ上のレトラクターと直径3mmの内視鏡を用い、モ

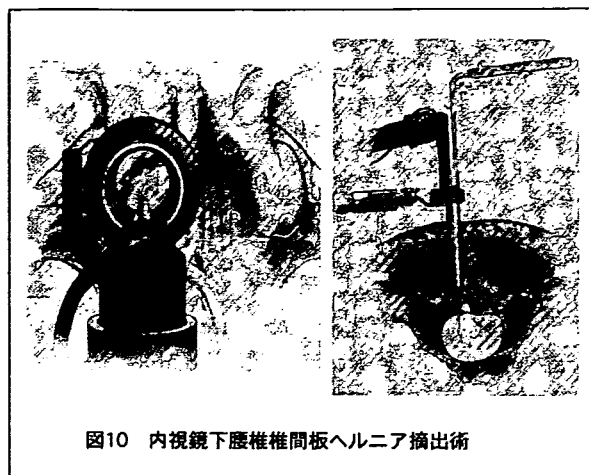


図10 内視鏡下腰椎椎間板ヘルニア摘出術

ニターを見ながら従来法と同様に、後方からのアプローチで椎間板ヘルニアの摘出が可能です。皮切が約20mmと小さいため創部の疼痛が少なく、早期に離床が可能で入院期間も短くて済みます。当科ではそれ以外にも、腰椎すべり症に対する前方からの椎体間固定術や圧迫骨折に対する椎体形成術に内視鏡を応用しています。

結語

腰痛は骨格系に起こる愁訴のうちではもっとも頻繁にみられます。日ごろからの鍛錬が必要で、特に腹筋を鍛えることは腰痛の予防に役立ちます。しかし腰痛が持続する場合や増悪する場合にはただならぬ病態が潜んでいることもあり、近年撮影が容易となったMRIの所見を疑いの目で見る必要があります。