
あなたの健康について

このアンケートはあなたがご自分の健康をどのように考えているかをおうかがいするものです。あなたが毎日をどのように感じ、日常の活動をどのくらい自由にできるかを知るうえで参考になります。お手数をおかけしますが、何卒ご協力のほど宜しくお願い申し上げます。

以下のそれぞれの質問について、一番よくあてはまるものに☑印をつけて下さい。

問1 あなたの健康状態は？（一番よくあてはまるものに☑印をつけて下さい）

最高に良い	とても良い	良い	あまり 良くない	良くない
▼	▼	▼	▼	▼
<input type="checkbox"/> 1	<input type="checkbox"/> 2	<input type="checkbox"/> 3	<input type="checkbox"/> 4	<input type="checkbox"/> 5

問2 1年前と比べて、現在の健康状態はいかがですか。
（一番よくあてはまるものに☑印をつけて下さい）

1年前より、 はるかに良い	1年前よりは、 やや良い	1年前と、 ほぼ同じ	1年前ほど、 良くない	1年前より、 はるかに悪い
▼	▼	▼	▼	▼
<input type="checkbox"/> 1	<input type="checkbox"/> 2	<input type="checkbox"/> 3	<input type="checkbox"/> 4	<input type="checkbox"/> 5

問3 以下の質問は、日常よく行われている活動です。あなたは現在、健康上の理由で、こうした活動をするのがむずかしいと感じますか。むずかしいとすればどのくらいですか。

(ア～コまでのそれぞれの質問について、一番よくあてはまるものに☑印をつけて下さい)

とても むずかしい	少し むずかしい	ぜんぜん むずかしく ない
▼	▼	▼

- ア) 激しい活動、例えば、一生けんめい走る、
重い物を持ち上げる、激しいスポーツをするなど……………₁……………₂……………₃
- イ) 適度の活動、例えば、家や庭のそうじをする、
1～2時間散歩するなど……………₁……………₂……………₃
- ウ) 少し重い物を持ち上げたり、運んだりする
(例えば買い物袋など)……………₁……………₂……………₃
- エ) 階段を数階上までのぼる……………₁……………₂……………₃
- オ) 階段を1階上までのぼる……………₁……………₂……………₃
- カ) 体を前に曲げる、ひざまずく、かがむ……………₁……………₂……………₃
- キ) 1キロメートル以上歩く……………₁……………₂……………₃
- ク) 数百メートルくらい歩く……………₁……………₂……………₃
- ケ) 百メートルくらい歩く……………₁……………₂……………₃
- コ) 自分でお風呂に入ったり、着がえたりする……………₁……………₂……………₃

問4 過去1カ月間に、仕事やふだんの活動（家事など）をするにあたって、身体的な理由で次のような問題がありましたか。（ア～エまでのそれぞれの質問について、一番よくあてはまるものに☑印をつけて下さい）

いつも	ほとんど いつも	ときどき	まれに	ぜんぜん ない
▼	▼	▼	▼	▼

ア) 仕事やふだんの活動をする
時間をへらした…………… ₁ …… ₂ …… ₃ …… ₄ …… ₅

イ) 仕事やふだんの活動が
思ったほど、できなかつた…………… ₁ …… ₂ …… ₃ …… ₄ …… ₅

ウ) 仕事やふだんの活動の内容に
よっては、できないものが
あつた…………… ₁ …… ₂ …… ₃ …… ₄ …… ₅

エ) 仕事やふだんの活動をする
ことがむずかしかつた
(例えばいつもより努力を
必要としたなど) …… ₁ …… ₂ …… ₃ …… ₄ …… ₅

問5 過去1カ月間に、仕事やふだんの活動（家事など）をするにあたって、心理的な理由で（例えば、気分がおちこんだり不安を感じたりしたために）、次のような問題がありましたか。（ア～ウまでのそれぞれの質問について、一番よくあてはまるものに☑印をつけて下さい）

いつも	ほとんど いつも	ときどき	まれに	ぜんぜん ない
▼	▼	▼	▼	▼

ア) 仕事やふだんの活動をする
時間をへらした…………… ₁ …… ₂ …… ₃ …… ₄ …… ₅

イ) 仕事やふだんの活動が
思ったほど、できなかつた…………… ₁ …… ₂ …… ₃ …… ₄ …… ₅

ウ) 仕事やふだんの活動が
思ったほど、集中して
できなかつた…………… ₁ …… ₂ …… ₃ …… ₄ …… ₅

問6 過去1カ月間に、家族、友人、近所の人、その他の仲間とのふだんのつきあいが、身体的あるいは心理的な理由で、どのくらい妨げられましたか。
 (一番よくあてはまるものに☑印をつけて下さい)

ぜんぜん、 妨げられ なかった	わずかに、 妨げられた	少し、 妨げられた	かなり、 妨げられた	非常に、 妨げられた
▼	▼	▼	▼	▼
<input type="checkbox"/> 1	<input type="checkbox"/> 2	<input type="checkbox"/> 3	<input type="checkbox"/> 4	<input type="checkbox"/> 5

問7 過去1カ月間に、体の痛みをどのくらい感じましたか。
 (一番よくあてはまるものに☑印をつけて下さい)

ぜんぜん、 なかった	かすかな 痛み	軽い 痛み	中くらい の痛み	強い 痛み	非常に 激しい痛み
▼	▼	▼	▼	▼	▼
<input type="checkbox"/> 1	<input type="checkbox"/> 2	<input type="checkbox"/> 3	<input type="checkbox"/> 4	<input type="checkbox"/> 5	<input type="checkbox"/> 6

問8 過去1カ月間に、いつもの仕事（家事も含みます）が痛みのために、どのくらい妨げられましたか。 (一番よくあてはまるものに☑印をつけて下さい)

ぜんぜん、 妨げられ なかった	わずかに、 妨げられた	少し、 妨げられた	かなり、 妨げられた	非常に、 妨げられた
▼	▼	▼	▼	▼
<input type="checkbox"/> 1	<input type="checkbox"/> 2	<input type="checkbox"/> 3	<input type="checkbox"/> 4	<input type="checkbox"/> 5

問9 次にあげるのは、過去1カ月間に、あなたがどのように感じたかについての質問です。

(ア～ケまでのそれぞれの質問について、一番よくあてはまるものに☑印をつけて下さい)

いつも	ほとんど いつも	ときどき	まれに	ぜんぜん ない
▼	▼	▼	▼	▼

ア) 元気いっぱいでしたか……………₁……………₂……………₃……………₄……………₅

イ) かなり神経質でしたか……………₁……………₂……………₃……………₄……………₅

ウ) どうにもならないくらい、
気分がおちこんでいましたか……………₁……………₂……………₃……………₄……………₅

エ) おちついていて、
おだやかな気分でしたか……………₁……………₂……………₃……………₄……………₅

オ) 活力（エネルギー）に
あふれていましたか……………₁……………₂……………₃……………₄……………₅

カ) おちこんで、ゆううつな
気分でしたか……………₁……………₂……………₃……………₄……………₅

キ) 疲れはてていましたか……………₁……………₂……………₃……………₄……………₅

ク) 楽しい気分でしたか……………₁……………₂……………₃……………₄……………₅

ケ) 疲れを感じましたか……………₁……………₂……………₃……………₄……………₅

問10 過去1カ月間に、友人や親せきを訪ねるなど、人とのつきあいが、身体的あるいは心理的な理由で、時間的にどのくらい妨げられましたか。

(一番よくあてはまるものに☑印をつけて下さい)

いつも	ほとんど いつも	ときどき	まれに	ぜんぜん ない
▼	▼	▼	▼	▼
<input type="checkbox"/> ₁	<input type="checkbox"/> ₂	<input type="checkbox"/> ₃	<input type="checkbox"/> ₄	<input type="checkbox"/> ₅

問11 次にあげた各項目はどのくらいあなたにあてはまりますか。(ア～エまでのそれぞれの質問について、一番よくあてはまるものに☑印をつけて下さい)

まったく そのとおり	ほぼ あてはまる	何とも 言えない	ほとんど あてはまら ない	ぜんぜん あてはまら ない
▼	▼	▼	▼	▼

- ア) 私は他の人に比べて病気に
なりやすいと思う……………₁……………₂……………₃……………₄……………₅
- イ) 私は、人並みに健康である……………₁……………₂……………₃……………₄……………₅
- ウ) 私の健康は、悪くなるような
気がする……………₁……………₂……………₃……………₄……………₅
- エ) 私の健康状態は非常に良い……………₁……………₂……………₃……………₄……………₅

質問は以上です。

「記入もれ」がないかどうか、もう一度お確かめください。

ご協力ありがとうございました。

Ⅱ. 研究成果の刊行に 関する一覧表

発表者氏名	論文タイトル名	発表誌名	巻号	ページ	出版年
Nakamura H, Terai H, Tsujio T, Hoshino M, Matsumura A, Namikawa T, Suzuki A, Takayama K, Takaoka K	Factors predictive of pseudoarthrosis following osteoporotic vertebral fracture - A prospective multicenter study-	"The Journal of the Japanese Society for Spine Surgery and Related Research "	18(3)	620-23	2007
辻尾唯雄, 中村博亮, 寺井秀富, 松村 昭, 星野雅俊, 高岡邦夫	骨粗鬆症性脊椎椎体骨折による遅発性脊髄麻痺に対する手術療法	脳21	10(2)	54-59	2007
辻尾唯雄, 中村博亮, 星野雅俊, 寺井秀富, 松村 昭, 並川 崇, 鈴木亨暢, 高山和士, 高岡邦夫	早期MRIからみた骨粗鬆症性脊椎椎体骨折の予後不良因子	骨・関節・靭帯	20(1)	45-53	2007
Namikawa T, Terai H, Hoshino M, Kato M, Toyoda H, Yano K, Nakamura H, Takaoka K	Enhancing Effects of a Prostaglandin EP4 Receptor Agonist on Recombinant Human Bone Morphogenetic Protein-2 Mediated Spine Fusion in a Rabbit Model	Spine	32	2294-99	2007
加藤相勲, 中村博亮, 並川 崇, 星野雅俊, 寺井秀富, 高岡邦夫	骨誘導能を有するrhBMP-2含有ペーストマテリアル	Orthopaedic Surgery and Traumatology	50(8)	834-35	2007
加藤相勲, 中村博亮, 小西定彦, 堂園 将, 福島若葉, 松田英樹	頸椎選択的椎弓形成術におけるC2, C7棘突起付着筋群温存の意義	Orthopaedic Surgery and Traumatology	50(9)	977-83	2007
寺井秀富, 高岡邦夫	神経根性疼痛に対するブロック療法	別冊整形外科	51	7-12	2007
Hashimoto Y, Yoshida G, Toyoda H, Takaoka K	Generation of Tendon-to-Bone Interface "Enthesis" with Use of Recombinant BMP-2 in a Rabbit Model	Journal of orthopaedic research	Nov	1415-24	2007
Wakitani S, Nawata M, Kawaguchi A, Okabe T, Takaoka K, Tsuchiya T, Nakaoka R, Masuda H, Miyazaki K	Serum keratan sulfate is a promising marker of early articular cartilage breakdown	Rheumatology2007	46	1652-56	2007
Fujita T, Orimo H, Inoue T, Kaneda K, Sakurai M, Morita R, Yamamoto K, Sugioka Y, Inoue A, Takaoka K, Yamamoto I, Hoshino Y, Kawaguchi H	Clinical effect of bisphosphonate and vitamin D on osteoporosis: reappraisal of a multicenter double-blind clinical trial comparing etidronate and alfacalcidol	J Bone Miner Metab	25	130-37	2007
Taguchi S, Namikawa T, Ieguchi M, Takaoka K	Reconstruction of Bone Defects Using rhBMP-2-coated Devitalized Bone	Clinical orthopaedics and related research	461	162-69	2007
Hoshino M, Egi T, Terai H, Namikawa T, Takaoka K	Regenerative Repair of Long Intercalated Rib Defects Using Porous Cylinders of β -Tricalcium Phosphate: An Experimental Study in a Canine Model	Plast Reconstr. Surg.	Apr	1431-39	2007
Hayashi M, Nimura K, Kashiwagi K, Harada T, Takaoka K, Kato H, Tamai K, Kaneda Y	Comparative roles of Twist-1 and Id1 in transcriptional regulation by BMP signaling	Journal of Cell Science	120	1350-57	2007
Nakagawa K, Imai Y, Ohta Y, Takaoka K	Prostaglandin E2 EP4 agonist(ONO-4819) accelerates BMP-induced osteoblastic differentiation	Bone	41	543-48	2007
Hoshino M, Namikawa T, Kato	Repair of Bone Defects in Revision Hip	Journal of	Aug	1042-51	2007

発表者氏名	論文タイトル名	発表誌名	巻号	ページ	出版年
M,Terai H,Taguchi S,Takaoka K	Arthroplasty by Implantation of a New Bone-Inducing Material Comprised of Recombinant Human BMP-2, Beta-TCP Powder,and a Biodegradable Polymer:An Experimental Study in Dogs	orthopaedic research			
Nakamura T,Imai Y,Matsumoto T,Sato S, Takeuchi K,Igarashi K, HaradaY,Azuma Y,Krust A, Yamamoto Y,NishinaH,Takeda S,TakayanagiH,Daniel Metzger,Kannno J,Takaoka K,John Martin,Pierre Chambon,and Kato S	Estrogen Prevents Bone Loss Via Estrogen Receptor α and Induction of Fas Ligand in Osteoclasts	Cell	130	811-23	2007
Masada T,Iwakiri K,Oda Y, Kaneshiro Y,Iwaki H,Ohashi H,Takaoka K	Increased Hepatic Cytochrome P4503A Activity Decreases the Risk of Developing Steroid-Induced Osteonecrosis in a Rabbit Model	Journal of orthopaedic research	Jan	91-95	2008

Ⅲ. 研究成果の
刊行物・別冊

Factors predictive of pseudoarthrosis following osteoporotic vertebral fracture -A prospective multicenter study-

Hiroaki Nakamura, Hidetomi Terai, Tadao Tsujio, Masatoshi Hoshino, Akira Matsumura, Takashi Namikawa, Akinobu Suzuki, Kazushi Takayama, Kunoio Takaoka

Department of Orthopaedic Surgery, Osaka City General Hospital

Department of Orthopaedic Surgery, Osaka City University Graduate School of Medicine

key words: Osteoporosis, Vertebral Fracture, Prognosis

【Introduction】

In osteoporotic vertebral fracture, severe back pain usually improves with progression of bone union. However, pseudoarthrosis following osteoporotic vertebral fracture has been reported as a cause of prolonged and intractable back pain. In patients with the latter condition, activities of daily living (ADL) are markedly restricted because of severe pain. However, neither the percentage of patients developing pseudoarthrosis nor the prognostic factors associated with pseudoarthrosis on imaging examination have been clearly determined. We therefore performed a prospective multicenter cohort study to elucidate the prognostic factors associated with pseudoarthrosis following osteoporotic vertebral fracture. The purpose of the study was to determine how frequently non-union occurs following osteoporotic vertebral fracture. In addition, we attempted to determine the prognostic factors associated with non-union on imaging modalities such as MRI.

【Methods】

One hundred and forty-five patients with 150 osteoporotic vertebrae fracture from twenty-five institutions who had completed six-month follow-up were enrolled in this study. Twenty-four were men and 121 were women. Age at time of entry ranged from 65 years to 90 years, with a mean of 76.2 years. At time of entry, the patients underwent plain X-ray examination and Magnetic Resonance Imaging (MRI). Bone mineral density in each patient was measured with quantitative ultrasound measurement of the heel bone. At 6-month

follow-up, all patients were examined again with plain X-ray and MRI. Based on X-ray findings, patients were classified into two groups: a bone union group and a non-union group. For purposes of classification, non-union was defined as the presence of an intravertebral cleft on plain X-ray (Fig.1).




Fig. 1 Vertebral body exhibiting intravertebral cleft, defined as non-union following osteoporotic vertebral fracture.

Plain X-ray and MRI findings at time of entry were evaluated in both groups to elucidate prognostic factors associated with non-union after osteoporotic vertebral fracture.

【Results】

A total of 129 cases were classified in the bone union group and 21 in the non-union group, yielding a non-union rate at 6-month follow-up of 14.0%. Age at time of entry was 75.6 years in the bone union group and 75.7 years in the non-union group. Bone mineral density on quantitative ultrasound measurement was 1475 m/S in the former group and 1472.0 m/S in the latter without significant difference between groups. Old fracture was noted in 40.3% of cases in the bone union group and 42.8% in the non-union group (Table 1).

Table 1 Age, bone mineral density, and old fractures in each group

	Bone union	Non-union
Age(years)	75.6±5.0	75.7±46.4
BMD(m/s)	1475.0±24.3	1472.0±22.3
Old Fracture(%)	40.3%	42.8%

The level of distribution of osteoporotic vertebral fracture is shown in Fig. 2.

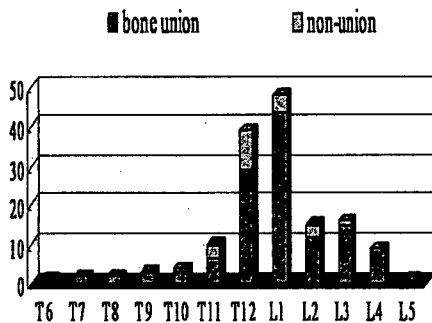


Fig. 2 Distribution of levels of osteoporotic vertebral fracture and those of non-union.

This type of fracture was most common at the level of the thoraco-lumbar junction, especially at L1. All of the cases of non-union were associated with fracture at the thoraco-lumbar level, and the most frequent level of fracture was T12.

Change in intensity of the fracture on T1-weighted images at the time of entry could be classified into two patterns, low intensity-total type and low intensity-local type. Type of intensity change on T1-weighted images was not related to prognosis (Fig. 3).

On the other hand, type of intensity change on T2-weighted images could be classified into five patterns: 1) low intensity-total type, 2) low intensity-local type, 3) high intensity-total type, 4) high intensity-local type, and 5) no change.

intensity-local type, and 5) no change.

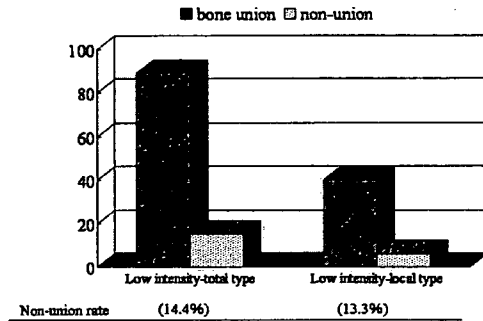


Fig. 3 Relationship between intensity change on T1-weighted MRI and prognosis.

Of these five patterns, high intensity-local type fractures most commonly exhibited non-union (70.0%). Low intensity-total type fractures had the next highest rate of development of non-union (25.5%) (Fig. 4).

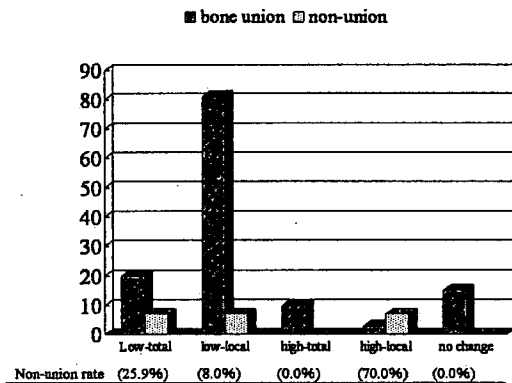


Fig. 4 Relationship between intensity change on T2-weighted MRI and prognosis.

Of fractures with middle column injury, 23.9% exhibited non-union group, while of fractures without middle column injury 9.6% exhibited non-union. This difference was statistically significant (Fig. 5).

non-union following osteoporotic vertebral fracture

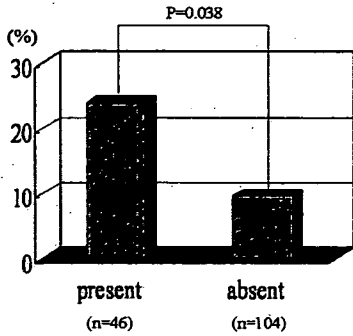


Fig. 5 Percentage presence or absence of middle column injury.

Visual Analogue Scale (VAS) score for pain decreased not to a significant extent (Fig. 6).

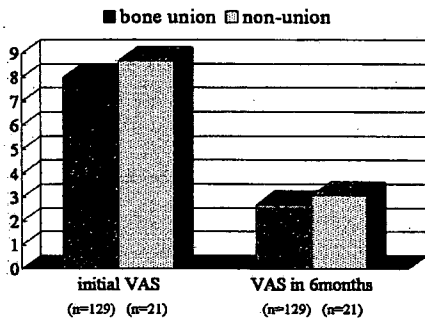


Fig. 6 Change in Visual Analogue Scale score over time in bone union and non-union groups.

【Discussion】

Intravertebral vacuum phenomenon following osteoporotic vertebral fracture has been considered as the results of avascular necrosis or pseudoarthrosis (1) (2). This type of lesion is associated with intravertebral instability and can be the cause of prolonged back pain aggravated by standing or walking, but is improved with bed rest.

Vertebroplasty has been reported as a minimally invasive and effective method for (Table3) (2) (5) (6) (7).

Table 2 Previous reports on rate of

Author	date	Journal	Rate (%)
Taneichi H, et al	2002	Rinshoseikagaku	13.9
Kim DY, et al	2004	J Neurosurg, Spine	10.6
Wu CT, et al	2006	J Clinical Neuroscience	34.8
Fukuda F, et al	2006	Bessatsu Seikeigaku	18.3
<i>Present study</i>	2007		14.0

However, these were all retrospective studies. The 14.0%, a percentage consistent with those previously reported.

Few reports have described local high-intensity change or overall low-intensity change on T2-weighted images were risk factors for non-union.

However, Visual Analogue Scale scores did not differ between the bone-union and non-union groups. Hashidate et al reported that back pain decreased in 66.7% of patients naturally despite the presence of vertebral instability in cases of vertebral pseudoarthrosis. Thus, not all patients with non-union exhibit prolonged and intractable back pain.

The present study revealed factors predictive of pseudoarthrosis following osteoporotic vertebral fracture. However, the number of cases examined was limited. This prospective study thus needs to be continued to elucidate the factors predictive of pseudoarthrosis and which types of pseudoarthrosis are causes of intractable and prolonged back pain following fracture.

【Conclusions】

1. The rate of non-union following osteoporotic vertebral fracture was 14.0% in the present prospective study.

2. Fracture in the thoraco-lumbar area, middle column injury, and local high-intensity change or overall low-intensity change on T2-weighted

images were factors predictive of non-union.

3. At 6-month follow-up, VAS in the non-union group did not differ significantly from that in the bone union group. Thus, not all patients with non-union exhibited severe back pain.

【References】

1. Hasegawa K, Homma T, Uchiyama S, et al. Vertebral pseudoarthrosis in the osteoporotic spine. *Spine* 1998; 23:2201-2206.
2. Kim Dy, Lee SH, Jang JS, et al. Intravertebral vacuum phenomenon in osteoporotic compression fracture: report of 67 cases with quantitative evaluation of intravertebral instability. *J Neurosurg* 2004; 100 (Spine1):24-31.
3. Jang JS, Kim DY, Lee SH. Efficacy of percutaneous vertebroplasty in the treatment of intravertebral pseudoarthrosis associated with noninfected avascular necrosis of the vertebral body. *Spine* 2003;1588-1592.
4. Hoshino M, Nakamura H, Konishi S, et al. Endoscopic vertebroplasty for the treatment of chronic vertebral compression fracture. *J Neurosurg Spine* 2006; 5: 461-467.
5. Taneichi H, Kaneda H, Oguma T, et al. Risk factor analysis for osteoporotic vertebral collapse and pseudoarthrosis. *Rinsyouseikeigeka* 2002; 37: 437-442 (in Japanese).
6. Wu CT, Lee SC, Lee St, et al. Classification of symptomatic osteoporotic compression fractures of the thoracic and lumbar spine. *J Clin Neurosci* 2006; 13: 31-38.
7. Fukuda F, Otsuka H, Matsumoto S, et al. Prognosis of the conservative treatment in osteoporotic vertebral fracture according to the difference at the beginning of the treatment. *Bessatusseikeigeka* 2006; 50: 117-119 (in Japanese).
8. Hashidate H, Kamimura M, Nakagawa H, et al. Pseudoarthrosis of vertebral fracture: radiographic and characteristic clinical fractures and natural history. *J Orthop Sci* 2006;11:28-33.

脳₂₁

Vol.10 No.2 2007 (抜刷)

平成19年4月
金芳堂

関節リウマチおよびその脊髄病変

骨粗鬆症性脊椎椎体骨折による
遅発性脊髄麻痺に対する手術療法つじおただお なかむらひろあき てらいひでとよ まつむら あさら ほしのまさとし たかおかくにお
辻尾唯雄, 中村博亮*, 寺井秀富, 松村 昭, 星野雅俊, 高岡邦夫

| 大阪市立大学大学院医学研究科整形外科学 (〒545-8585 大阪市阿倍野区旭町1丁目4番3号) E-mail t-tsuji@fire.ocn.ne.jp

*大阪市立総合医療センター整形外科

SUMMARY

骨粗鬆症性椎体骨折の治療として一般的に、保存療法が行われ、多くの症例では骨癒合とともに疼痛は軽快することが多い。しかし、一方では高度な椎体圧潰や椎体偽関節を生じ、さらには遅発性に神経症状を発症するものがある。

それらに対する手術術式として、脊柱再建と前方除圧が短椎間固定で行える前方除圧固定が最も理にかなっている。しかし、本症の対象患者は高齢者で多発骨折例も多いためにその適応を狭めている。

我々は、腰背部痛を主症状とし下肢神経症状が軽微なものには椎体形成術のみを行い、下肢神経症状が高度なものには椎体形成術と後方除圧固定術の併用を行っている。一方椎体骨折が高度に圧潰したまま癒合し局所後弯による神経要素の圧排が強い場合には、脊椎後方短縮術を行っている。治療対象となる症例は内科的合併症を有することが多く、骨脆弱性をも有するため手術適応の決定とその方法の選択には慎重でなければならない。

KEY WORDS

骨粗鬆症
脊椎椎体骨折
遅発性脊髄麻痺
椎体形成術
脊椎後方短縮術



はじめに

高齢化社会の到来とともに、骨粗鬆症の有病者数は増加し、日本国内で1,000万人を超えるといわれている¹⁾。骨粗鬆症が臨床的に問題となるのは、骨脆弱性骨折を併発した場合であるが、それらのなかで脊椎椎体骨折は最も頻度の高い骨折である。

現在、骨粗鬆症性椎体骨折の治療として確立された治療指針はなく、一般的に、安静臥床及びその後のコルセット装着による保存療法²⁾が行われ、多くの症例では骨癒合とともに骨変形が残っても疼痛は軽快することが多い。しかし一方では椎体の骨壊死に続発する高度な椎体圧潰や椎体偽関節³⁾を生じることもある。椎体偽関節の発生率は10から14%との報告^{4,5)}もされているが、現在にいたるまでprospectiveなstudyは存在せず、実際の発生率は不明である。X線やMRIの画像所見からいくつかの危険因子⁶⁻⁸⁾が指摘されているが、まだ完全には解明されておらず、さらなる検討が必要である。また、高度な圧潰に伴う椎体後壁の脊柱管内突出により、遅発性に神経症状を発症するものがある。種市らは神経障害の合併により手術が必要であった症例の頻度は3%と報告⁹⁾しているが、これに関しても現在まで信頼度の高い疫学調査はない。



I. 手術方法の変遷と我々の手術選択

神経症状を認める骨粗鬆症性椎体骨折に対して、従来は椎弓切除術が行われていた⁹⁾。しかし前方からの圧迫が残ることと、脊椎の安定性が損なわれることから、有効な改善を得るにはいたらなかった。その後、Luqueなどのinstrumentを用いた広範囲の後方除圧固定¹⁰⁾が行われるようになり、続いて前方からの除圧が確実にできる前方除圧固定術¹¹⁾が行われるようになった。本法は手術侵襲がやや高くなる点が欠点であるが、骨強度が比較的保たれている症例においては、脊柱再建と前方除圧が短椎間固定で行える利点がある。しかし、本症の対象患者において内科的合併症が多いことや、多発骨折例が多いことがその適応を狭めている。

近年、腰背部痛を主訴とする椎体偽関節例に対して、侵襲の少ない治療方法として椎体形成術¹²⁻¹⁶⁾が行われ、次第に普及してきている。これらに対して、我々は、腰背部痛を主症状とし下肢神経症状がFrankel D以上の軽微なものには椎体形成術のみ行い、下肢神

経症状が高度なものには椎体形成術と後方除圧固定術の併用を行っている。一方椎体骨折が高度に圧潰したまま癒合し局所後弯による神経要素の圧排が強い場合には、脊椎後方短縮術が適応になる。本稿ではそれぞれの手術方法とその特徴について述べる。




II. 各手術方法

1. 前方除圧固定術 (図1)

本疾患の病態は前方からの神経圧迫と前方支持機構の破綻にある。前方固定術はこの病態への直接的なアプローチになり、脊柱管内へ突出した椎体後壁の除去と同部の骨移植を行う方法である。金田らは前方instrumentを併用しその良好な成績¹¹⁾を報告している。

【手術方法】

胸腰椎移行部が罹患椎の場合、椎体側方への到達は大動脈、大静脈、肝臓との位置関係から右下側臥位の体位を取り、左側より進入する。通常は胸膜外後腹膜腔進入で椎体側壁に到達する。一方、L2以下の腰椎部へは後腹膜腔経路で到達する。ノミや鋭匙等を用いて圧潰椎体を亜全摘し神経圧迫に対する除圧を行う。



術前 脊髄造影 側面像

術後 X線側面像

術後 X線正面像

図1 74歳、男性。Th12椎体骨折後偽関節例

腰背部痛、下肢筋力MMT4で歩行困難であった。膀胱直腸障害も認めた。前方除圧固定術施行。術後、杖歩行可能となったが膀胱直腸障害残存し自己導尿を行っている。

上下の椎体に前方用のプレート，スクリューを設置し，椎体欠損部に腸骨や腓骨から採取した自家骨あるいは椎体ケージを支柱として挿入する．最後にロッドをスクリューに装着し，移植骨に圧迫力を加えて固定を完了する．

【本法の特徴】

神経要素の圧迫原因となっている椎体後壁を直接的に除圧できること，前方支柱が再建できること，また短椎間で固定が可能であることが本法の長所となる．

一方欠点は手術侵襲が大きいこと，多椎体骨折例では施行できないことなどがあげられる．また，椎体が脆弱であるため前方手術単独では強固な固定が得られず，二期的に後方手術が約半数の症例で必要であった¹⁷⁾との報告もある．


2. 椎体形成術 (図2)

椎体形成術は，1987年に血管腫に対して行ったGalibertら¹⁸⁾の報告にはじまる．その後1997年にJensenら¹⁹⁾が骨粗鬆性椎体骨折に応用して以来，盛んに行われるようになってきた．手術適応は腰背部痛があり，骨折椎体のX線側面前後屈像で椎体内異常可動性を有する椎体偽関節例である．我々は，椎体内にCalcium phosphate cement (以下CPC)を注入しているが，近年では脊柱管内に後壁骨片の陥入を認めても，

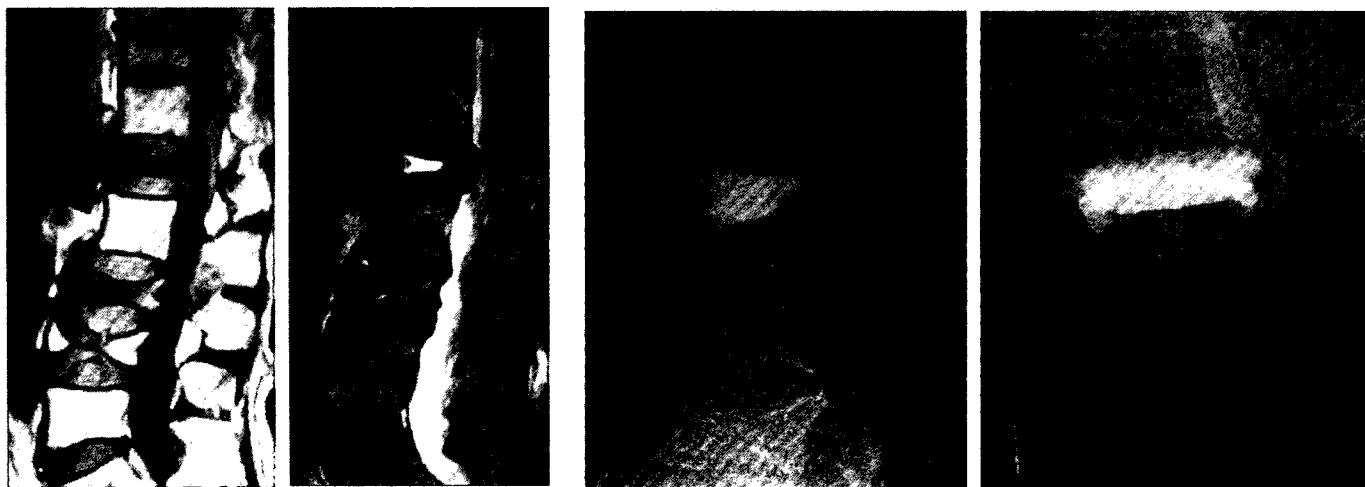
下肢神経症状がFrankel D以上の症例に対しても適応を広げて施行している．

【手術方法】

我々が行っている椎体形成術を紹介する．骨折椎の左右椎弓根上に約2cmの小皮切を加えた後，プローベ，タップを用いて経椎弓根的に椎体内に到達する．ウロマチックバルーンを経椎弓根的に椎体内に挿入し，これを膨らませることで椎体内に空隙を作成する．膝関節鏡を片側椎弓根から挿入し，対側椎弓根から鉗子を挿入して偽関節腔内肉芽組織を可吸的に搔爬する．片側椎弓根より生理食塩水を注入し反対側の孔



術前 脊髓造影 側面前屈位 術前 脊髓造影 側面後屈位



術前 MRI T1強調像 術前 MRI T2強調像 術後 X線側面像 術後 X線正面像

図2 80歳，女性．L1椎体骨折後偽関節例

腰背部痛と膀胱直腸障害を認めた．L1椎体の異常可動性とMRIで椎体内に液体貯留を認めた．L3，4にも椎体骨折を認めた．椎体形成術施行．腰背部痛軽減し，杖歩行が可能となった．膀胱直腸障害も改善し，尿バルーンも抜去可能となった．

からの流出を確認し両側の椎弓根孔が椎体内の偽関節腔を通じて交通していることを確認してから、専用セメントガンを用いて高粘液比CPCの椎体内への注入を行う。

【臨床成績】

本法を施行したのは4例（男性1例，女性3例，平均年齢69.5歳）であった。

骨折椎はTh12，L1が2例ずつであった。神経障害はModified Frankel分類で術前D1の3例がそれぞれD2，D3，Eに，D3の1例もEへと改善を認めた。

腰背部痛のVisual analogue scale（VAS）は術前平均66が術後平均9.3と低下した。

【本法の特徴】

神経組織の直接的な除圧操作を行わないために，神経症状の回復が不確実であることが欠点となる。一方他方法と比較してその侵襲はきわめて少なく，合併症を有する高齢者にも応用可能である。

3. 椎体形成術+除圧固定（図3）

骨折椎体に異常可動性を示し，脊柱管内に後壁骨片を認め高度な神経圧迫を認める例が適応となる。偽関節例においては後屈位でも椎体後壁の脊柱管内への突出が著明で，下肢神経症状も強く，除圧を必要とする

ものが対象となる。

【手術方法】

皮切は後方正中で行い，骨折椎の頭尾側1または2椎弓を展開する。頭尾側の椎体に椎弓根スクリューを挿入した後圧迫部位の除圧を行い，後方から突出した椎体後壁骨片を前方へ叩き込む。椎体偽関節部に関節鏡とバルーンを用いて偽関節腔内肉芽組織の可及的搔爬と充填腔の確保を行い，経椎弓根的にCPCを注入

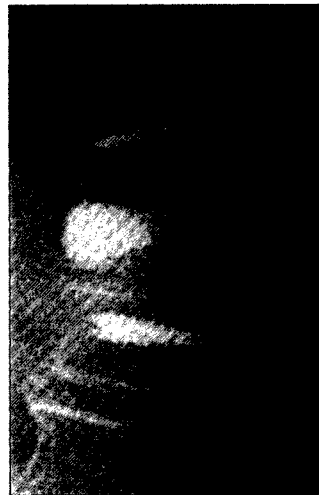
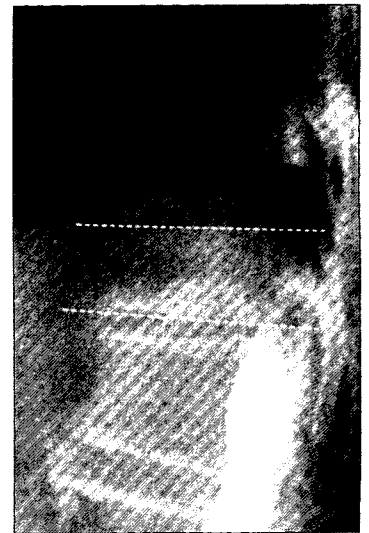
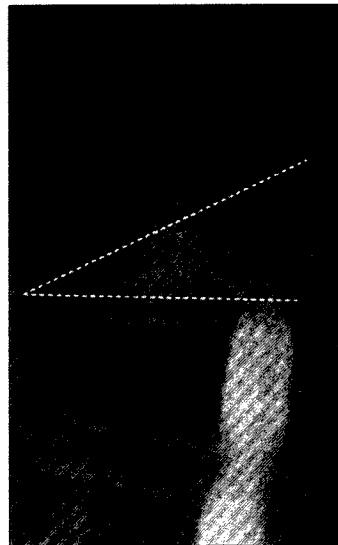


図3 74歳，女性．Th12椎体骨折後偽関節例

腰背部痛も認めるが下肢筋力MMT3で歩行不可能であった。Th12椎体の異常可動性とMRIで椎体内に液体貯留を認めた。Th12の椎体形成術とTh11からL1までの除圧固定を施行。下肢筋力MMT ほぼ5まで回復するが下肢シビレが残存し歩行器歩行を行っている。

し前方椎体再建を行う。椎弓根スクリュー間をロッドで締結し固定を行う。骨脆弱性のため椎弓根スクリューの loosening が危惧される場合、HA ステックをスクリュー孔に挿入充填して、その予防を行う。

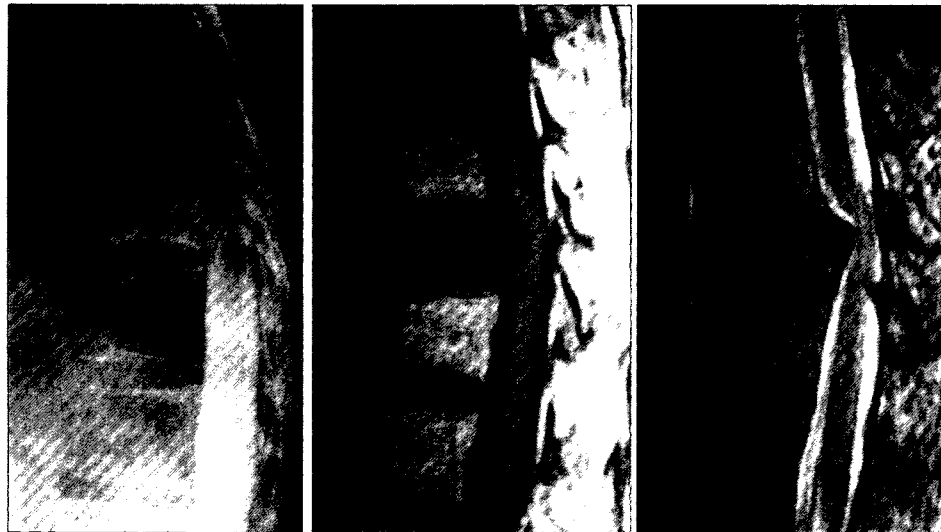【臨床成績】

本法を施行したのは5例（男性1例，女性4例，平均年齢71.2歳）であった。骨折椎はL2が2例のほか、


Th12, L2, L3が1例ずつであった。神経障害は Modified Frankel 分類で術前Cの1例がD1と改善不良であった以外は、Cの1例，D1の2例，D3の1例はEへと改善し杖歩行可能となった。

【本法の特徴】

侵襲の少ない後方からのアプローチで除圧が可能であること、前方支持機構の再建ができることが利点と



術前 脊髓造影 側面中間位 術前 MRI T1 強調像 術前 MRI T2 強調像



術後 X線側面像 術後 X線正面像

図4 73歳，女性．Th11椎体骨折後脊髄麻痺例

下肢筋力MMT4であるが，下肢の痙性が強く歩行不可能であった．Th11椎体に可動性がなく，MRIで椎体内に液体貯留を認めなかった．Th11の脊椎短縮術とTh9からL1までの除圧固定を施行．下肢の痙性が残存するものの歩行器歩行が可能となった。