

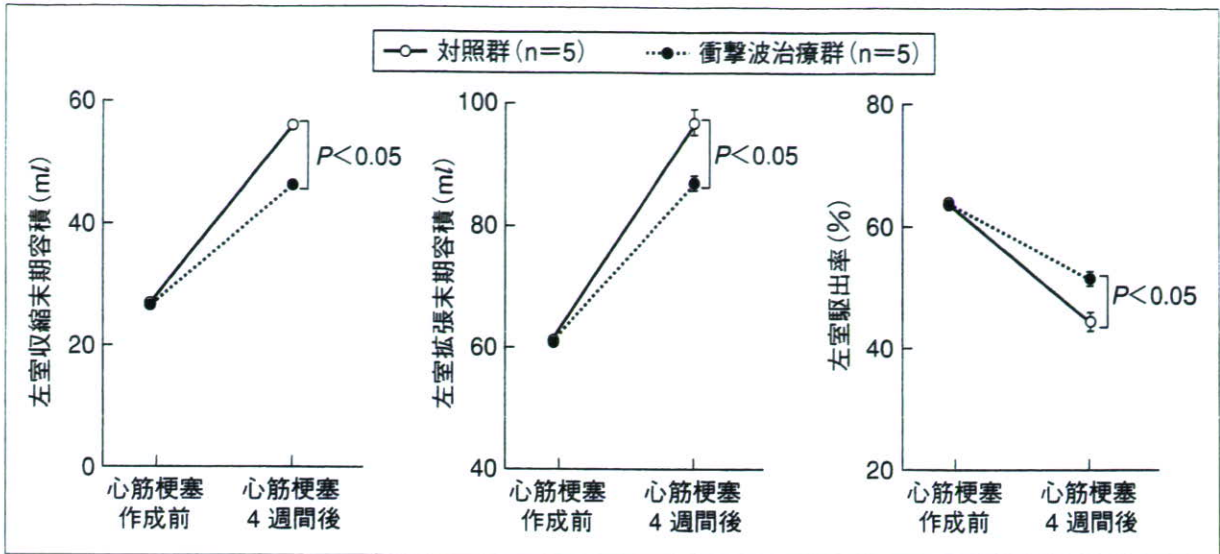図7 体外衝撃波治療による左室リモデリングの抑制(文献<sup>8)</sup>より改変)

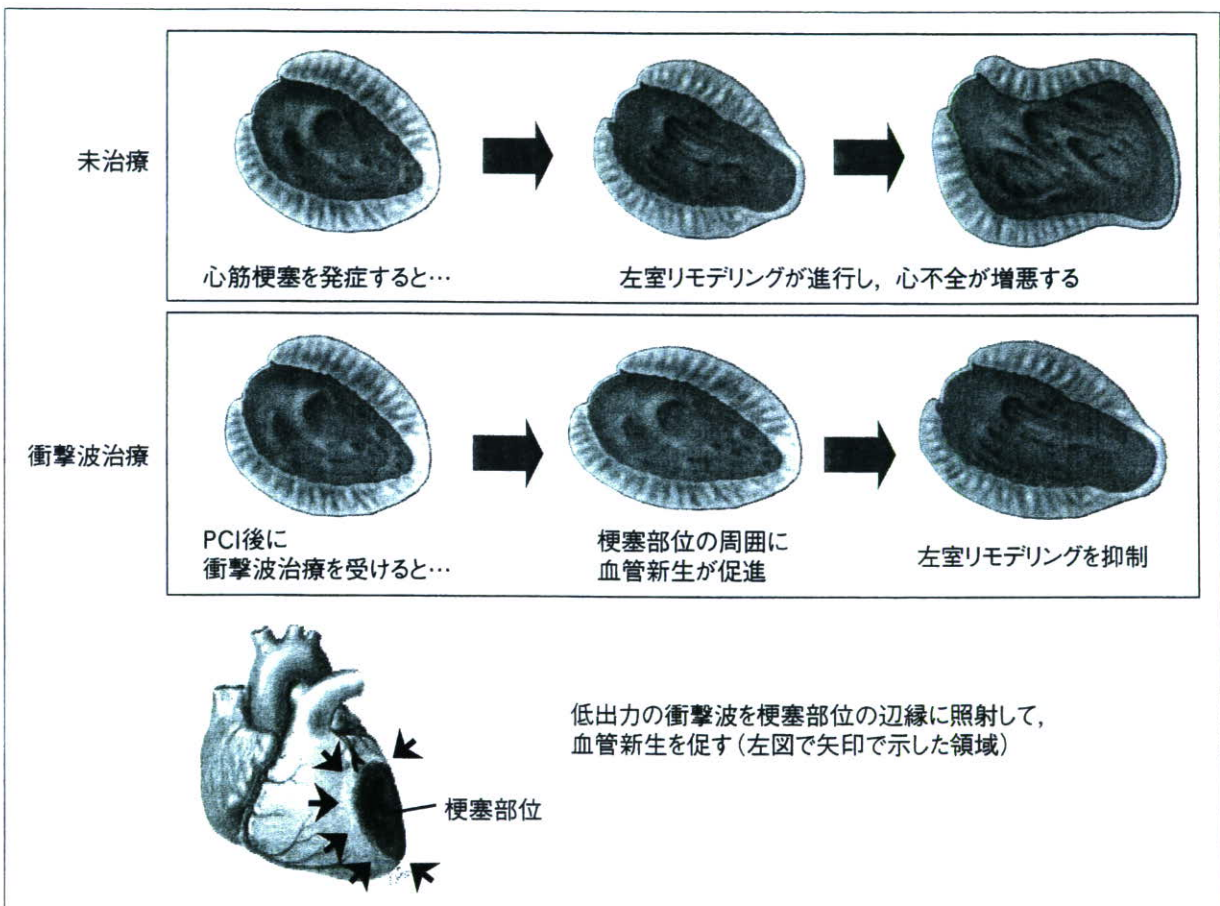


図8 急性心筋梗塞に対する体外衝撃波治療の効果

衝撃波治療を行い、4週間後に評価を行ったところ、体外衝撃波治療により慢性期の左室容積の拡大が抑制され収縮能の低下が軽減された。つまり、左室リモデリングが抑制されることが確認された(図7)<sup>8)</sup>。梗塞巣周囲の毛細血管数が増

加していたことから、急性期の体外衝撃波治療により境界領域での血管新生が促進されることにより梗塞サイズの拡大が抑制されたことが、左室リモデリング抑制のメカニズムの一つと考えられた(図8)。東北大学病院では東北大学医

学部倫理委員会の承認を得て、2007年2月から急性心筋梗塞に対する体外衝撃波治療の臨床試験が進行中である。この試験では、PCIによる再灌流療法が成功した症例に対して、心筋梗塞発症72時間以内に衝撃波治療を開始し、1~2日おきに計3回行う。1年間追跡し、安全性と慢性期の左室リモデリング抑制効果・心不全発症抑制効果を評価する。

### おわりに

われわれが開発している重症虚血性心疾患に対する体外衝撃波治療は、きわめて低侵襲であり、血管新生を促進することにより心筋灌流を改善することが期待される新しい治療法である。今後、その安全性・有効性がさらに確認できれば、外来での治療も可能になると考えられる。さらに、すでにウサギを用いた検討で閉塞性動脈硬化症に対する有効性・安全性は確認しており、閉塞性動脈硬化症や脳梗塞などの動脈硬化性疾患への応用も期待できる。近年、整形外科領域でも肘や肩、足底などの疼痛治療や難治性の骨折の治療にも低出力の衝撃波が試みられており、今後、幅広い疾患への応用が期待されている治療法である<sup>9)10)</sup>。

重症虚血性心疾患に対する体外衝撃波治療法の開発は、厚生労働科学研究費補助金を得て実施している。治療法の詳細については、東北大学病院循環器内科のホームページを参照されたい(<http://www.hosp.tohoku.ac.jp/department/cvi.html>)。

### 文 献

1) Pislaru SV, Simari RD. Gene transfer for ischemic

cardiovascular disease : is this the end of the beginning or the beginning of the end? *Nat Clin Pract Cardiovasc Med* 2005 ; 2 : 138.

- 2) Rosenzweig A. Cardiac cell therapy—mixed results from mixed cells. *N Engl J Med* 2006 ; 355 : 1274.
- 3) Saha M, Ferro A. Cardiac stem cell therapy : present and future. *Br J Clin Pharmacol* 2006 ; 61 : 727.
- 4) Nadal-Ginard B, Fuster V. Myocardial cell therapy at the crossroads. *Nat Clin Pract Cardiovasc Med* 2007 ; 4 Suppl 1 : 1.
- 5) Seeger FH, Zeiher AM, Dimmeler S. Cell-enhancement strategies for the treatment of ischemic heart disease. *Nat Clin Pract Cardiovasc Med* 2007 ; 4 Suppl 1 : S110.
- 6) Nishida T, Shimokawa H, Oi K, et al. Extracorporeal cardiac shock wave therapy markedly ameliorates ischemia-induced myocardial dysfunction in pigs *in vivo*. *Circulation* 2004 ; 110 : 3055.
- 7) Fukumoto Y, Ito A, Uwatoku T, et al. Extracorporeal cardiac shock wave therapy ameliorates myocardial ischemia in patients with severe coronary artery disease. *Coron Artery Dis* 2006 ; 17 : 63.
- 8) Uwatoku T, Ito K, Abe K, et al. Extracorporeal cardiac shock wave therapy ameliorates left ventricular remodeling after acute myocardial infarction in pigs. *Coron Artery Dis*. In press 2007.
- 9) Manganotti P, Amelio E. Long-term effect of shock wave therapy on upper limb hypertonia in patients affected by stroke. *Stroke* 2005 ; 36 : 1967.
- 10) Sems A, Dimeff R, Iannotti JP. Extracorporeal shock wave therapy in the treatment of chronic tendinopathies. *J Am Acad Orthop Surg* 2006 ; 14 : 195.

\* \* \*

## 虚血性心疾患に対する体外衝撃波治療

東北大学大学院医学系研究科循環器病態学分野助教 伊藤健太  
東北大学大学院医学系研究科循環器病態学分野教授 下川宏明

近年わが国では、人口の高齢化や生活習慣の欧米化に伴い、経皮的冠動脈インターベンション (PCI) や冠動脈バイパス手術 (CABG) を施行できないようなびまん性狭窄病変をもつ症例など、従来の治療法では十分な治療効果を得られない重症例が増加してきており、新しい治療法の開発が期待されている。われわれは、培養細胞とブタ慢性虚血モデルを用いた基礎研究により、尿路結石破碎治療に用いられる出力の約10分の1という弱い出力の衝撃波を体外から虚血心筋に当てると、血管内皮増殖因子 (VEGF) やその受容体であるFlt-1の発現が亢進すること、毛細血管数が増加して心筋虚血が改善すること、そして、それに伴い左室壁運動が改善することを確認した<sup>1)</sup>。

これらの結果をもとに、狭心症症例に対して体外衝撃波治療の臨床試験を行っている。対象は、①20歳以上、②最大量の薬物治療に抵抗性で、かつPCIやCABGで完全な血行再建が不可能、③カナダ心臓病学会分類 (CCS) でClass II～IV、④負荷心筋シンチグラムや負荷心エコーで明らかな虚血領域を認める重症狭心症とした。心臓病治療専用開発した衝撃波治療装置を用いて、装置に内蔵した超音波プローブを患者の前胸壁に当てて虚血部位に照準を合わせ、衝撃波を照射する。1カ所につき200発の衝撃波を、虚血領域の広さに応じて20～120カ所照射する。1回の治療時間は約3時間で、1日おきに3回治療を行う。痛みを伴わないため麻酔や鎮静は必要ない。2003年1月から重症狭心症患者9名を対象に実施した第1次臨床試験では、個人差はあるものの全例で胸痛の自覚症状が軽減し、またニトログリセリンの使用量が激減するなどの効果を認め、その効果は1年以上にわたって持続している<sup>2)</sup>。自覚症状のみならず、負荷心筋シンチグラムで評価した心筋灌流も、衝撃波を照射した部位において改善を認めた<sup>2)</sup>。一方、治療に伴う合併症や副作用は全く認めなかった。有効性をさらに客観的に評価するため、2005年11月から衝撃波治療とプラセボ治療を比較する第2次臨床試験が進行中である。さらにブタ急性心筋梗塞モデルにおいて慢性期の左室リモデリング抑制効果も認めたことから<sup>3)</sup>、急性心筋梗塞症例に対する体外衝撃波治療も2007年2月から開始している。

### 参考文献

- 1) Nishida T, Shimokawa H, Oi K, et al: Extracorporeal cardiac shock wave therapy markedly ameliorates ischemia-induced myocardial dysfunction in pigs in vivo. *Circulation* 110: 3055～3061, 2004
- 2) Fukumoto Y, Ito A, Uwatoku T, et al: Extracorporeal cardiac shock wave therapy ameliorates myocardial ischemia in patients with severe coronary artery disease. *Coron Artery Dis* 17: 63～70, 2006
- 3) Uwatoku T, Ito K, Abe K, et al: Extracorporeal cardiac shock wave therapy ameliorates left ventricular remodeling after acute myocardial infarction in pigs. *Coron Artery Dis*, 2007 (in press)

# 心筋梗塞 衝撃波で悪化防止

弱い衝撃波を当てることで心臓の血管を新たに作り、急性心筋梗塞後に起こる心機能の悪化を防ぐという、世界で初めての試みが東北大病院で来月から始まる。衝撃波による痛みはなく、治療効果が出れば、患者の生活の質（ＱＯＬ）を高めることにつながる。同大の倫理委員会承認され、25日、臨床試験を行う同病院循環器内科の下川宏明教授らが明らかにした。

## 臨床試験 来月から 循環器内科 下川教授

心臓の表面には心筋に血液を送る「冠動脈」が張り巡らされている。動脈硬化で冠動脈が詰まり、心筋が死んでしまうのが心筋梗塞だ。急性心筋梗塞の治療では、詰まった冠動脈を溶かす薬で血流を再開させる。しかし、一部の心筋は既に死んでしまっており、その周囲の心

筋も徐々に死んでいくため、心機能の低下につながる大きな課題となっていた。

今回の臨床試験に使われる衝撃波は音波の一種で、結石を体外から破壊する治療に用いられている。下川教授らは衝撃波を血管内皮細胞に当たると、血管を作る機能が促進されることを

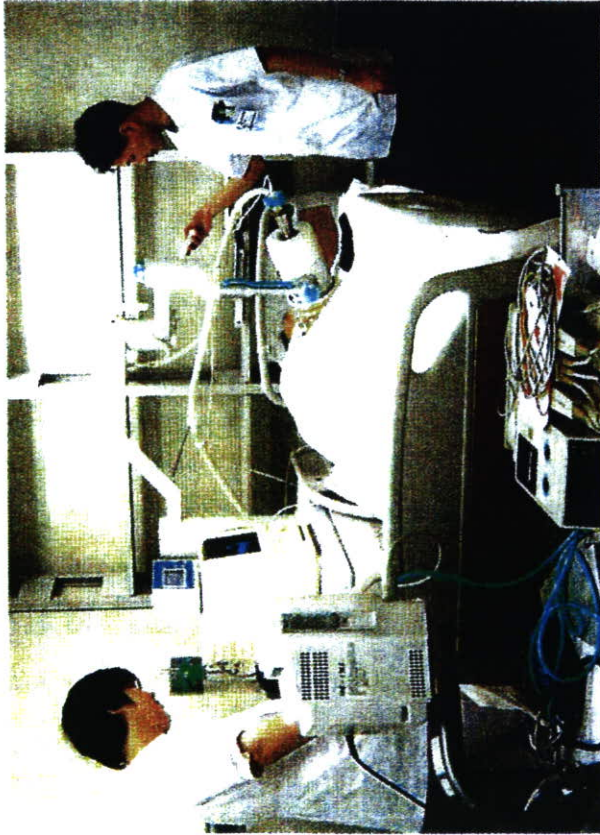発見。これまで、一時的に冠動脈が詰まる狭心症患者の治療に試みたところ、症状が大きく改善する成果を得ている。

臨床試験では今後2年間に30人の患者に衝撃波治療を行う計画。血液が流れず心筋が死んでいる部位の周辺に、1か所当たり200発、計20〜120か所に照射する。心筋梗塞発症後3日以内に開始し、1〜2日おきに計3回行う。痛みはないので麻酔はかけず、約3時間で終了する。安い費用で行うことができ、通常の心筋梗塞治療に追加した形で行う。

うまくいけば、心筋の死滅範囲を最小限に抑えられ、心機能の低下を防ぐことができると考えられる。

研究チームによると、動物実験では、心筋梗塞を起こさせたブタに衝撃波治療を行い、心機能の低下を4割程度防げたという。

下川教授は「心機能の低下を防ぐことで、ＱＯＬを改善し寿命を伸ばすことができる。衝撃波治療は、脳梗塞などの動脈硬化による病気にも活用できる可能性がある」と話している。



急性心筋梗塞患者の臨床研究で使用される衝撃波治療の装置

東北大学院医学系研究科(循環器病態学)の研究グループは二十五日、体外から衝撃波を当てて血管を再生させる臨床試験の対象を、従来の重症狭心症の患者から、急性心筋梗塞(こころもち)の患者に拡大すると発表した。試験は二月に始める予定。


**東北大学院医学系研究科**

# 心筋梗塞治療にも衝撃波

衝撃波は、尿路結石や腎結石を破碎する治療法に使われている。この治療法は専用の衝撃波発生装置を使って、患部の血管に低出力の衝撃波を照射し、血管内皮細胞を刺激。血管を新生する働きのあるタンパク質の増加を促す。

開胸手術や麻酔の必要がなく、照射期間は急性心筋梗塞が発症してから早期の三日間で済む。二年間、経過観察する。

アタや狭心症患者を対象にした試験では、血流の改善効果などが表れているといい、研究グループの下川宏明教授は「心筋梗塞から心不全への進行を防ぎ、患者の負担や医療費を減らす治療法として、実用化を目指したい」と話している。



胸部に装置を当て、心臓の血管に衝撃波を照射する。仙台市青葉区の東北大病院

来月から  
臨床試験  
開胸手術不要に