

厚生労働科学研究費補助金

ヒトゲノム・再生医療等研究事業

体外衝撃波を用いた急性心筋梗塞に対する

非侵襲性治療法の開発に関する研究

平成 18 年度 総括研究報告書

主任研究者 下川 宏明

平成 19 年（2007 年） 3 月

目 次

I. 総括研究報告

体外衝撃波を用いた急性心筋梗塞に対する非侵襲性治療法の開発に 関する研究	-----	1
下川 宏明		

II. 研究成果の刊行に関する一覧表	-----	7
--------------------	-------	---

III. 研究成果の刊行物・別刷	-----	9
------------------	-------	---

厚生労働科学研究費補助金（ヒトゲノム・再生医療等研究事業）
総括研究報告書

体外衝撃波を用いた急性心筋梗塞に対する非侵襲性治療法の開発に関する研究
(H17 - 再生 - 一般 - 006)

主任研究者 下川宏明 東北大学大学院医学系研究科循環器病態学・教授

研究要旨

本研究は、低出力の体外衝撃波を用いて急性心筋梗塞後の心室リモデリング・心不全に対する非侵襲性の新たな治療法を開発するものである。低出力体外衝撃波を用いた血管新生療法は、重症の狭心症患者に対して既に九州大学病院で第1次の臨床試験を実施し、東北大学病院で第2次の臨床試験を実施中であり、その有効性・安全性を確認しつつある。したがって、急性心筋梗塞に対しても十分にその効果が期待できる。

本研究では、平成17・18年度の研究として、ブタを用いた急性心筋梗塞モデルにおいて、心筋梗塞作成3日後および28日後に体外衝撃波治療を行い、その4週間後に心機能等を評価した。その結果、本治療法を心筋梗塞発症3日後から開始すると、慢性期の左室リモデリングや心機能低下が有意に抑制されたのに対し、28日後から開始した場合は、有意の抑制効果が認められなかった。また、副作用は認めなかった。これらの結果から、低出力体外衝撃波治療が急性心筋梗塞に対して、有効かつ安全性の高い治療法となりうる可能性が示唆された。平成18年度には、この結果をまとめた論文が採択された。また、基礎研究の結果をもとに、東北大学倫理委員会の承認を得て、平成19年2月から急性心筋梗塞を対象として低出力体外衝撃波を用いた血管新生療法の臨床試験を開始した。平成19年度には、さらに基礎的検討を継続するとともに、臨床試験を進める。

本治療法の利点は、麻酔や外科的侵襲なしに体外から任意の虚血部位に効率的に血管新生を惹起できること、患者には痛みなどの苦痛を全く与えないこと、副作用がないこと、必要ならば（外来でも）繰り返し実施できること、医療費が大幅に節減できること、などである。

本治療法は、未曾有の高齢化社会を迎えようとしている我が国で増加中の急性心筋梗塞に、非侵襲的で安全かつ効果的な血管新生療法を提供することになり、国民の保健医療の向上や医療費の大幅な削減により国家の保健財政にも大きく貢献することが期待される。

分担研究者氏名・所属施設名および所属施設における職名

伊藤健太 東北大学大学院医学系研究科循環器病態学・助手

A. 研究目的

我が国では、人口の高齢化や生活の欧米化などにより、虚血性心臓病・脳卒中・閉塞性動脈硬化症などの動脈硬化性疾患が増加している。これらの動脈硬化性疾患は、国民の生命予後を悪化させ、日常生活のQOLを著しく低下させ、活力のある社会の実現に大きな障害となっている。これらの動脈硬化性疾患に対しては、これまで、薬物療法・カテーテル療法・バイパス手術などが行われてきたが、最近では、これらの治療法だけでは十分な治療効果が得られない重症の虚血性心臓病や下肢の閉塞性動脈硬化症の症例が増えてきている。これに対して、自家細胞移植や遺伝子導入を用いた血管再生療法が開発され、その一部は試験的に臨床応用され始めているが、これらの先端的血管新生療法は、その安全性が十分には確認されておらず、また侵襲的であり何回も繰り返し実施することは実際上不可能である。

我々は、低出力の衝撃波が血管内皮細胞から各種の血管新生因子の産生を促進するという研究結果に着目し、体外から心臓に衝撃波を照射することにより、動物（ブタ）モデルにおいて高度の心筋虚血を完全に回復させるほどの著明な血管新生を誘導することに成功した (Nishida, Shimokawa, et al. *Circulation*. 110: 3055-3061, 2004.)。副作用も全く認められなかった。この実験結果を基に、倫理委員会での承認を得た上で、平成14年12月から九州大学病院において、重症狭心症患者に対する非侵襲性の体外式心臓血管新生療法の第1次臨床試験を開始し、虚血心筋の血流が改善し自覚症状が著明に改善するなどの良好な結果を得ている (Fukumoto, Shimokawa, et al. *Coron Artery Dis*. 17: 63-70, 2006.)。平成17年11月からは東北大学病院において第2次臨床試験を行って

る。この画期的な体外式血管新生療法は、麻酔や手術操作が一切不要なこと、必要ならば繰り返し実施可能であること、副作用がないこと、医療費が大幅に削減できること、など多くの特徴がある。

本研究では、急性心筋梗塞に対する非侵襲性の体外式血管新生療法の開発を目指す。

B. 研究方法

本研究では、急性心筋梗塞に対する非侵襲性の体外式血管新生療法の臨床応用を目指し、以下の基礎研究・臨床研究を行う。

(1) ブタ急性心筋梗塞モデルにおける検討

1) 心筋梗塞モデルの作成

ブタの左冠動脈回旋枝近位部を摘出し、急性心筋梗塞を作成する。

2) 体外衝撃波治療

急性心筋梗塞作成後、3日目および28日目から、体外衝撃波治療を開始する。治療条件は、低出力体外衝撃波 (0.09 mJ/mm²、レベル3) を、梗塞領域周辺部に200発/spot x 10~20spots 照射する。対照群は、衝撃波照射以外の操作を同様にを行う。

3) 治療効果の評価

各衝撃波治療の4週間後に、冠動脈造影・左室造影・心エコーによる検討を行い、心機能や心室リモデリングを評価する。さらに、血管新生因子 (VEGF, FGF, HGF, 等) の発現を mRNA レベル (RT-PCR)、蛋白レベル (免疫染色・Western blotting) で検討する。

(2) 臨床研究による検討

動物実験の結果を受けて、東北大学医学部倫理委員会の承認を得た後に、臨床研究を開始する。対象は、急性心筋梗塞患者とし、発症後72時間以内に治療を開始する。重症狭心症患者の治療条件と同様に、レベル3 (0.09 mJ/mm²) の低出力衝撃波を20~120

spots、1 spot 当たり 200 発照射する。照射域は、治療機器に内蔵したエコーにより得られる画像により、容易に設定できる。これまでの検討の結果、最も衝撃波の効果を受ける範囲は $2 \times 2 \text{ mm}$ の領域、治療効果が得られる領域は $1 \times 1 \text{ cm}$ であること、また、肋骨を避ければ痛みも全く生じないことも確認している。この衝撃波治療を隔日に計3回行う。治療後、1ヶ月・6ヶ月・12ヶ月目に、心機能を、MRI・心筋シンチ法・心エコー法・心臓カテーテル検査で評価する。

(倫理面への配慮)

動物実験では、動物愛護に十分配慮し、東北大学動物実験審査委員会の審査を受けて、受理された。臨床研究では、東北大学医学部倫理委員会の審査を受けて、既に承認を得ている。

C. 研究結果

1) ブタ急性心筋梗塞モデルにおける検討

急性心筋梗塞作成後3日目から体外衝撃波治療を行った群では、4週間後の左室リモデリングの発生が有意に抑制され、結果的に、心機能の低下が予防された。これに対し、急性心筋梗塞作成後28日目から体外衝撃波治療を行った群では有意な治療効果が認められなかった。現在、急性心筋梗塞作成3時間後に衝撃波治療を開始した場合にさらなる有効性が得られるか、検討を行っている。

2) 臨床研究による検討

平成19年2月から臨床試験を開始した。今後症例数を重ねていく。

D. 考察

急性心筋梗塞発症後3日目から体外衝撃波治療を行うと、慢性期の左室リモデリングや心機能の低下が有意に抑制されることが初めて示された。発症28日目から治療を開始した場合には治療効果が認められなかったことから、早期の治療の有効性が示唆

された。

E. 結論

体外衝撃波治療は急性心筋梗塞後の心室リモデリングに対する有効かつ安全性の高い治療法となる可能性がある。さらに基礎的検討を継続するとともに、臨床試験を進めていく。

F. 健康危険情報

特になし。

G. 研究発表

(1) 国内

口頭発表	22件
原著論文による発表	0件
それ以外(総説等)の発表	6件
そのうち主なもの	

(国内論文発表)

- ①重症虚血性心臓病に対する体外衝撃波を用いた非侵襲性治療. 下川宏明(福岡県臨床外科医学会会誌 29:22-23, 2005.)
- ②体外衝撃波治療による血管新生. 上徳豊和、下川宏明(治療学 39:747-748, 2005.)
- ③先駆的医工学と循環器. 「衝撃波」上徳豊和、下川宏明(循環器科. 58:594-599, 2005.)
- ④心血管病に対する先端医療の開発. 下川宏明(東北医学雑誌 118:129-131, 2007.)
- ⑤体外衝撃波治療. 伊藤健太、下川宏明(循環器科. 2007年4月号 掲載予定.)
- ⑥虚血性心疾患に対する体外衝撃波治療. 伊藤健太、下川宏明(カレントセラピー.

2007年7月号 掲載予定.)

(国内学会発表)

- ① 虚血性心臓病に対する体外衝撃波治療の開発.
上徳豊和、他 (第9回九州・山口心血管研究会、平成17年1月8日、福岡)
- ② 体外衝撃波を用いた重症虚血性心臓病に対する非侵襲性先端医療の開発. 下川宏明 (第20回高度先進医療研究会、平成17年2月22日、東京)
- ③ Extracorporeal cardiac shock wave therapy improves blood flow in a rabbit model of mild hindlimb ischemia. 大井啓司 (第69回日本循環器学会総会、平成17年3月19日、横浜)
- ④ Extracorporeal cardiac shock wave therapy ameliorates severe hindlimb ischemia in rabbits. 大井啓司 (第69回日本循環器学会総会 平成17年3月19日、横浜)
- ⑤ Extracorporeal cardiac shock wave therapy suppresses left ventricular remodeling after myocardial infarction in pigs. 上徳豊和 (第69回日本循環器学会総会 平成17年3月20日、横浜)
- ⑥ 重症虚血性心臓病に対する低出力体外衝撃波を用いた非侵襲性治療の開発. 上徳豊和 (第2回西日本心臓血管研究会、平成17年4月16日、福岡)
- ⑦ ウサギ慢性虚血モデルにおける低出力体外衝撃波を用いた非侵襲性血管新生療法に関する研究. 福永亮大 (第105回日本外科学会定期学術集会、平成17年5月11—13日、名古屋)
- ⑧ 低出力体外衝撃波治療は急性心筋梗塞後の心室リモデリングの形成を抑制する. 上徳豊和 (第5回心血管再生先端治療フォーラム (平成17年7月9日、東京)
- ⑨ Extracorporeal cardiac shock wave therapy suppresses left ventricular remodeling after myocardial infarction in pigs. 上徳豊和 (第9回日本心不全学会学術集会 (平成17年10月20—22日、下関)
- ⑩ 心血管病に対する先端医療の開発. 下川宏明 (第3回 Okinawa Cardiometabolic Research Conference、平成18年2月3日、宜野湾)
- ⑪ 重症狭心症に対する低侵襲性体外衝撃波治療法の臨床試験. 伊藤健太 第1回 Cardiovascular Risk Management Winter Seminar in Sendai、平成18年2月4日、仙台)
- ⑫ 虚血性心疾患の治療: 最近の進歩. 下川宏明 (第178回日本内科学会東北地方会、平成18年2月18日、仙台)
- ⑬ 心血管病に対する先端医療の開発. 下川宏明 (第4回富山循環器病 Update、平成18年4月21日、富山)
- ⑭ 心血管病に対する先端医療の開発. 下川宏明 (第91回東北医学会総会、平成18年5月19日、仙台)
- ⑮ 心血管病に対する先端医療の開発. 下川宏明 (第54回循環力学研究会、平成18年5月20日、東京)
- ⑯ 心血管病に対する先端医療の開発. 下川宏明 (第2回山形最先端医学研究会、平成18年6月8日、山形)
- ⑰ 心血管病に対する先端医療の開発. 下川宏明 (第142回日本循環器学会東北地方会、平成18年6月10日、盛岡)
- ⑱ 重症虚血性心疾患に対する低侵襲体外衝撃波治療法. 伊藤健太 (第17回心不全治療研究会、平成18年6月30日、仙台)

⑱ 循環器領域における先端医療の開発. 下川宏明
(BioJapan 2006、平成18年9月15日、大阪)

⑳ 急性心筋梗塞に対する非侵襲性体外衝撃波治療.
伊藤健太、上徳豊和、下川宏明 (第40回日本生体
医工学会東北支部大会、平成18年11月25日、仙
台)

21 重症狭心症に対する非侵襲性体外衝撃波治療.
伊藤健太 (第1回 宮城心血管カンファレンス、平
成18年12月7日、仙台)

22 新しい発想による心臓病治療法の開発. 下川宏明
(東北大学イノベーションフェア2007、2007年2
月1日、東京)

(2) 海外

口頭発表	4件
原著論文による発表	3件
それ以外 (レビュー等) の発表	0件

そのうち主なもの

(海外論文発表)

① Extracorporeal cardiac shock wave therapy ameliorates myocardial ischemia in patients with severe coronary artery disease. Fukumoto Y, et al. (Coronary Art Dis. 17:63-70,2006.)

② Extracorporeal cardiac shock wave therapy ameliorates left ventricular remodeling after acute myocardial infarction in pigs. Uwatoku et al. (Coronary Art Dis. 2007, in press).

③ Extracorporeal cardiac shockwave therapy as a new therapeutic option for ischemic cardiomyopathy. Nishida T, Shimokawa H. In Extracellular shockwave therapy Gerdsmeyer L, Weil LS (Ed.), 2006 Data Trace Publishing Company, Towson.

(海外学会発表)

① CSWT ameliorates myocardial dysfunction in pigs and results of the animal trial for acute myocardial infarction. Shimokawa H. (CSWT Consensus Meeting 2005, January 28-29, 2005, Zurich, Switzerland)

② CSWT results of the Japanese clinical study. Shimokawa H. (CSWT Consensus Meeting 2005, January 28-29, 2005, Zurich, Switzerland)

③ Extracorporeal cardiac shock wave therapy ameliorates myocardial ischemia in patients with severe coronary artery disease. Shimokawa H. (European Society of Cardiology Congress, September 3-7, 2005, Stockholm, Sweden)

④ Extracorporeal cardiac shock wave therapy ameliorates myocardial ischemia in animals and humans. Shimokawa H. (The 4th Joint Meeting of the Acoustical Society of America and the Acoustical Society of Japan, November 29, 2006, Hawaii)

(3) 新聞・テレビ報道

新聞報道	18件
テレビ報道	3件

そのうち主なもの

(新聞報道)

① 「狭心症 手術・麻酔せず —東北大 衝撃波使い、血流改善」 日本経済新聞 2005年10月31日

② 「心臓病に衝撃波治療 —東北大が臨床試験へ」 読売新聞 2005年11月5日

③ 「衝撃波で狭心症治療 —今月から臨床試験」 朝日新聞 2005年11月5日

④ 「心臓病治療で体外から衝撃波 —臨床試験に着手」 河北新報 2005年11月5日

- ⑤「衝撃波で血管形成 ―東北大病院が臨床試験へ」
デーリー東北 2005年11月5日
- ⑥「衝撃波で血管形成 ―心臓病患者に臨床試験」
山形新聞 2005年11月5日
- ⑦「心筋梗塞、狭心症患者の心臓に 衝撃波で新血管形成 ―東北大病院、臨床試験へ」 秋田魁新聞 2005年11月5日
- ⑧「体外から衝撃波 心臓に血管形成 ―東北大臨床試験へ」 東奥日報 2005年11月5日
- ⑨「衝撃波で新しい血管形成 ―東北大病院で月内、臨床試験」 福島民友 2005年11月5日
- ⑩「衝撃波当て血管形成 ―心臓病患者の負担減」 高知新聞 2005年11月5日
- ⑪「衝撃波で新たに血管形成 ―東北大病院で臨床試験へ」 千葉日報 2005年11月5日
- ⑫「衝撃波で新たな血管 ―臨床試験開始へ」 福井新聞 2005年11月5日
- ⑬「衝撃波当て血管形成 ―東北大病院 今月から試験」 北海道新聞 2005年11月5日
- ⑭「狭心症の衝撃波治療 ―胸に照射 血管作り促す」 読賣新聞 2007年1月19日
- ⑮「心筋梗塞 衝撃波で悪化防止 ―臨床試験来月から」 読賣新聞 2007年1月26日
- ⑯「急性心筋梗塞に衝撃波 ―東北大、新治療で臨床試験へ」 福島民友 2007年1月26日
- ⑰「心筋梗塞治療にも衝撃波 ―開胸手術不要に」 河北新報 2007年1月26日
- ⑱「東北大が来月から臨床試験 ―急性心筋梗塞に衝撃波」 山形新聞 2007年1月26日
- (テレビ報道)
- ①「重症虚血性心臓病に対する非侵襲性体外衝撃波治療の臨床試験」 記者会見を報道
NHK、仙台放送、宮城テレビ放送、東北放送
2005年11月4日
- ②「狭心症の新治療法 東北大が開発」NHK 仙台
ニュース番組「てれまさむね TODAY」で報道
2005年11月13日
- ③「急性心筋梗塞に対する非侵襲性体外衝撃波治療の臨床試験」記者会見を報道
NHK、仙台放送、宮城テレビ放送
2007年1月25日
- H. 知的所有権の出願・取得状況(予定を含む)
なし

研究成果の刊行に関する一覧表

書籍

著者氏名	論文タイトル名	編集者名	書籍名	出版社名	出版地	出版年	ページ
Nishida T, Shimokawa H.	Extracorporeal cardiac shockwave therapy as a new therapeutic option for ischemic cardiomyopathy.	Gerdesmeyer L Weil LS	Extracellular Shockwave therapy	Data Trace Publishing Company	Towson, MD, USA	2006	p.111-118

雑誌

発表者氏名	論文タイトル名	発表誌名	巻号	ページ	出版年
Fukumoto Y, Shimokawa H, et al.	Extracorporeal cardiac shock wave therapy ameliorates myocardial ischemia in patients with severe coronary artery disease.	Coronary Artery Disease	17	63-70	2006
Uwatoku T, Shimokawa H, et al.	Extracorporeal cardiac shock wave therapy ameliorates left ventricular remodeling after acute myocardial infarction in pigs.	Coronary Artery Disease		in press	2007
下川宏明	重症虚血性心臓病に対する体外衝撃波を用いた非侵襲性治療.	福岡県臨床外科医学会 会誌	29	22-23	2005
上徳豊和、 下川宏明	体外衝撃波治療による血管新生.	治療学	39	747-748	2005
上徳豊和、 下川宏明	先駆的医工学と循環器「衝撃波」.	循環器科.	58	594-599	2005
下川宏明	心血管病に対する先端医療の開発.	東北医学雑誌	118	129-131	2007
伊藤健太、 下川宏明	体外衝撃波治療.	循環器科.	61	印刷中	2007

伊藤健太、 下川宏明	虚血性心疾患に対する体外衝撃波治療.	カレントセラピー.	25	印刷中	2007
---------------	--------------------	-----------	----	-----	------



Extracorporeal cardiac shock wave therapy improves left ventricular remodeling after acute myocardial infarction in pigs

Toyokazu Uwatoku^a, Kenta Ito^b, Kohtaro Abe^a, Keiji Oi^a, Takatoshi Hizume^a, Kenji Sunagawa^a and Hiroaki Shimokawa^{a,b}

Objective We have recently demonstrated that low-energy extracorporeal shock wave therapy improves chronic myocardial ischemia in pigs and humans. In this study, we examined whether our shock wave therapy is also effective to improve left ventricular remodeling after acute myocardial infarction in pigs.

Methods Acute myocardial infarction was created by surgically excising the proximal segment of the left circumflex coronary artery ($n=20$). In the early treatment protocol, the shock wave therapy was started 3 days after acute myocardial infarction, whereas in the late treatment protocol, the therapy was started 4 weeks after acute myocardial infarction ($n=5$ each). The remaining animals were treated in the same manner, but without the shock wave treatment in each protocol ($n=5$ each).

Results In the early treatment protocol, left ventricular ejection fraction was higher (42 ± 1 vs. $32 \pm 1\%$, $P < 0.001$) and left ventricular end-diastolic volume was smaller (95 ± 1 vs. 99 ± 2 ml, $P < 0.05$) in the shock wave group compared with the control group. Furthermore, wall thickening fraction (32 ± 1 vs. $28 \pm 1\%$, $P < 0.01$), regional myocardial blood flow (1.7 ± 0.2 vs. 1.0 ± 0.1 ml/min/g, $P < 0.01$), and number of capillaries in the border zone (1348 ± 15 vs. 938 ± 34 mm², $P < 0.0001$) were all

significantly improved in the shock wave group compared with the control group. By contrast, in the late treatment group, no such beneficial effects of the shock wave therapy were noted.

Conclusion These results suggest that our extracorporeal cardiac shock wave therapy also is an effective and noninvasive therapy to improve left ventricular remodeling after acute myocardial infarction when started in the early phase of the disorder. *Coron Artery Dis* 00:000-000 © 2007 Lippincott Williams & Wilkins.

Coronary Artery Disease 2007, 00:000-000

Keywords: acute myocardial infarction, angiogenesis, remodeling, shock wave therapy

^aDepartment of Cardiovascular Medicine, Kyushu University Graduate School of Medical Sciences, Fukuoka and ^bDepartment of Cardiovascular Medicine, Tohoku University Graduate School of Medicine, Sendai, Japan

Correspondence to Dr Hiroaki Shimokawa, MD, PhD, Professor and Chairman, Department of Cardiovascular Medicine, Tohoku University Graduate School of Medicine, 1-1 Seiryomachi, Aoba-ku, Sendai 980-8574 Japan
Tel: +81 22 717 7151; fax: +81 22 717 7156;
e-mail: shimo@cardio.med.tohoku.ac.jp

Received 29 August 2006 Revised 23 December 2006
Accepted 3 January 2007

Introduction

Ischemic heart disease is the leading cause of death in western countries and the number of patients with end-stage coronary artery disease without an indication of percutaneous coronary intervention or coronary artery bypass grafting is increasing. The prognosis of such patients still remains poor because medication is the only therapy to treat the disorder. Acute myocardial infarction (AMI) is associated with a loss of cardiomyocytes and subsequent development of left ventricular (LV) remodeling, both of which lead to heart failure, sudden cardiac death, and poor prognosis [1]. If sufficient angiogenesis can be induced in the border zone of infarcted myocardium, the progression of LV remodeling could be suppressed with resultant improved prognosis. Although gene therapy and cell-based therapy for end-stage coronary artery disease are under development [2-4],

these therapies are invasive in nature and their safety has not been established yet.

We have recently demonstrated that low-energy extracorporeal shock wave (SW) therapy effectively induces angiogenesis and improves myocardial perfusion and cardiac function in a porcine model of chronic myocardial ischemia [5] and in patients with end-stage coronary artery disease [6] without any major adverse effects. It, however, remains to be examined whether our SW therapy also is effective to improve LV remodeling after AMI. In this study, we thus examined in a porcine model of AMI whether our SW therapy improves LV remodeling by inducing angiogenesis in the border zone of infarcted myocardium, and if so, whether there is an appropriate timing for the therapy after AMI.

Methods

All procedures were approved by the Institutional Animal Care and Use Committee and were conducted in conformity with the institutional guidelines.

Porcine model of myocardial infarction

A total of 20 domestic male pigs (20–25 kg in body weight) were used in this study. They were anesthetized with ketamine (15 mg/kg, intramuscular) and were maintained under general anesthesia with an inhalation of 1.5% isoflurane for coronary ligation, SW treatment, and euthanization [5]. After the chest was opened, the pericardium and the left atrial appendage were suspended. Then, the proximal segment (approximately 15 mm in length) of the left circumflex coronary artery (LCx) was ligated and was stripped to create AMI. In our preliminary study, we confirmed that this stripping method was more effective to prevent the development of intracoronary collaterals at the chronic stage (4 weeks after AMI) as compared with a simple ligation of the coronary artery.

Coronary angiography and left ventriculography

After systemic heparinization (10 000 U/body), we performed coronary angiography (CAG) and left ventriculography (LVG) in a left oblique view with the use of a cineangiography system (Toshiba Medical, Tokyo, Japan) [5]. The LV volume and ejection fraction were calculated by use of Simpson's method.

Echocardiography

We performed transthoracic echocardiographic studies (Sonos 5500, Agilent Technology, Tokyo, Japan) [5]. The LV volume and ejection fraction were calculated by use of Teichholz's method. We calculated wall thickening fraction (WTF) by using the following formula: $WTF = 100 \times (\text{end-systolic wall thickness} - \text{end-diastolic wall thickness}) / \text{end-diastolic wall thickness}$. We measured WTF in infarcted area, the border zone, and the remote normal area when pigs were sedated.

Regional myocardial blood flow

We evaluated the regional myocardial blood flow (RMBF) with colored microspheres (Dye-Trak, Triton Technology, Nottinghamshire, UK) [5,7]. We injected microspheres (diameter 15 μm ; 6 000 000 spheres per animal) through the left atrium and aspirated a reference arterial blood sample from the descending aorta at a constant rate of 20 ml/min for 60 s using a withdrawal pump. We extracted microspheres from the LV samples ($\sim 5 \times 10 \times 10 \text{ mm}$) and blood samples by potassium hydroxide digestion, extracted the dyes from the spheres with dimethylformamide (200 μl), and determined their concentrations by spectrophotometry. We calculated the myocardial blood flow (ml/min/g) of the LV wall in infarcted area, the border zone, and the remote normal area.

Cardiac enzymes

To estimate the size of infarcted regions, we measured serum concentrations of creatinine kinase (CK) and its cardiac isoform, CK-MB, by using chemiluminescence immunoassay before and 12 and 24 h after creating AMI.

Extracorporeal cardiac shock wave therapy

On the basis of our previous study [5], we applied a low energy of SW (0.09 mJ/mm², approximately 10% of the energy for the lithotripsy treatment, 200 shots/spot for 27 spots) to the border zone around the infarcted myocardium with the guidance of an echocardiogram equipped within the specially designed SW generator (Storz Medical AG, Kreuzlingen, Switzerland). We observed LV wall motion by echocardiography both before and after creating AMI, and the edge of the risk area where the LV wall motion was severely depressed after creating AMI was defined as the border zone ($\sim 5 \text{ mm}$ in width in the outer zone of the risk area). We were able to accurately focus SW in any part of the heart under the guidance of echocardiography with a focus of $\sim 2 \text{ mm}$ [5,6]. We applied SW in R-wave-triggered manner to avoid ventricular arrhythmias [5,6]. The extracorporeal cardiac SW therapy in action in a pig or a patient was shown in our previous reports [5,6].

Protocols

We performed the following two study protocols.

Protocol 1: early treatment protocol

The SW therapy was started 3 days after AMI and performed three times a week at days 3, 6, and 9, whereas the control group received the same procedures three times a week but without the SW treatment ($n = 5$ each). In all animals, CAG, and LVG, echocardiographic studies, and measurement of RMBF were performed before (baseline) and at 4 weeks after AMI.

Protocol 2: late treatment protocol

The SW therapy was started 4 weeks after AMI and performed three times a week at days 28, 31, and 34, whereas the control group received the same procedures 3 times a week but without the SW treatment ($n = 5$ each). In all animals, CAG, LVG, and echocardiographic studies were performed before (baseline) and at 4 and 8 weeks after AMI.

Factor VIII staining

Tissue specimens were obtained from the border zone and the remote area of each animal at the end of the study. We treated paraffin-embedded sections with a rabbit anti-factor VIII antibody (N1505, Dako, Copenhagen, Denmark) [5]. We counted the number of factor VIII-positive cells in 10 fields of the border zone in each heart at 400 \times magnification.

Statistical analysis

Results are expressed as mean \pm SEM. We determined the statistical significance by analysis of variance for multiple comparisons. A value of $P < 0.05$ was considered to be statistically significant.

Results

Size of myocardial infarction

The size of myocardial infarction as evaluated by serum concentrations of CK and CK-MB was comparable between the control and the SW groups at 12 h after (CK, 2572 ± 199 vs. 2461 ± 199 ng/ml and CK-MB, 219 ± 24 vs. 197 ± 17 ng/ml) and 24 h after AMI (CK, 1219 ± 83 vs. 1161 ± 77 ng/ml, and CK-MB 116 ± 8 vs. 102 ± 13 ng/ml). The SW therapy was started 3 days after AMI in the early treatment protocol and 28 days after AMI in the late treatment protocol.

Effect of the shock wave therapy on left ventricular remodeling after acute myocardial infarction

In the early treatment protocol, 4 weeks after AMI, CAG showed that the proximal segment of LCx was lacking whereas the distal segment of LCx was perfused through collateral flow. Figures 1 and 2 represent the results of LVG and echocardiography, respectively. In the control group, LVG and echocardiography showed increased end-systolic and end-diastolic LV volume and decreased LV ejection fraction compared with baseline values before AMI (Figs 1 and 2). By contrast, in the SW group, LV

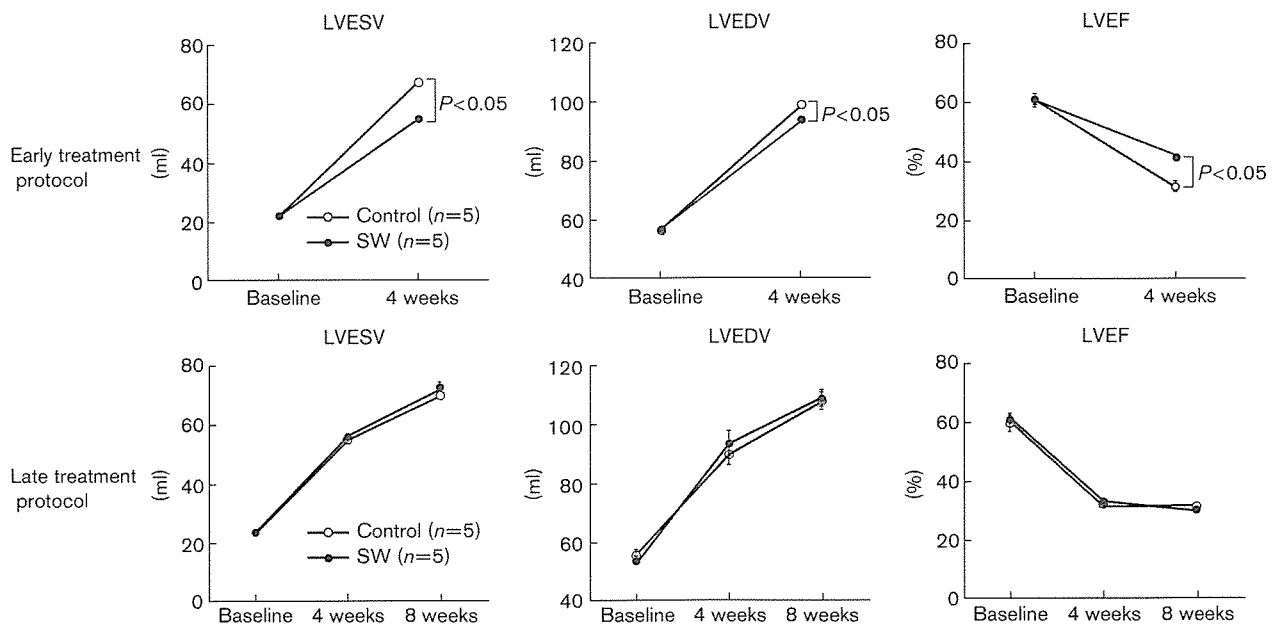
volume and LV ejection fraction were significantly improved compared with the control group, when evaluated either by LVG (end-systolic LV volume, 55 ± 1 vs. 67 ± 1 ml, $P < 0.0001$; end-diastolic LV volume, 95 ± 1 vs. 99 ± 1 ml, $P < 0.05$; LV ejection fraction 42 ± 1 vs. $32 \pm 1\%$, $P < 0.001$) (Fig. 1) or by echocardiography (end-systolic LV volume, 46 ± 1 vs. 56 ± 1 ml, $P < 0.001$; end-diastolic LV volume, 87 ± 1 vs. 97 ± 2 ml, $P < 0.01$; LV ejection fraction 52 ± 1 vs. $45 \pm 1\%$, $P < 0.005$) (Fig. 2).

By contrast, in the late treatment protocol, when the SW was started 4 weeks after AMI, no such improvement was noted at 4 weeks after the SW therapy for LV volume or the depressed cardiac performance, when evaluated either by LVG (end-systolic LV volume, 73 ± 2 vs. 70 ± 1 ml, $P = 0.21$; end-diastolic LV volume, 109 ± 3 vs. 108 ± 3 ml, $P = 0.84$; LV ejection fraction 31 ± 1 vs. $32 \pm 1\%$, $P = 0.42$) (Fig. 1) or by echocardiography (end-systolic LV volume, 73 ± 3 vs. 67 ± 2 ml, $P = 0.18$; end-diastolic LV volume, 105 ± 4 vs. 108 ± 4 ml, $P = 0.62$; LV ejection fraction 45 ± 1 vs. $47 \pm 2\%$, $P = 0.42$) (Fig. 2).

Effects of the shock wave therapy on myocardial function and blood flow (early treatment protocol)

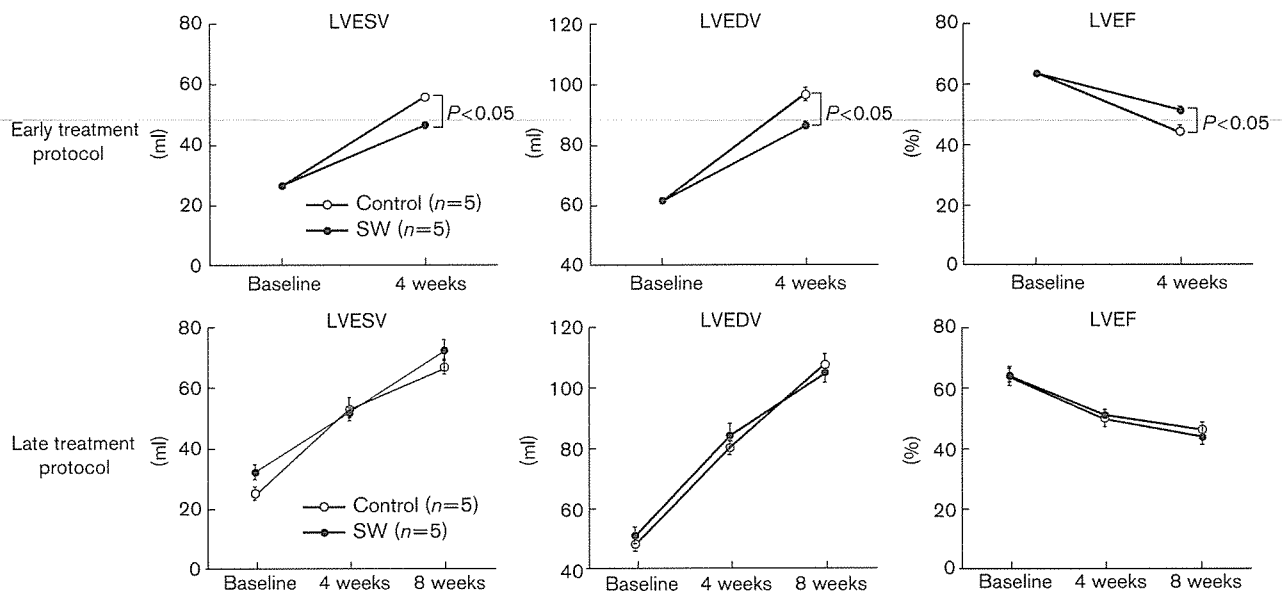
As a significant improvement was noted in the early treatment protocol for LV volumes and functions, we further measured WTF of the infarcted region, the border zone, and remote area by epicardial echocardiography in

Fig. 1



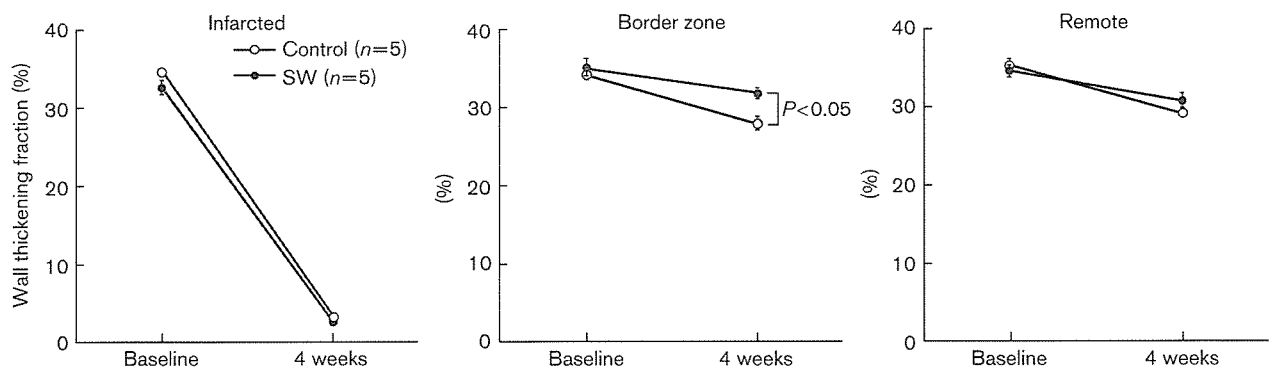
Results of left ventriculography for the inhibitory effects of the cardiac shock wave (SW) therapy on the development of left ventricular (LV) remodeling after AMI. The inhibitory effects of the SW therapy were noted in the early treatment protocol (upper panel) but not in the late treatment protocol (lower panel). Results are expressed as mean \pm SEM ($n = 5$ each). AMI, acute myocardial infarction; Control, control group without the SW therapy; LVEDV, LV end-diastolic volume; LVEF, LV ejection fraction; LVESV, LV end-systolic volume; . SW, SW group.

Fig. 2



Results of echocardiography for the inhibitory effects of the cardiac shock wave (SW) therapy on the development of left ventricular (LV) remodeling after AMI. The inhibitory effects of the SW therapy were noted in the early treatment protocol (upper panel) but not in the late treatment protocol (lower panel). Results are expressed as mean \pm SEM ($n=5$ each). AMI, acute myocardial infarction; LVEDV, LV end-diastolic volume; LVEF, LV ejection fraction; LVESV, LV end-systolic volume.

Fig. 3

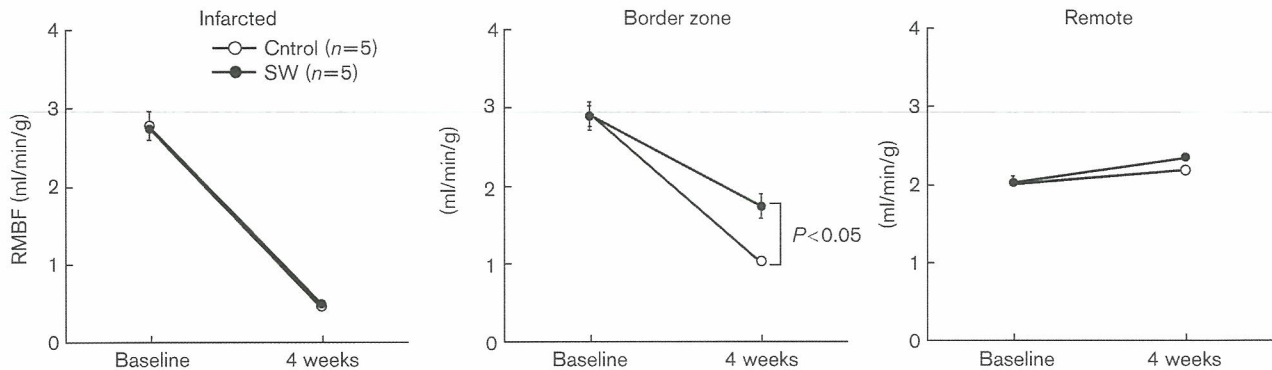


Wall thickening fraction (WTF) in the early treatment protocol. Extracorporeal cardiac shock wave (SW) therapy improved regional myocardial function in the border zone. Results are expressed as mean \pm SEM ($n=5$ each). Border zone, myocardium in the border zone; infarcted, infarcted myocardium; remote, myocardium in the remote, normal area.

this protocol. Four weeks after AMI, we observed a significant reduction in WTF in the border zone in the control group, which was maintained in the SW group (28 ± 1 vs. $32 \pm 1\%$; $P < 0.01$) (Fig. 3). The WTF in infarcted area and remote area was comparable between the two groups. Four weeks after AMI, RMBF in the

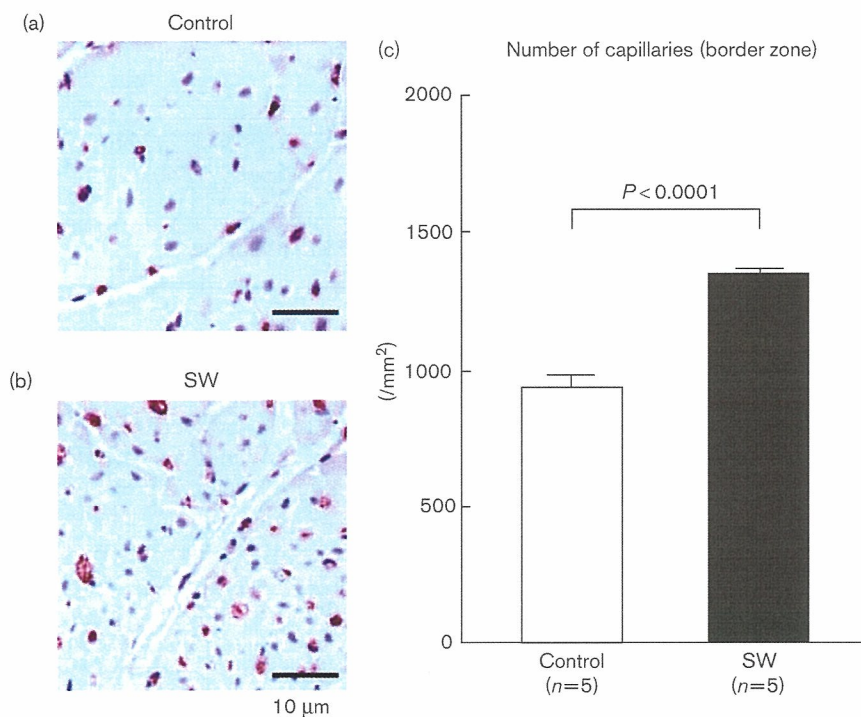
border zone was decreased in the control group, which was significantly improved in the SW group (control group vs. SW group; 1.0 ± 0.1 vs. 1.7 ± 0.2 ml/min/g; $P < 0.01$) (Fig. 4). The RMBF in infarcted and remote area was comparable between the two groups.

Fig. 4



Regional myocardial blood flow (RMBF) in the early treatment protocol. Results are expressed as mean \pm SEM ($n=5$ each). Border zone, myocardium in the border zone; infarcted, infarcted myocardium; remote, myocardium in the remote, normal area. Extracorporeal cardiac shock wave (SW) therapy improved RMBF in the border zone.

Fig. 5



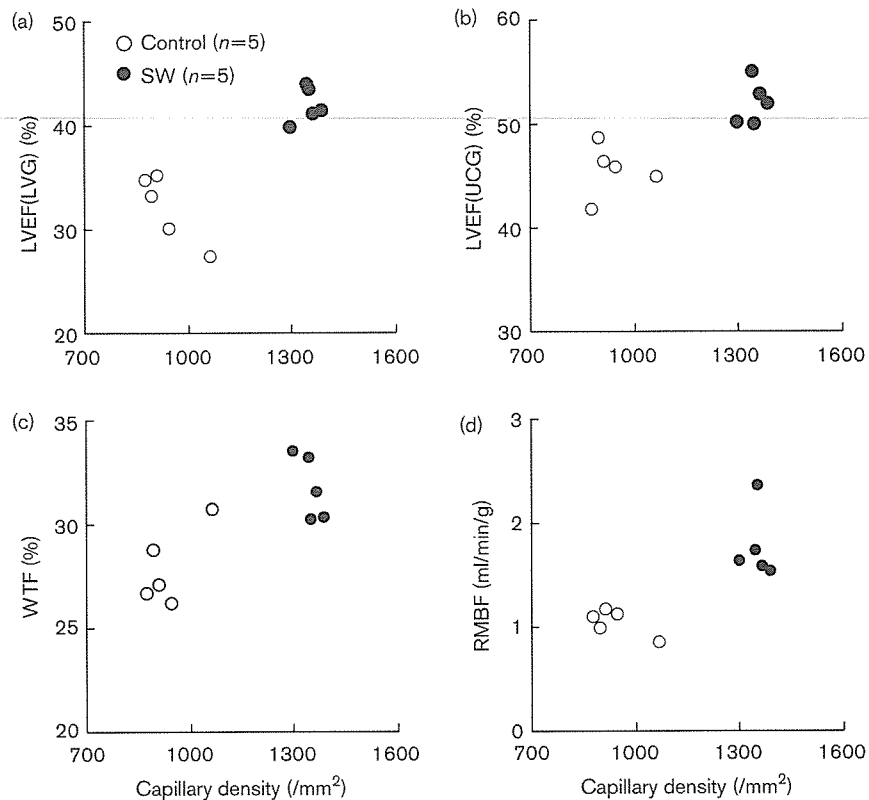
Capillary density in the early treatment protocol. Representative factor VIII staining of the border zone myocardium in the control group (a) and in the shock wave (SW) group (b), and quantitative analysis of the number of capillaries in the border zone (c). Extracorporeal cardiac SW therapy significantly increased the density of factor VIII-positive capillaries in the border zone. Scale bar, 10 μ m. Results are expressed as mean \pm SEM ($n=5$ each).

Effects of the shock wave therapy on capillary density (early treatment protocol)

In early treatment protocol, factor VIII staining showed that the number of factor VIII-positive capillaries in the border zone was higher in the SW group than in the

control group at 4 weeks after AMI (1348 ± 15 vs. $938 \pm 34/\text{mm}^2$, $P < 0.0001$), whereas the capillary density in infarcted and remote area was comparable between the two groups (Fig. 5). The relationships between the

Fig. 6



Relationship between capillary density in the border zone and left ventricular ejection fraction (LVEF) evaluated by left ventriculography (LVG) (a) and echocardiography (b), wall thickening fraction (WTF), and regional myocardial blood flow (RMBF) (d).

capillary density in the border zone and LVEF, WTF, or RMBF are shown in Fig. 6.

Discussion

The novel finding of this study is that our extracorporeal cardiac SW therapy improves LV remodeling after AMI in pigs when the therapy was started in the early phase, but not in the chronic phase, of the disorder. No procedural complications or adverse effects with the SW therapy were noted in this study, which was consistent with our previous studies for chronic myocardial ischemia in pigs and humans [5,6].

Optimal timing of the shock wave therapy in acute myocardial infarction

In this study, the SW therapy improved LV remodeling after AMI when the therapy was started at 3 days, but not at 4 weeks after AMI. These results suggest that there is a therapeutic window for the SW-induced angiogenesis after AMI. In response to acute ischemia, the expression of multiple angiogenic factors and endothelial progenitor cells (EPCs) mobilization are enhanced [8,9]. For example, the number of circulating EPCs increases after

the onset of AMI, peaks on day 7, and then gradually decreases [10]. As the mobilized progenitor cells are reported to be involved in the healing process after AMI [2–4,8,11], SW-induced angiogenesis is expected to be more effective when the SW therapy is started in earlier phase. As shown in the late treatment protocol in this study, once LV remodeling is established after AMI, our SW therapy may not be so effective to improve LV remodeling. It remains to be examined whether the beneficial effects of our SW therapy are more pronounced when the therapy is started earlier than 3 days after AMI. Further studies are needed to determine the best optimal timing of our SW therapy in AMI.

Mechanisms for the inhibitory effects of the shock wave therapy on left ventricular remodeling

It is highly possible that multiple mechanisms are involved in the inhibitory effects of our SW therapy on LV remodeling after AMI. Enhanced expression of multiple angiogenic factors, such as vascular endothelial growth factor (VEGF) and stromal-derived factor 1 (SDF-1), is crucial for the recruitment and incorporation of EPCs [12–17]. VEGF is known to induce angiogenesis by

activating mobilization and homing of EPCs from the bone marrow to ischemic tissue [12–15]. We have previously demonstrated that our SW therapy upregulates the expression of both VEGF and its receptor Flt-1, with a resultant increase in the capillary density and RMBF in ischemic myocardium [5]. In this study, we confirmed that the SW therapy also increased capillary density and RMBF in the border zone of the infarcted myocardium and that the improved myocardial perfusion was associated with an improvement in LV function. These results suggest that SW-induced angiogenesis effectively contributes to salvaging myocardium in the border zone and therefore improves LV remodeling characterized by LV enlargement and dysfunction.

The VEGF/Flt-1 system is essential in initiating vasculogenesis and angiogenesis [12–15]; however, other endogenous angiogenic systems, such as endothelial nitric oxide synthase (eNOS)/cGMP system and angiotensin/tie-2 system, may also be involved in the beneficial effects of our SW therapy. Indeed, it has been reported that SW upregulates the expression of eNOS in vascular endothelial cells *in vitro* [18] and that eNOS gene delivery attenuates LV remodeling after AMI in rats *in vivo* [19]. Therefore, it is conceivable that SW-induced enhancement of endothelial nitric oxide production also plays an important role in suppressing the development of LV remodeling and functional deterioration after AMI. Recently, it was reported that SDF-1 is essential for the retention of proangiogenic stem cells in peripheral organs, although the upregulation of VEGF is sufficient to mobilize stem or progenitor cells from the bone marrow to the systemic circulation [16,17]. Therefore, it is possible that our SW therapy enhances the incorporation of circulating EPCs by repeatedly pronouncing the expression of SDF-1 in the border zone of the infarcted heart. This notion has been supported by the recent study by Aicher *et al.* [20] with SW therapy in conjunction with cell therapy. Further studies are needed to elucidate the molecular mechanisms involved in the beneficial effects of SW in suppressing LV remodeling after AMI.

Limitations of the study

Several limitations should be mentioned for this study. First, although we were able to demonstrate that our SW therapy enhances angiogenesis in the border zone, the effects of the SW therapy on vascular smooth muscle cells, cardiomyocytes, or extracellular matrix remain to be examined in future studies. Second, the inhibitory effects of our SW therapy on LV remodeling after AMI need to be compared with those of drugs that are proven for the effects (e.g. ACE inhibitors). In the clinical setting with AMI, the use of ACE inhibitors, β -blockers, aspirin, and statins is recommended [21], and some of them are also reported to enhance the recruitment of EPCs [22,23]. Additional experiments are needed to examine whether

our SW therapy is more effective in suppressing LV remodeling after AMI when combined with those drugs.

In summary, we were able to demonstrate that our low-energy extracorporeal cardiac SW therapy effectively induces angiogenesis, resulting in the increase in RMBF and suppression of the development of LV remodeling after AMI without any adverse effects. Thus, our extracorporeal cardiac SW therapy may be an effective, safe, and noninvasive therapeutic strategy for AMI in humans.

Acknowledgments

We thank Dr Ernest H. Marlinghaus, Storz Medical AG, Switzerland, for valuable comments on our study. This study was supported in part by grants-in-aid from the Japanese Ministry of Education, Culture, Sports, Science, and Technology, Tokyo, Japan, and the Japanese Ministry of Health, Labor, and Welfare, Tokyo, Japan.

References

- Jessup M, Brozena S. Heart failure. *N Engl J Med* 2003; **348**:2007–2018.
- Dimmeler S, Zeiher AM, Schneider MD. Unchain my heart: the scientific foundations of cardiac repair. *J Clin Invest* 2005; **115**:572–583.
- Forrester JS, Price MJ, Makkar RR. Stem cell repair of infarcted myocardium: an overview for clinicians. *Circulation* 2003; **108**:1139–1145.
- Mathur A, Martin JF. Stem cells and repair of the heart. *Lancet* 2004; **364**:183–192.
- Nishida T, Shimokawa H, Oi K, Tawaki H, Uwatoku T, Abe K, *et al.* Extracorporeal cardiac shock wave therapy markedly ameliorates ischemia-induced myocardial dysfunction in pigs *in vivo*. *Circulation* 2004; **110**:3055–3061.
- Fukamoto Y, Ito A, Uwatoku T, Matoba T, Kishi T, Tanaka H, *et al.* Extracorporeal cardiac shock wave therapy ameliorates myocardial ischemia in patients with severe coronary artery disease. *Coron Artery Dis* 2006; **17**:63–70.
- Prinzen FW, Bassingthwaite JB. Blood flow distributions by microsphere deposition methods. *Cardiovasc Res* 2000; **45**:13–21.
- Vanderveide S, Van Luyn MJ, Tio RA, Harmsen MC. Signaling factors in stem cell-mediated repair of infarcted myocardium. *J Mol Cell Cardiol* 2005; **39**:363–376.
- Massa M, Rosti V, Ferrario M, Campanelli R, Ramajoli I, Rosso R, *et al.* Increased circulating hematopoietic and endothelial progenitor cells in the early phase of acute myocardial infarction. *Blood* 2005; **105**:199–206.
- Shintani S, Murohara T, Ikeda H, Ueno T, Honma T, Katoh A, *et al.* Mobilization of endothelial progenitor cells in patients with acute myocardial infarction. *Circulation* 2001; **103**:2776–2779.
- Minatoguchi S, Takemura G, Chen XH, Wang N, Uno Y, Koda M, *et al.* Acceleration of the healing process and myocardial regeneration may be important as a mechanism of improvement of cardiac function and remodeling by postinfarction granulocyte colony-stimulating factor treatment. *Circulation* 2004; **109**:2572–2580.
- Asahara T, Murohara T, Sullivan A, Silver M, Van der Zee R, Li T, *et al.* Isolation of putative progenitor endothelial cells for angiogenesis. *Science* 1997; **275**:964–967.
- Rafii S, Lyden D. Therapeutic stem and progenitor cell transplantation for organ vascularization and regeneration. *Nat Med* 2003; **9**:702–712.
- Millauer B, Witzmann-Voos S, Schnurch H, Martinez R, Moller NP, Risau W, *et al.* High affinity VEGF binding and developmental expression suggest Flk-1 as a major regulator of vasculogenesis and angiogenesis. *Cell* 1993; **72**:835–846.
- Grunewald M, Avraham I, Dor Y, Bachar-Lustig E, Itin A, Yung S, *et al.* VEGF-induced adult neovascularization: recruitment, retention, and role of accessory cells. *Cell* 2006; **124**:175–189.
- Ceradini DJ, Kulkarni AR, Callaghan MJ, Tepper OM, Bastidas N, Kleinman ME, *et al.* Progenitor cell trafficking is regulated by hypoxic gradients through HIF-1 induction of SDF-1. *Nat Med* 2004; **10**:858–864.

- 17 Askari AT, Unzek S, Popovic ZB, Goldman CK, Forudi F, Kiedrowski M, *et al*. Effect of stromal-cell-derived factor 1 on stem-cell homing and tissue regeneration in ischaemic cardiomyopathy. *Lancet* 2003; **362**:697–703.
- 18 Gutersohn A, Gaspari G. Shock waves upregulate vascular endothelial growth factor m-RNA in human umbilical vascular endothelial cells. *Circulation* 2000; **102 (Suppl I)**:1–18.
- 19 Smith RS Jr, Agata J, Xia CF, Chao L, Chao J. Human endothelial nitric oxide synthase gene delivery protects against cardiac remodeling and reduces oxidative stress after myocardial infarction. *Life Sci* 2005; **76**:2457–2471.
- 20 Aicher A, Heeschen C, Sasaki K, Urbich C, Zeiher AM, Dimmeler S. Low-energy shock wave for enhancing recruitment of endothelial progenitor cells: a new modality to increase efficacy of cell therapy in chronic hind limb ischemia. *Circulation* 2006; **114**: 2823–2830.
- 21 Antman EM, Anbe DT, Armstrong PW, Bates ER, Green LA, Hand M, *et al*. American College of Cardiology; American Heart Association Task Force on Practice Guidelines; Canadian Cardiovascular Society. ACC/AHA guidelines for the management of patients with ST-elevation myocardial infarction: a report of the American College of Cardiology/American Heart Association Task Force on Practice Guidelines (Committee to Revise the 1999 Guidelines for the Management of Patients with Acute Myocardial Infarction). *Circulation* 2004; **110**:e82–e292.
- 22 Bahlmann FH, De Groot K, Mueller O, Hertel B, Haller H, Fliser D. Stimulation of endothelial progenitor cells: a new putative therapeutic effect of angiotensin II receptor antagonists. *Hypertension* 2005; **45**:526–529.
- 23 Dimmeler S, Aicher A, Vasa M, Mildner-Rihm C, Adler K, Tiemann M, *et al*. HMG-CoA reductase inhibitors (statins) increase endothelial progenitor cells via the PI 3-kinase/Akt pathway. *J Clin Invest* 2001; **108**:391–397.

雑誌名	循環器科	掲載欄	トピックス・1
題名	体外衝撃波治療		
氏名	伊藤 健太、下川 宏明		
Key Words:	shock wave therapy, angiogenesis, ischemic heart disease, angina pectoris, myocardial infarction		
英文題名	Extracorporeal Cardiac Shock Wave Therapy		
英文氏名	Kenta Ito, MD, PhD, Hiroaki Shimokawa, MD, PhD		
所属	東北大学大学院 循環器病態学分野		
所在地	980-8574 仙台市青葉区星陵町1-1 Tel; 022-717-7153, Fax; 022-717-7156		
英文所属	Department of Cardiovascular Medicine Tohoku University Graduate School of Medicine		

はじめに

虚血性心疾患に対する治療は、生活習慣の改善をベースに、①薬物療法、②カテーテルを用いた冠動脈インターベンション (PCI)、③冠動脈バイパス手術 (CABG) の3本柱から成る。近年我が国では、人口の高齢化や生活習慣の欧米化・糖尿病患者の増加に伴い、PCIやCABGを施行できないようなびまん性狭窄病変を持つ症例など、従来の治療法では十分な治療効果を得られない重症の虚血性心疾患症例が増加してきている。このような症例では、胸痛のため生活の質 (QOL) が低下するのみならず、慢性心筋虚血による心機能低下のため、重症の心不全へと進行し予後も不良である。そのため、新たな治療法の開発が望まれている。

近年、閉塞性動脈硬化症や虚血性心疾患に対して、遺伝子治療や未分化細胞移植治療が試みられ、日本を含めた世界各国で臨床試験が行われている。これらの治療では、未分化細胞の採取や遺伝子・細胞の送達のために全身麻酔下での骨髄穿刺や開胸操作といった大きな侵襲を伴う。そのため患者への身体的負担は大きく、また繰り返し行うことは困難である。また、有効性・安全性が認められたとしても、費用が高額になる。一方、最近では、遺伝子治療や細胞移植治療について、動物実験の結果から期待されたほどの有効性が、臨床試験において認められていないことも指摘されている¹⁻⁵⁾。そのため、低侵襲で有効性の期待できる治療法の開発が期待されている。

我々は、虚血性心疾患患者を対象に、低出力の衝撃波を用いた血管新生療法を開発し、現在、重症狭心症患者に対する臨床試験と急性心筋梗塞患者に対する臨床試験を行っている。

低出力の衝撃波による血管新生作用

衝撃波とは音速を超えて伝わる圧力波で、同じような音響的特性を持つ媒体内を伝播していくことから、体外で発生させた衝撃波を皮膚表面から脂肪・筋肉などの体組織を通して伝播させ、体内深部の一点に収束させることができる。衝撃波を用いた治療法としては、尿路結石などの結石破碎治療が確立している。我々は基礎実験により、ヒト臍帯静脈内皮細胞（HUVEC）に衝撃波を照射すると、結石破碎に用いる出力の約10%という弱い出力（0.09 mJ/mm²）をピークに、主要な血管新生因子である血管内皮増殖因子（VEGF）およびその受容体である Flt-1 の発現が増加することを確認した（図1）⁶⁾。そこで、ブタ慢性心筋虚血モデルを作成して体外衝撃波治療の効果を検討した。慢性虚血心筋に1ヵ所あたり200発の衝撃波を9ヵ所照射し、4週間後に評価を行った。その結果、体外衝撃波治療により、虚血心筋における VEGF の発現が遺伝子レベル・蛋白レベルのいずれでも亢進していた。さらに、毛細血管数の増加（図2）と冠血流の有意な増加、それに伴う左室壁運動の改善を認めた⁶⁾。衝撃波治療中および治療後のホルター心電図では重篤な不整脈を認めず、突然死も認めなかった。組織学的検討においても、出血などの組織損傷は認められなかった。以上の結果から、低出力の衝撃波を用いた体外衝撃波治療は、安全で有効な血管新生療法であることが確認された。

重症狭心症に対する体外衝撃波治療

上記の基礎的検討に基づき、我々は、重症狭心症に対して体外衝撃波治療の臨床試験を行っている。対象は、1) 20歳以上、2) 最大量の薬物治療に抵抗性で、かつ PCI や CABG で完全な血行再建が不可能、3) カナダ心臓病学課分類（CCS）で Class II～IV、4) 負荷心筋シンチや負荷心エコーで明らかな虚血領域を認める重症狭心症とした。実際の治療には、スイスのメーカーと共同開発した心臓病治療専用の衝撃波治療装置を用いる（図3）。装置に内蔵した超音波プローブを、患者の前胸壁に当てて心臓を観察しながら、虚血部位に照準を合わせ、衝撃波を照射する。1ヵ所につき200発の衝撃波を、虚血領域の広さに応じて20～120ヵ所照射する（図4）。1回の治療時間は約3時間で、1日おきに3回治療を行う。痛みや苦痛を伴わないため、麻酔や鎮静薬の投与は必要ない。ただし、衝撃波は空気があると破裂する性質があるため、慎重に肺を避ける必要がある。2003年1月から重症狭心症患者9名を対象に九州大学で実施した第1次臨床試験では、個人差はあるものの全例で胸痛の自覚症状が軽減し、またニトログリセリンの使用量が激減するなどの効果を認め、その効果は1年以上にわたって持続している（図5）⁷⁾。自覚症状のみならず、負荷心筋シンチグラムで評価した心筋灌流も、低出力の衝撃波を照射した部位において改善を認めた⁷⁾。図6に挙げた例では、1回目の治療で左室前壁中隔に対して体外衝撃波治療を行ったところ、治療部位においてのみ心筋灌流が改善した。さらに2回目の治療で左室側壁に対して体外衝撃波治療を行ったところ、今度は側壁領域の心筋灌流が改善した。この結果から、