

それを防ぐ方策は？ また、代わりの治療法は？

女性にワクチンを接種する場合は必ず妊娠の有無を問診し、妊婦や妊娠の可能性のある女性には接種しない。風疹ワクチンは接種後2週間すると咽頭からウイルスが検出されなくなり、2か月後では咽頭ぬぐい液やリンパ球から風疹遺伝子も検出限界以下となる。したがって、安全のために接種後2か月間は避妊する必要があることを説明・指導する。風疹ワクチンは本来は本人の風疹の予防と先天性風疹症候群を防止する手段として極めて有用である。したがって、妊娠を希望する女性で風疹の自然感染歴やワクチン接種歴が不明な場合は、風疹抗体の有無を検査し上記の注意点に留意しながらワクチンを接種する。


風疹ワクチンを万一妊婦に接種した場合も、それを理由に人工中絶する必要はないといわれている。他の先天性奇形との判別に備えるためには出生児の臍帯血中の風疹 IgM 抗体の有無を測定する。

麻疹の場合、抗体を持たない妊婦が麻疹患者と接触した場合はガンマグロブリンによる受動免疫を行う。BCG は小児では結核の重症化や髄膜炎の発症率の低下などの効果があるが、成人で結核発症予防のエビデンスはないため使用しない。特に抗結核薬には妊婦にも投与できるものが多いので BCG の投与意義はない。

麻疹および風疹ワクチンで接種を受けたものから周囲の感受性者にワクチンウイルスが感染することはないとされており、妊婦のいる家庭の小児にワクチンを接種しても問題ないとされている。

河野 茂・平湯洋一

呼吸器感染症

難聴を有する高齢者の抗生物質治療		
難聴を有する高齢者にアミノ配糖体系抗生物質を投与してはならない		
 相対禁忌	重要度 1 2 3	関連領域 循環 腸管 肝臓 腎臓 神経 血液 内分泌 代謝 膠・ア

- 基本薬剤データ** (主なアミノ配糖体系抗菌薬)
- **硫酸ストレプトマイシン**
 種類：アミノ配糖体系抗菌薬
 商品名：硫酸ストレプトマイシン(明治製菓)
 適応：肺結核およびその他の結核症
 副作用：聴器毒性、腎障害、神経筋ブロックなど
 類似薬：硫酸カナマイシン
 - **硫酸ゲンタマイシン**
 種類：アミノ配糖体系抗菌薬
 商品名：ゲンタシン注(シェリング・プラウ)
 適応：(主としてグラム陰性桿菌による)敗血症、肺炎、気管支炎、腎盂腎炎、腹膜炎、術後感染症など
 副作用：聴器毒性、腎障害、神経筋ブロックなど
 類似薬：トブラマイシン、硫酸アミカシン、硫酸イセパマイシン、硫酸ジベカシンなど
 - **硫酸アルベカシン**
 種類：アミノ配糖体系抗菌薬
 商品名：ハベカシン注射液(明治製菓)
 適応：[メチシリン耐性黄色ブドウ球菌(MRSA)による]敗血症、肺炎
 副作用：聴器毒性、腎障害、神経筋ブロックなど
 類似薬：なし

その理由と起こるであろう病態は？ どんな時にやってしまうの？

加齢による難聴(老人性難聴)は通常両側性の感音性難聴であり、蝸牛のコルチ器障害、蝸牛の血管条障害、蝸牛の基底膜障害などがその原因とされ、高音域の障害から始まり、次第に全音域へと進行していく。一方、アミノ配糖体系薬による聴器毒性の機序として、内耳リンパ液中の薬剤濃度が高くなることにより内耳の neuroepithelial cell (hair cell) が障害を受けることが挙げられ、この neuroepithelial cell は再生しないこと

から、一度起こった聴器毒性は不可逆性である。このアミノ配糖体系抗菌薬による聴器毒性は、反復投与による蓄積効果もあり、薬物動態上からも内耳における停滞時間が長い。一方、高齢者では血液生化学的検査上クレアチニンの値は正常を示しているにもかかわらず、実際の腎機能(クレアチニンクリアランス)は低下していることが多く、このような高齢者では腎排泄型薬物の血中濃度は高値を示し排泄遅延が認められる。このような理由により、難聴を有する高齢者に腎排泄型であるアミノ配糖体系抗菌薬を使用した場合、容易に内耳の薬剤濃度が上昇し、残存する neuroepithelial cell にも障害が及ぶことで聴器毒性が現れ、最悪の場合には聴覚の完全な機能廃絶をきたすことになる。

同様の作用機序で発症する禁忌は？

Hair cell に障害を及ぼすその他の内耳神経毒性薬剤(サリチル酸塩、キニンとその合成同族体、フロセミド(ラシックス®)などのループ利尿薬の大量投与時、シスプラチンなどの癌化学療法薬)などは、前述した理由から聴覚障害をもつ高齢者では原則的に使用を避けるか、もしくは利益が不利益を上回る場合にのみ慎重投与を行う。

それを防ぐ方策は？ また、代わりの治療法は？

軽度の聴覚障害でも、それが認められる高齢者に対してアミノ配糖体系抗菌薬を投与することは原則的に禁忌である。一方、他に適切な抗菌薬がなくやむを得ず使用する場合や、聴覚障害が認められない高齢者においても、アミノ配糖体系抗菌薬の投与に際しては、適応や投与方法、腎機能、全身状態、過去のアミノ配糖体系抗菌薬の使用経験などを十分検討し使用するべきである。また、アミノ配糖体系抗菌薬による聴器毒性に遺伝的素因(ミトコンドリア遺伝子の変異)の関与も示唆されており、詳細な家族歴聴取も聴器毒性出現の予測の一助となる可能性がある。

具体的に高齢者では一回投与量を減量し、可能な限り血中濃度モニター(therapeutic drug monitoring: TDM)を行う。アミノ配糖体系抗菌薬においてはその抗菌作用も濃度依存性であることから、投与時に薬剤のピーク値やトラフ値を把握し、薬剤濃度を調節することが重要である。さらにアミノ配糖体系抗菌薬は長い postantibiotic effect (PAE) をもち、1日1回投与と分割投与において治療効果に大きな差は認めず、かつ毒性を軽減することから、この点についても考慮した投与方法が求めら

表6 アミノ配糖体系抗菌薬を使用して治療する場合に聴力検査を行う必要がある high-risk 患者の条件

- | |
|---|
| <ol style="list-style-type: none"> 1. 腎機能低下者への投与 2. 投与量の増加, 投与期間の延長 3. 血中の最高濃度と最低濃度が高い場合 4. 2種類以上のアミノ配糖体系抗菌薬の併用, または1週間以内に再びアミノ配糖体系抗菌薬を使用 5. 以前から難聴, 視力障害, あるいは盲がある場合 6. 耳鳴, 難聴, めまいの訴え |
|---|

(杉田麟也：感染症と抗生物質の使い方, 島田馨(編), 文光堂, 1990 より引用・一部改変)

れる。また聴器毒性のハイリスクとされる者においては(表6), 投与前ならびに投与期間中は定期的に聴力検査を行い, 聴覚障害の早期発見に努め, 聴覚障害の発生が疑われたら直ちに薬剤を中止すべきである。

代わりうる治療法として, 結核症においては感受性のある他の抗結核薬(マイシン系を除く)に変更し[必ずイソニアジド, リファンピシン(場合によりピラジナミドも併用)を含む3剤以上で治療を行う], MRSA 感染症ではバンコマイシン(稀であるが聴力障害を起こすことがあるので注意)やテイコプラニン(タゴシッド®), リネゾリド(ザイボックス®, 保険適応なし)への変更を考慮する。また, グラム陰性桿菌感染症, なかでも緑膿菌感染症に対して使用している場合は菌の薬剤感受性結果を参考に, 他の抗緑膿菌作用をもつβ-ラクタム薬(ペントシリン®, モダシン®, アザクタム®, メロベン®など), シプロキササン注®などの注射用キノロン剤へ変更する。

河野 茂・平潟洋一

インフルエンザ脳炎・脳症患者に対する解熱・鎮痛薬の投与

インフルエンザ脳炎・脳症患者にジクロフェナクナトリウムを投与してはならない

相対禁忌 <small>相対禁忌</small>	重要度 <small>2 3</small>	関連領域 <small>循環系 腸管 肝臓 腎臓 血液 内分 代謝 膠・ア</small>
------------------------------------	----------------------------------	---

基本薬剤データ

■ ジクロフェナクナトリウム (CF13)

その理由と起こるであろう病態は？ どんな時にやってしまうの？

国内においてインフルエンザ脳炎・脳症は毎年100～200例程度報告されている。多くは5歳以下の乳幼児で、そのおよそ1/3は死の転帰をとり、重大な後遺症を残す症例もまれではない。インフルエンザにおいて高熱は必発の症状であり、非ステロイド性抗炎症薬(non steroidal anti-inflammatory drug: NSAID)が投与される症例が多い。しかしながら、代表的なNSAIDであるジクロフェナクナトリウムの使用が、予後を悪化させたとの疫学的な報告が行われている。

NSAIDは生体内のシクロオキシゲナーゼという酵素の活性を阻害するが、この酵素はシクロオキシゲナーゼ1(COX-1)とシクロオキシゲナーゼ2(COX-2)に分類される。COX-2は炎症や発熱に大きく関わる一方で、肉芽形成や血管新生にも重要な役割を果たしている。インフルエンザ脳炎・脳症の主病変が脳血管障害であることから、ジクロフェナクがCOX-2の阻害を通じて、血管内皮の修復を遅延させ、死亡率を増加させる可能性が指摘されている。

同様の作用機序で発症する禁忌は？

ジクロフェナクに限らず、シクロオキシゲナーゼ活性を阻害するNSAIDすべてに可能性がある。特にCOX-2活性の阻害作用が強いポンタール®などのメフェナム酸製剤などは、その危険性は高いことが類推される。

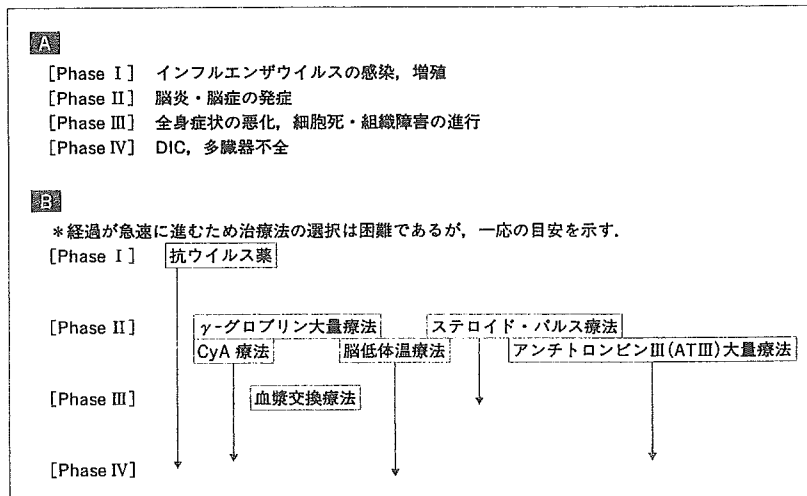


図 11 インフルエンザ脳炎・脳症の病態と治療法〔インフルエンザ脳炎・脳症治療研究会による〕
 A：インフルエンザ脳炎・脳症の病態の推移。B：それぞれの段階で用いられる可能性のある治療法。
 cyA：シクロスポリン

それを防ぐ方策は？ また、代わりの治療法は？

2001年5月の薬事・食品衛生審議会の医薬品等安全対策部会で、インフルエンザによる発熱に対して、①ジクロフェナクナトリウムはインフルエンザ脳炎・脳症患者には禁忌、②フェナム酸製剤はインフルエンザに罹患した小児には基本的に投与しない、③サリチル酸系医薬品は、15歳未満のインフルエンザの患者には原則禁忌として合意された。NSAIDは使用しないほうが望ましく、必要な場合はアセトアミノフェンの投与が比較的安全と考えられている。

インフルエンザ脳炎・脳症の病態は、①ウイルスの感染増殖、②脳炎・脳症の発症、③全身状態の悪化、細胞死・組織障害の進行、④DIC、臓器不全と進展する。それぞれに応じた治療法が選択されるが、具体的には、抗ウイルス薬、 γ -グロブリン大量療法、ステロイド・パルス療法、アンチトロンビン大量療法、脳低体温療法、血漿交換療法、シクロスポリン療法が行われる。インフルエンザ脳炎・脳症治療研究会が提唱する

2 ■ 呼吸器・感染症内科

(名古屋大学保健学科 森島恒雄教授)病態と治療法の目安を図11に示す。

■ 河野 茂・平潟洋一

MEMO リン酸オセルタミビルの小児に対する使用

本剤は、1歳以上の患者において効果および忍容性が示されているものの、1歳未満の乳児における安全性は確立していない。動物実験において幼若ラットにおけるリン酸オセルタミビルの脳中濃度は、成熟動物に比べ1,500倍高く、この理由として、幼若ラットでは血液脳関門が未熟である可能性が考えられている。

1歳未満の乳児に対する本剤の投与は、禁忌ではないものの、リスクとベネフィットを十分考慮し、かつ保護者に本剤の1歳未満の患児に対する安全性および有効性が確立していないことなどについて丁寧に説明し、同意を得た上で、慎重に行うべきであろう。

脳血栓症や深部静脈血栓症の治療

出血している患者(消化性潰瘍, 脳出血)や脳塞栓の患者にウロキナーゼを投与してはならない

絶対禁忌 相対禁忌	重要度 2 3	関連領域 循環器 腸管 肝臓 腎臓 神経 血液 内分泌 代謝 膠・ア
--------------	------------	--

基本薬剤データ

■ ウロキナーゼ

種類：血栓溶解薬

商品名：ウロキナーゼ(三菱ウェルファーマ, 日本製薬-武田, 藤沢), ウロナーゼ(持田)

適応：脳血栓症(発症後5日以内で, CTにおいて出血の認められないもの), 末梢動・静脈閉塞症(発症後10日以内), 急性心筋梗塞(発症後6時間以内)

副作用：出血傾向, ショック, 過敏症, AST・ALT上昇, 悪心・嘔吐, 発熱, 悪寒

■ 組織培養ウロキナーゼ

種類：血栓溶解薬

商品名：カルトキナーゼ(杏林), アボキナーゼ(ダイナポット-大日本)

適応：脳血栓症(発症後5日以内で, CTにおいて出血の認められないもの), 末梢動・静脈閉塞症(発症後10日以内)

副作用：出血, ショック, 過敏症, 肝機能異常, 食欲不振など

その理由と起こるであろう病態は？ どんな時にやってしまうの？

血栓症の治療の原則は, 血栓の溶解, 吸引, 破碎, 除去による血流の再開である。したがって血栓症の内科治療の原則は血栓溶解薬の使用にある。しかしながら以下の理由によりその使用が絶対禁忌となる場合がある。

止血反応は血管損傷後露出した内皮下組織に血小板が粘着凝集し血小板血栓(一次止血栓)を形成する。さらに血液が組織液と交わり凝固反応が開始されトロンビンが生成される。トロンピンは血小板凝集を強力にし, フィブリンを生成する。フィブリン網は一次止血栓を取り巻いて補強, 維持し止血を完成する。これに対しウロキナーゼは線溶反応における強力なプラスミノゲンアクチベーターであり, プラスミノゲンをプラスミンへ転換し, これがフィブリンを分解し血栓を溶解する(図12)。し

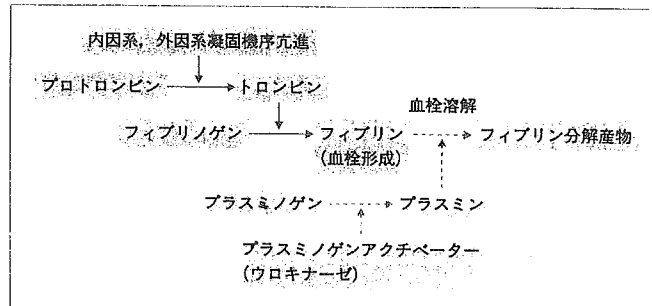


図 12 凝固線溶模式図

たがって活動性出血の病態(消化管出血や脳出血)に本剤を投与すれば止血が行われず大量出血, ショック, 脳内血腫の増大による死亡の恐れが生じる。また脳塞栓症例で重篤な出血性梗塞の発現が報告されている。これらが発症するのは目の前の病態ばかりに気を取られ患者全体の病態把握がおろそかであった時や患者や家人より合併症や治療中の疾患に対する正確な病歴を聴取することを怠った場合に起こりうる。

同様の作用機序で発症する禁忌は？

他のプラスミノゲンアクチベーターであるプロウロキナーゼや組織プラスミノゲンアクチベーター(t-PA)も同様な作用機序のため禁忌である。現在これらの薬剤は急性心筋梗塞の冠動脈血栓の溶解に対してのみ保険適応が認められている。

- プロウロキナーゼ：トロンボリナーゼ(三菱ウェルファーマ)
- t-PA：ハパーゼコーワ(興和), プラスペータ(旭化成), アクチバシン(協和発酵), グルトパ(三菱ウェルファーマ), ミライザー(シエーリング), クリアクター(エーザイ), ソリナーゼ(トーアエイヨー-山之内)

それを防ぐ方策は？ また、代わりの治療法は？

致死性出血性合併症を予防するには、原疾患の病態を正確に把握し、本人もしくは家人より合併症や治療中の疾患に対する正確な病歴を聴取することである。このことを怠った場合に、思わぬ併発症に足をつくられかねない。

溶解療法が施行不可能で、血流再開、血栓除去が絶対必要な病態の場合、次の二つの方法が代替りの治療法として挙げられる。一つは経カテーテル的に血栓を吸引、破砕する方法である。これらは少数例での有効例の報告があるのみでエビデンスとはいえない。もう一つの方法は外科的血栓除去術である。出血のリスクの高い患者に局所での血栓溶解薬の投与が試みられているが、現に活動性に出血している患者には施行すべきではない。

■ 河野 茂・平湯洋一

MEMO 「薬は両刃の剣」

エコノミークラス症候群がマスコミで盛んに取り上げられたおかげで、マイナーな疾患とされていた深部静脈血栓症や肺塞栓症がわが国でもにわかに関心を浴びてきた。しかしながら、エコノミークラス症候群の頻度は5,000 km以上のフライトで100万人あたり数人の頻度だが、現在リスクマネジメントの観点から関心を浴びている院内発症肺塞栓症の頻度はそれより二桁のオーダーで頻度の高い疾患で、わが国では未だ漸増中である。近々肺塞栓症に対し、mutant t-PAが保険適応が承認される予定であるが、その出血性合併症にたいしては、細心の注意が必要である。ちなみにエコノミークラス症候群は、現在「旅行者血栓症」と呼ばれ、飛行機旅行に限らず長時間の移動で生じる深部静脈血栓症や肺塞栓症を含めて使われている。

糖尿病患者への抗真菌薬の投与

スルフォニル尿素系経口糖尿病薬を投与中の患者にアゾール系抗真菌薬を投与してはならない

絶対禁忌 相対禁忌	重要度 1 2 3	関連領域 循環系 腸管 肝臓 腎臓 神経 血液 内分泌 代謝
--------------	--------------	--------------------------------------

基本薬剤データ

■ フルコナゾール

種類：アゾール系抗真菌薬

商品名：ジフルカン(ファイザー)

適応：深在性真菌症

副作用：他薬剤との相互作用、食思不振、肝機能障害、皮膚粘膜症候群など

類似薬：イトラコナゾール、ミコナゾール

その理由と起こるであろう病態は？ どんな時にやってしまうの？

アゾール系抗真菌薬の標的である 14 α -demethylase はチトクローム P 450 系酵素(CYP 450)である。P 450 が阻害されると、P 450 により代謝を受ける薬剤の中には逆に血中濃度が上昇するものがある。スルフォニル尿素薬(グリミクロン[®]、オイグルコン[®]、ダオニール[®]など)は CYP 450 による代謝を受けるため、アゾール系抗真菌薬が P 450 を阻害することによりスルフォニル尿素薬の血中濃度が上昇する。それにより、インスリン分泌が亢進し低血糖発作をきたす。

インスリン非依存性糖尿病患者がスルフォニル尿素薬による治療を受けているという病歴を聴取せずに、アゾール系抗真菌薬を処方すれば低血糖による昏睡という事態が起こりうる。

同様の作用機序で発症する禁忌は？

極めて多種類の薬剤が P 450 に関連を有している。ベンゾジアゼピン系の催眠鎮静薬であるトリアゾラム(ハルシオン[®])なども、血中濃度の上昇に伴い作用の増強や作用時間の延長が報告されている。抗不整脈薬のキニジンとの併用も QT 延長をきたすことがあるため、イトラコナゾールやミコナゾールで禁忌となっている。他に、スタチン系高脂血症

薬のシンバスタチン(リポバス[®])とイトラコナゾールの併用も横紋筋融解症の可能性があり禁忌である。

禁忌ではないが、アゾール系抗真菌薬とシクロスポリン(サンディミュン[®])との組み合わせで、シクロスポリンの濃度が上昇するため、2~5割程度シクロスポリンを減量して使用される。

それを防ぐ方策は？`また、代わりの治療法は？

薬剤の投与を中止し、低血糖に対してブドウ糖液を注射し血糖値の回復を測る。血糖値が上昇し意識が回復すれば、その後の影響はない。

経口糖尿病薬を継続したまま、抗真菌薬の治療を続ける必要があれば抗真菌薬をアムホテリシン B(ファンギゾン[®])点滴かキャンデン系のミカファンギン(ファンガード[®])点滴に変更する。アゾール系抗真菌薬の投与が優先される場合は、インスリンによる血糖コントロールを行う。

河野 茂・平湯洋一

肺クリプトコッカス症 16 例の臨床的検討 —血清クリプトコッカス抗原価の推移に着目して—

¹⁾長崎市立市民病院内科, ²⁾同 放射線科, ³⁾同 外科,

⁴⁾長崎大学医学部第二内科

道津 安正¹⁾ 石松 祐二¹⁾ 高谷 洋¹⁾ 南 和徳²⁾
井上 啓爾³⁾ 小原 則博³⁾ 柳原 克紀⁴⁾ 東山 康仁⁴⁾
宮崎 義継⁴⁾ 平潟 洋一⁴⁾ 河野 茂⁴⁾

(平成 16 年 12 月 3 日受付)

(平成 17 年 7 月 7 日受理)

Key words : *Cryptococcus*, antigen

要 旨

1998 年から 2004 年までの過去 6 年間に 16 例の肺クリプトコッカス症を経験し、血中クリプトコッカス抗原価の推移に着目して、臨床的検討を行った。血清クリプトコッカス抗原は 12 例で陽性となり、抗原価が 128 倍以上の 4 例は広範な浸潤影を伴った 3 例と髄膜炎を合併した 1 例で、治療後も抗原は陰性化しなかった。一方、抗原価が 64 倍以下の 8 例中 6 例が治療開始後 5~19 カ月に陰性化した。抗原陰性の 4 例は全て胸部 CT 上、直径が 15mm 以下の小結節影を呈していた。

[感染症誌 79 : 656~663, 2005]

序 文

17 年前我々は、原発性肺クリプトコッカス症 11 例の臨床像と治療成績について報告した¹⁾が、その当時と比較すると診断法、治療法（抗真菌薬）において格段の進歩がみられる²⁾。その 1 例が、クリプトコッカス抗原であり肺クリプトコッカス症の診断において感度、特異度ともに優れた検査で、一部の研究機関において半定量的に抗原価が測定されてきた。近年、商業的検査センターでも測定が可能となりまた保険収載となったが、治療後の抗原価の推移についての報告は少ない。

我々はここ 6 年間に新たに 16 例の肺クリプトコッカス症を経験し、そのうち 12 例で抗原が陽性となり、治療後も抗原価の消長を経過観察できた

ので臨床的検討を加え報告する。

対象と方法

対象は 1998 年 9 月から 2004 年 9 月までの 6 年間に当院で経験した肺クリプトコッカス症（以下肺ク症）16 例で、その概略を Table 1 に示す。診断は (1) 組織学的にクリプトコッカス菌体が証明された場合、(2) 真菌培養でクリプトコッカスが培養された場合、あるいは (3) クリプトコッカス抗原（以下ク抗原）が陽性で、肺ク症に矛盾しない胸部異常陰影がある場合のいずれかで行った。つまり、深在性真菌症の診断・治療ガイドライン第 1 版³⁾に照らし合わせると (1) (2) が確定診断例、(3) が臨床診断例に該当する。

臨床像については、基礎疾患の有無、症状、血液生化学的検査所見、胸部 X 線写真・胸部 HRCT 所見を検討した。治療に関しては、抗真菌薬の種

別冊請求先：(〒850-8555) 長崎市新地町 6-39

長崎市立市民病院内科 道津 安正

Table 1 Clinical characteristics of 16 patients with pulmonary cryptococcosis

Case No	Age/Sex	Underlying disease	Symptom	WBC (/ μ L)	CRP (mg/dL)	ESR (mm/h)	PPD skin test	Fever ($^{\circ}$ C)	Treatment	Duration (days)	Outcome	Adverse reaction
1	73F	adult T-cell leukemia	fever, lymphadenopathy	9,600	5.44	60	ND	38.8	FLCZ 400mg 5FC 2.75g	48	dead	(-)
2	58M	stomach cancer (postoperative)	(-), chest abnormal shadow	4,380	0.04	23	1+	(-)	FLCZ 400mg	98	improved	(-)
3	35F	diabetes mellitus	hemoptysis, fever	7,200	0.96	ND	1+	37	FLCZ 400mg 5FC 2.0g	355	improved	(-)
4	72F	(-)	(-), chest abnormal shadow	11,100	3.27	ND	ND	(-)	FLCZ 400mg 5FC 4.5g	206	improved	hair loss
5	55M	(-)	(-), chest abnormal shadow	4,800	0.12	7	2+	(-)	FLCZ 400mg 5FC 4.5g	89	cured	(-)
6	44F	Takayasu disease	chest pain	4,200	0.93	51	ND	(-)	FLCZ 400mg 5FC 4.5g	181	improved	iron deficiency anemia
7	51F	diabetes mellitus	hemoptysis	7,800	0.04	15	1+	(-)	FLCZ 400mg 5FC 5g	182	improved	(-)
8	74F	(-)	(-), chest abnormal shadow	6,500	0.16	ND	ND	(-)	FLCZ 400mg 5FC 5g	41	cured	drug eruption
9	36M	(-)	(-), chest abnormal shadow	4,900	0.05	3	ND	(-)	FLCZ 400mg 5FC 6g	84	improved	(-)
10	49M	(-)	fever	4,700	0.04	10	1+	37.1	FLCZ 400mg 5FC 6g	69	improved	(-)
11	68F	colon cancer (postoperative)	(-), chest abnormal shadow	3,600	0.04	ND	ND	(-)	FLCZ 200mg	90	cured	(-)
12	72F	(-)	(-), chest abnormal shadow	6,100	0.05	15	ND	(-)	FLCZ 400mg 5FC 4g	175	improved	(-)
13	71M	diabetes mellitus	cough, fever	4,300	0.06	ND	ND	37	FLCZ 400mg 5FC 5g	160	improved	(-)
14	51M	diabetes mellitus	(-), chest abnormal shadow	8,400	0.04	2	ND	(-)	FLCZ 200mg	44	no change	(-)
15	66F	auto immune hepatitis	(-), chest abnormal shadow	11,700	0.23	ND	ND	(-)	FLCZ 200mg	180	improved	(-)
16	31M	(-)	chest pain	7,200	0.05	3	1+	(-)	FLCZ 200mg	90	improved	(-)

平成17年9月20日

Table 2 Radiological findings of 16 patients with pulmonary cryptococcosis

Case No	Chest X-p finding	Maximal diameter	Location	Cavity	Spicula	Pleural indentation	GGA	Calcification	Satellite lesion	Air bronchogram	Convergency of peripheral vessels
1	infiltrate	40mm	RLL								
2	multiple nodular lesions	20mm	RLL	-	(+)	(+)	(+)	-	(+)	-	-
3	infiltrate	75mm	RLL, LLL	(+)	-	-	(+)	-	(+)	-	-
4	infiltrate	90mm	RLL	-	-	-	-	-	-	(+)	-
5	solitary nodule	12mm	RLL	-	-	-	-	-	-	-	(+)
6	infiltrate	45mm	RLL	-	-	-	(+)	-	(+)	(+)	-
7	multiple nodular lesions	12mm	RLL	(+)	-	-	-	-	(+)	-	-
8	solitary nodule	15mm	RLL	-	-	(+)	-	-	-	-	-
9	multiple nodular lesions	20mm	RLL	-	-	-	(+)	-	(+)	-	-
10	multiple nodular lesions	10mm	RLL	-	-	-	(+)	-	(+)	-	-
11	solitary nodule	7mm	RUL	-	(+)	-	-	-	-	-	-
12	infiltrate	40mm	RUL, RLL, LLL	-	-	(+)	-	-	(+)	-	(+)
13	infiltrate	40mm	RUL	(+)	(+)	(+)	-	-	-	-	-
14	solitary nodule	17mm	RLL	-	-	-	-	-	-	-	-
15	multiple nodular lesions	18mm	RML	-	-	(+)	-	-	-	-	-
16	multiple nodular lesions	22mm	RUL	(+)	-	(+)	-	-	-	-	-

GGA : ground glass attenuation. RUL : rt upper lobe. RML : rt middle lobe. RLL : rt lower lobe. LUL : lt upper lobe. LLL : lt lower lobe.

類，投与量，投与期間，治療効果について検討した。ク抗原はセロダイレクトテスト栄研クリプトコックスにより測定し，陽性例においては治療後も引き続き抗原価を測定した。最後に，ク抗原陽性例と陰性例で臨床像に差がないかを考察した。

成 績

1. 臨床像

症例の内訳は男性7例，女性9例で，年齢は31歳から74歳まで分布し，その平均は56.6歳であった。発見動機は，無症状で検診により胸部異常陰影として発見された例が9例と最も多く，自覚症状を有する例では，発熱4例，血痰2例，胸

痛2例，咳嗽1例の順に多かった（症状の重複あり）。基礎疾患は9例にみられ，糖尿病4例，消化器癌術後2例，成人T細胞白血病1例，高安病1例，自己免疫性肝炎1例の順に多かった。高安病の症例は半年前までプレドニゾンが30mg/日，2カ月前まで5mg/日投与され，自己免疫性肝炎の症例は10mg/日のプレドニゾン投与中であった。

検査所見ではWBCは3,600~11,700/ μ L（平均6,600 \pm 2,609），CRPは0.04~5.44mg/dL（平均0.76 \pm 1.54），血沈は2~60mm/h（平均18.9 \pm 20.5）と炎症反応物質の上昇は軽微であった。なお，2

Table 3 Results of diagnostic examination for 16 patients with pulmonary cryptococcosis

Case No	Sputum smear	Sputum culture	Brushing smear	BALF culture	Cerebrospinal fluid smear	Cerebrospinal fluid culture	Urine culture	Blood culture	VATS pathology	Antigen titer	Others
1	(+)	—	—	—	—	—	—	—	ND	1 : 128	cervical LN biopsy
2	—	—	(+)	—	ND	ND	—	—	ND	1 : 4	
3	—	(+)	ND	ND	—	—	—	—	ND	1 : 128	
4	—	—	ND	ND	—	—	—	—	ND	1 : 8,192 ≤	
5	—	—	—	—	—	—	—	—	(+)	—	
6	—	—	—	—	ND	ND	—	—	ND	1 : 64	
7	—	—	—	(+)	ND	ND	ND	ND	ND	—	
8	ND	ND	ND	ND	ND	ND	ND	ND	(+)	—	
9	—	—	—	(+)	ND	ND	ND	ND	ND	1 : 8	
10	—	(+)	ND	ND	ND	ND	ND	ND	ND	1 : 2	
11	ND	ND	ND	ND	ND	ND	ND	ND	(+)	—	
12	—	—	ND	ND	ND	ND	ND	ND	ND	1 : 256	
13	—	—	—	—	ND	ND	ND	ND	ND	1 : 2	
14	ND	ND	—	(+)	ND	ND	ND	ND	ND	1 : 4	
15	—	—	—	(+)	ND	ND	ND	ND	ND	1 : 4	
16	—	—	—	—	ND	ND	ND	ND	ND	1 : 2	
positive rate	1/13 7.7%	2/13 15.4%	1/13 10%	4/10 40%	0/4 0%	0/4 0%	0/6 0%	0/6 0%	3/3 100%	12/16 75%	

VATS : video-assisted thoracoscopic surgery (+) : positive, — : negative, ND : not done

例 (症例 3, 症例 13) においては細菌性肺炎を合併し, 原因菌は前者が *Hemophilus influenzae* と MSSA (メチシリン感受性黄色ブドウ球菌) の混合感染, 後者が *Streptococcus milleri* であった. この 2 例では当初, WBC は各々 9,100, 11,200, CRP は各々 0.65mg/dL, 9.88mg/dL とともに上昇していた. ツベルクリン反応は 6 例で検討され, いずれも陽性であった.

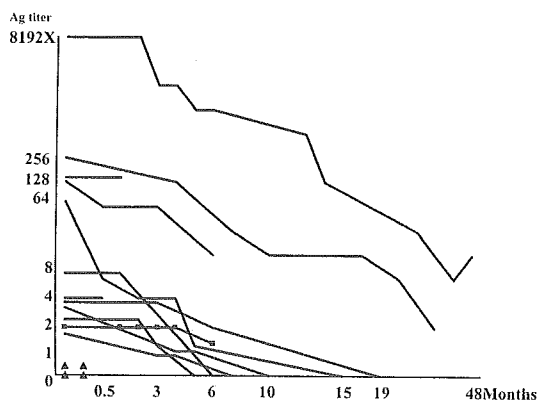
治療は, 11 例にフルコナゾール (以下 FLCZ) 400mg とフルシトシン (以下 5-FC) 100 mg/kg 相当の併用療法を行い, 1 例は FLCZ 400 mg/日, 4 例は FLCZ 200mg/日の単剤治療を行った. 投与期間は基礎疾患のない例は 3 カ月, 基礎疾患のある例は 6 カ月を目安としたが, 副作用や自己中断で短い例がある一方, 抗原価が 8,192 倍以上と高値をとり陰影の改善も遅れた例や糖尿病のコントロール不良例では長期に及び, 治療期間は 41~355 日 (平均 133.5±84.1) であった. 胸腔鏡下肺生検 (以下 VATS) を行った 3 例 (症例 5, 8, 11) は病巣切除により陰影が消失したため治療効果が判定できなかったが, 残りの 13 例中 12 例

では陰影の改善を認めた (症例 14 は 44 日以降入院せず, その後の経過が不明であった). 胸部 X 線写真上, 早い例では治療 2 週間後ごろから陰影の改善傾向がみられたが, いずれの症例も癒痕性病変を示す収縮性変化が残存した. 副作用では薬疹が 1 例 (症例 8) にみられ, 41 日で投与を中止したが幸いにもこの症例は VATS による病巣切除例であった. また, FLCZ と 5-FC の併用例 1 例 (症例 4) に脱毛がみられ, その症例ではまず 5-FC を中止したが脱毛は持続し, FLCZ 中止後に改善した. FLCZ と 5-FC 投与後に鉄欠乏性貧血がみられた 1 例 (症例 6) では, 味覚の低下を訴え, 鉄剤の投与により軽快した.

胸部 X 線写真・HRCT 所見 (Table 2) では浸潤影 6 例, 多発結節影 6 例, 孤立結節影 4 例の順に多く, HRCT による付加所見では頻度の高い順に散布巣 (7 例: 46.7%), 胸膜陥入像 (6 例: 40%), スリガラス様陰影 (GGA: ground glass attenuation) (5 例: 33.3%), 空洞 (4 例: 26.7%), spicula (3 例: 20%), 気管支透亮像 (2 例: 13.3%), 血管の末梢性収束像 (2 例: 13.3%) がみられた. また

平成 17 年 9 月 20 日

Fig. 1 Change of Cryptococcal antigen titer after treatment by antifungal agents



石灰化像や胸水は1例にも認められなかった。なお、症例1はHRCT像がないため付加所見の検討には加えていない。

Table 3に各種検査の結果を示した。12例で血清中のク抗原が陽性を示し、1例(症例7)は唯一気管支肺胞洗浄液(以下BALF)だけが陽性で診断が確定し、残りの3例(症例5, 8, 11)はク抗原を含む全ての検査が陰性のため、VATSを行い病理学的に診断した(但し、症例8, 11は当初から肺癌を疑ってVATSが行われたためク抗原以外の検査は行われなかった)。ク抗原の陽性率は81.25%と高く、培養の陽性率は喀痰が15.4%、BALFが40%であった。

2. クリプトコッカス抗原価の推移 (Fig. 1)

治療前のク抗原は陰性が4例(Fig. 1 ▲印)、陽性が12例で抗原価は2~8,192倍以上におよんだ。早い例では治療開始半月後から、遅い例でも6カ月後ころから抗原価が低下し、6例において治療開始5~19カ月後に抗原が陰性化した。陰性化した症例はいずれも治療前のク抗原価が2~64倍であった。ク抗原価が64倍以下で陰性化しなかった2例(症例14, 16)は共に観察期間が6カ月以下であった。抗原価が8,192倍以上と異常な高値を示した1例(症例8)は3年以上経過した現在でも16倍と高値を維持している。結局、ク抗原価が128倍以上の4例は陰性化しなかった(このうち

症例1は48日後に合併症のために死亡した)。

抗原価が陰性であった4例のHRCT像(Fig. 2)を示したが、いずれも最大径が15mm以下の単発あるいは多発小結節影を呈していた。症例7は径12mm以下の小結節影であったが、空洞を有しBALFにて真菌が培養された。他の3例は術前診断が不可能で、VATSにて病理学的に肺ク症の診断が確定した。これらの症例では病巣切除後も抗原価は陰性であった。一方、抗原価が64倍以上と比較的高値を示した4例のCT像(Fig. 3)を示した(症例1はHRCTがなく検討から除外した)。いずれも広汎な浸潤影を呈し、散布巣やGGAを伴っていた。

考 察

肺ク症は基礎疾患がない健康人に発症する場合(原発性肺ク症)と基礎疾患を有する例に発症する場合(続発性肺ク症)に分類すると、おおよそ1:1の割合といわれている。髄膜播種がみられる場合もあり、我々の例では症例1のATL症例のみが髄液中のク抗原が8Xと高値で髄膜刺激症状を伴っており、臨床的に髄膜炎の合併を疑った。この症例はFLCZと5-FCの投与によりクリプトコッカス症は改善したが、ATLによる腎障害のために死亡した。

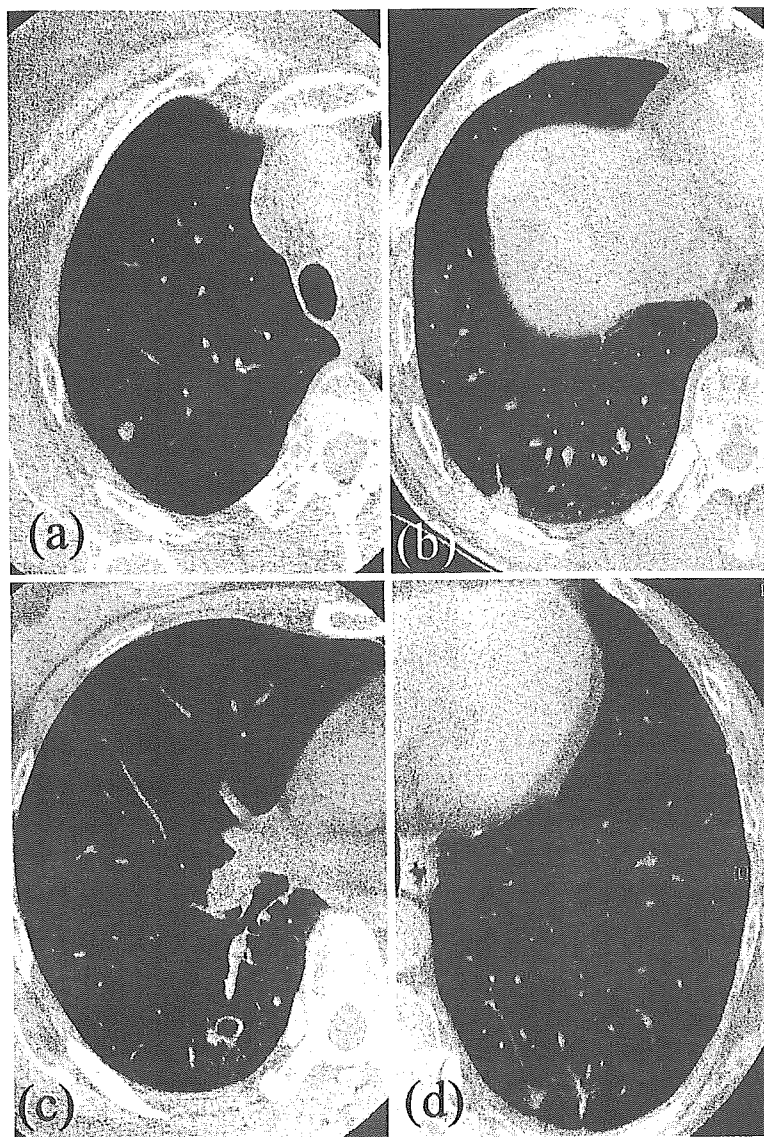
症状、検査所見に関しては従来からいわれてきた如く、今回の我々の検討でも無症状検診発見例が9例(56.3%)と最も多く、有症状例では発熱4例、血痰2例、胸痛2例、咳嗽1例の順であった。白血球数、CRP、血沈などの炎症反応物質の上昇は軽度で、細菌性肺炎を合併した2例ではそれに伴う炎症反応が存在した。

診断は深在性真菌症の診断・治療ガイドライン第1版に準じて行い、確定診断例(真菌学的診断もしくは病理学的診断がえられた例)が12例、臨床診断例(肺ク症に矛盾しない画像所見がありク抗原が陽性の例)が4例であった。

画像所見でも過去の報告通り、右下葉(75%)の胸膜直下の多発(37.5%)ないし孤立結節影(25%)や浸潤影(37.5%)を呈し、石灰化がみられない(0%)等の特徴を有していた。また、原発性肺ク症(2例)に比して続発性肺ク症(4例)で浸潤影

Fig. 2 Chest CT of four pulmonary cryptococcosis case with negative cryptococcal antigen showed all of the maximum nodule size was less than or equal to 15mm in diameter.

(a) Case 11 : The maximal size of rt S⁷ nodule was 7mm in diameter. (b) Case 5 : The maximal size of rt S⁹ nodule was 12mm in diameter. (C) Case 7 : The maximal size of rt S¹⁰ cavitory nodule was 12mm in diameter. (d) Case 8 : The maximal size of lt S¹⁰ nodules was 15mm in diameter.



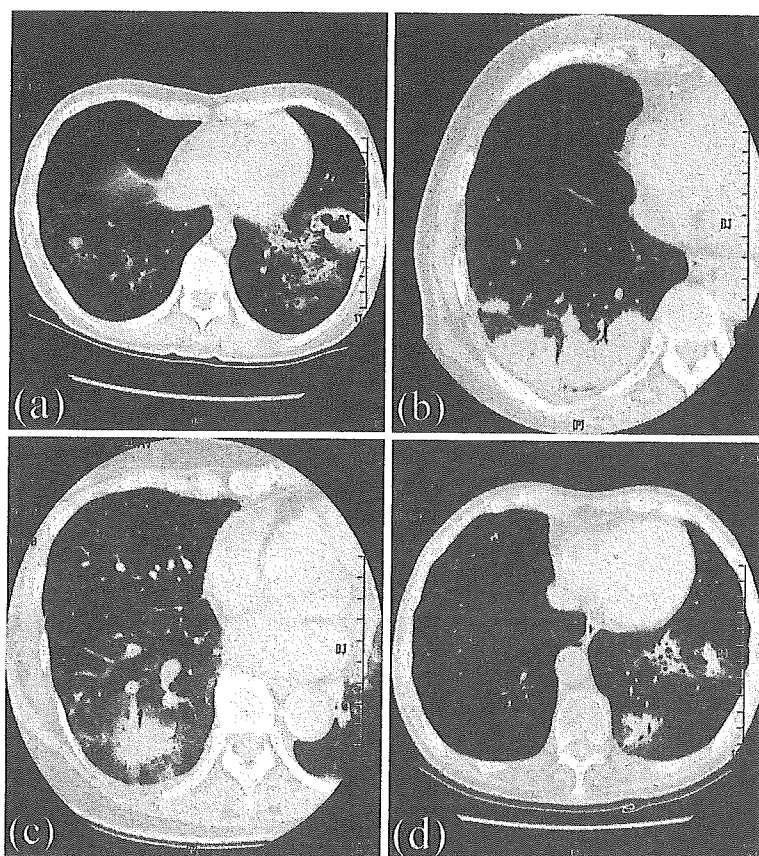
が多くみられた（結節影はともに5例ずつであった）。

ク抗原は診断に有用で、血清抗原価が重症度の評価に利用できる可能性が指摘されている¹⁾。

平成17年9月20日

我々の検討でも、広範な浸潤影を呈した4例（症例3, 4, 6, 12）や髄膜炎合併例（症例1）では64倍以上の高値を示したが、小さな結節影（最大径15mm以下）の症例では5例中4例でク抗原が陰

Fig. 3 Chest CT of four pulmonary cryptococcosis case with high serum level of cryptococcal antigen titer showed widely spread infiltrates and ground-glass attenuation area. (a) Case 3; The result of a serum cryptococcal antigen (SCA) test was positive at a titer of 1 : 128. (b) Case 4; The SCA titer was more than or equal to 1 : 8,192. (c) Case 6; The SCA titer was 1 : 64. (d) Case 12; The SCA titer was 1 : 256.



性であった（症例 10 は径 10mm の結節影であったが、多発し散布巣や GGA を伴っていたためク抗原価は 2 倍と陽性を示したものと考えられた）。

ク抗原が陰性となる小病変の症例では、診断率を向上させるために BALF の培養などを積極的に行うべきであろう。その際、真菌は一般に細菌より低温域が発育至適温度とされている²⁾ことを考慮して、我々の施設では以前 37℃ で培養していたのを室温（25～30℃）に変更してから培養陽性例が増えてきている。

また、ク抗原価の診断的価値は万人が認めるところであるが、治療効果あるいは治療終了の目安

としては適当ではないという意見もある⁶⁾。我々の症例では治療 5～19 カ月後に陰性化した例が 6 例あり、これらは何れも抗原価が 64 倍以下の症例で、治療終了後に遅れて陰性化した例も含めて、治癒の指標のひとつになりうる可能性が考えられた。一方、治療前のク抗原価が 128 倍以上の症例は陰性化に至っていない。ク抗原価を経過を追って測定した報告は少ないが、Marina らは 4 例の免疫能正常の肺ク症において 6 週間の FLCZ 投与を行い、ク抗原価が 2 倍と 16 倍の 2 例は 6 週間後に陰性化し、32 倍の症例は 6 週間後 4 倍へ低下、64 倍の 1 例は 11 カ月かかって陰性化した⁷⁾。一

方, AIDS 関連の肺ク症ではク抗原価のモニタリングは治療効果・予後の指標とはなり難いとする報告もある⁸⁾。また, クリプトコッカス髄膜炎でも一般に髄液中ならびに血清中のク抗原価が高値で, 治療後も陰性化しない場合が多く, 髄液中ク抗原価 8 倍未満を治療中止の目安としている報告⁹⁾¹⁰⁾もある。これら抗原価高値の症例の治療中止の時期や経過観察の方法については今後の症例集積による更なる検討が必要と思われた。

文 献

- 1) 道津安正, 真崎美矢子, 増山泰治, 山下京子, 岡三喜男, 古賀宏延, 他: 原発性肺クリプトコッカス症 11 例の臨床像と内科的治療成績. 日胸疾会誌 1987; 25: 229—39.
- 2) Saag MS, Graybil RJ, Larsen RA, Pappas PG, Perfect JR, Powderly WG, *et al.*: Practice guidelines for the management of cryptococcal disease. Clin Infect Dis 2000; 30: 710—8.
- 3) B-1 呼吸器内科領域フローチャート. 深在性真菌

- 症の診断・治療ガイドライン第 1 版, 医歯薬出版, 東京, 2003.
- 4) 河野 茂: クリプトコッカス症の臨床研究. 真菌誌 2003; 44: 159—62.
 - 5) 阿部美知子: II 真菌検査の進め方 3) 培養検査. Medical Technology 1995; 23: 571—8.
 - 6) 前崎繁文: 肺真菌症の診断の進歩. 抗原検査法について. 日胸 2002; 61: 38—44.
 - 7) Nunez M, Peacock JE Jr, Chin R Jr: Pulmonary cryptococcosis in the immunocompetent host. Chest 2000; 118: 527—34.
 - 8) Aberg JA, Watson J, Segal M, Chang LW: Clinical utility of monitoring serum cryptococcal antigen titers in patients with AIDS-related cryptococcal disease. HIV Clin Trials 2000; 1(1) 1—6.
 - 9) 岸 一馬, 本間 栄, 中谷龍王, 中田紘一郎: クリプトコッカス髄膜炎の臨床的検討—クリプトコッカス抗原価の推移を中心として—. 感染症誌 2003; 77: 150—7.
 - 10) 田代隆良: クリプトコッカス髄膜炎. 化学療法の領域 1994; 10: 27—32.

Clinical Studies of Sixteen Cases with Pulmonary Cryptococcosis Mainly with Respect to Serum Level of Cryptococcal Antigen

Yasumasa DOHTSU¹⁾, Yuji ISHIMATSU¹⁾, Hiroshi TAKATANI¹⁾, Kazunori MINAMI²⁾,
Keiji INOUE³⁾, Norihiro KOHARA³⁾, Katsunori YANAGIHARA⁴⁾,
Yasuhito HIGASHIYAMA⁴⁾, Yoshitsugu MIYAZAKI⁴⁾,
Yoichi HIRAKATA⁴⁾ & Shigeru KOHNO⁴⁾

Department of ¹⁾Medicine, ²⁾Radiology and ³⁾Surgery, Nagasaki Municipal Hospital

⁴⁾The Second Department of Internal Medicine, Nagasaki University School of Medicine

Clinical studies of sixteen cases with pulmonary cryptococcosis, during the past six years between 1998 and 2004, were performed mainly with respect to serum cryptococcal antigen titer. Serum cryptococcal antigen was positive in twelve of 16 cases, the other three cases were diagnosed by VATS, the other one by positive culture of cryptococcus in BALF. In these twelve cases, the serum cryptococcal antigen titer was continuously tested after treatment. The serum cryptococcal antigen titer decreased from half to 6 months after treatment. And the cryptococcal Ag changed to negative in six of the 12 cases by antifungal agents from 5 to 19 months. But four cases whose pneumonia was severe tended to have a high titer level of cryptococcal antigen and were positive for a long period. In the Chest CT of four pulmonary cryptococcosis case with negative cryptococcal antigen, all of the maximum nodule size was less than or equal to 15mm in diameter.

平成17年 9月20日