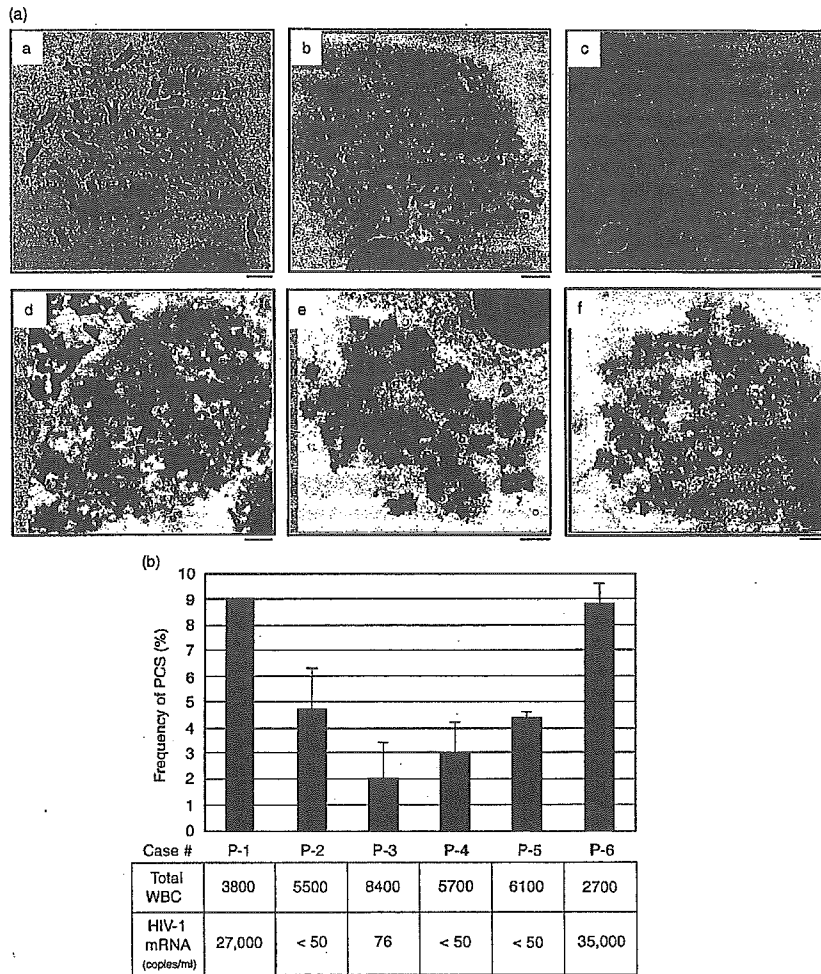


six HIV-1 individuals at a high incidence. When peripheral blood cells from healthy volunteers were infected with HIV-1 *in vitro*, the incidence of PCS increased. This suggests that HIV-1 infection causes PCS and has the potential to induce aneuploidy.

Malignancy in HIV infection influences the prognosis of AIDS patients. These neoplasms are the result of various diseases that accompany immunodeficiency, such as co-infections with Epstein-Barr virus or human herpes virus

8 [1-4]. Besides these AIDS-defining cancers, several non-AIDS-defining cancers also occur at a higher incidence in HIV-infected individuals [5-9]. Moreover, it has been reported that HIV-1 itself is tumorigenic in immortalized B cells in nude mice [10,11]. These reports lead to the hypothesis that HIV-1 has the potential to induce neoplasms before AIDS develops.

Aneuploidy is a phenomenon of chromosome instability that is frequently reported in HIV-1-infected individuals



**Fig. 1. Metaphase spreads of blood cells in HIV-1 infection.** (a) Representative metaphase spreads of peripheral blood cells from HIV-1-infected individuals (b, c, d, e, and f are from cases nos. P-1, 2, 4, 5, and 6, respectively, see Fig. 1b). (a). (b) Frequency of premature sister chromatid separation (PCS). The frequency of PCS (black bar), and number of HIV-1 messenger RNA copies and total white blood cells (WBC) are shown. (c) Metaphase spreads of peripheral blood mononuclear cells (PBMC) from healthy volunteers. Representative metaphase spreads of PBMC from healthy volunteers with (a/+, b/+, and c/+) or without (a, b, and c) vesicular stomatitis virus G protein (VSV-G)-pseudotyped HIV-1 infection are shown. (d) Aneuploidy in HIV-1-infected cells. Metaphase spreads from P-1, P-6 and from PBMC with VSV-G-pseudotyped HIV-1 infection were positive for aneuploidy with numbers of chromosomes of 85, 75 and 65, respectively. The scale bar represents 5  $\mu$ m.

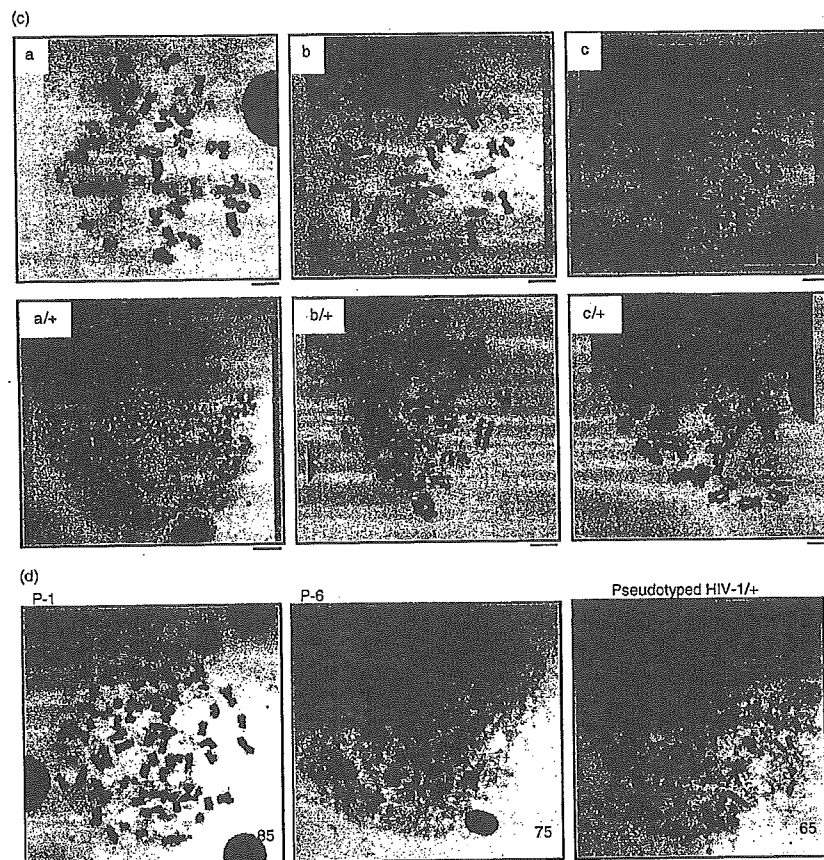


Fig. 1. (continued)

[12–14]. One of the major factors accelerating aneuploidy is thought to be abnormal chromatid separation [15–17]. At metaphase, paired sister chromatids are folded at the centric region until the onset of anaphase [18–22]. If the attachment of the sister chromatids is abolished before the onset of anaphase, premature sister chromatid separation (PCS) occurs. Subsequently, chromosome mis-segregation is induced, often resulting in aneuploidy [16,17]. PCS has been found in several clinical conditions, including aging, familial dominant inheritance [23–25], Roberts syndrome [26,27], cancer-prone syndrome mosaic variegated aneuploidy [28,29] and general tumours [30,31]. Note that all of these cases of PCS are associated with aneuploidy, indicating that a high PCS rate is a sign of chromosome instability. To investigate the cellular mechanism of HIV-1-related aneuploidy, we examined PCS in peripheral blood cells of HIV-1-infected individuals.

Peripheral blood was collected in sodium heparin (20 U/ml) from HIV-1-infected patients or healthy

volunteers. We added 0.5 ml whole blood to 9.5 ml RPMI-1640 growth medium containing 10% fetal calf serum and 2% phytohemagglutinin M-form, and incubated it for 82 h at 37°C. Then colcemid (30 ng/ml) was treated for 2 h at 37°C. Recovered cells were resuspended in 75 mM potassium chloride and incubated for exactly 15 min at 37°C. To the cell suspension, freshly prepared Carnoy's solution (methanol:glacial acetic acid = 3:1) was added and mixed gently. After three changes of Carnoy's solution, a drop of the cell suspension was placed on a slide and air dried. Subsequently, the metaphase spread was stained with Giemsa.

Surprisingly, the HIV-1 patients examined showed PCS at high frequencies of 2.1 to 9.0% (mean  $\pm$  standard deviation;  $5.36 \pm 2.92\%$ ; Fig. 1a, panels b–f and Fig. 1b). A high incidence of PCS was observed in HIV-1-infected individuals with high viral RNA copy numbers (Fig. 1b), in which total PCS was often observed (patient case no. 1 and no. 6; panels b and f). By contrast, peripheral blood mononuclear cells (PBMC) from healthy volunteers

showed normal attachments at the centromere (Fig. 1a, panel a), and PCS was detected in less than 2% ( $1.22 \pm 0.48\%$ ).

We next clarified whether the PCS was attributable to HIV-1 infection. The PBMC ( $1.5 \times 10^6$ ) [32] were infected with vesicular stomatitis virus G protein (VSV-G)-pseudotyped HIV-1 [33] at the concentration of 2 ng/ml of p24 Gag antigen of pseudotyped virus (multiplicity of infection at 0.007). They were incubated for 82 h in the presence of 2% phytohemagglutinin M-form, and metaphase spread was analysed as described above. All of the specimens from three volunteers showed an increased incidence of PCS after HIV-1 infection (Fig. 1c, lower panels), whereas PCS was barely detectable without infection (Fig. 1c, upper panels). The frequencies of PCS after HIV-1 infection in the three samples were  $8.40 \pm 1.09$ ,  $5.28 \pm 1.40$ , and  $7.34 \pm 1.67$ , whereas the frequencies without infection were  $1.26 \pm 0.40$ ,  $0.72 \pm 0.22$ , and  $1.68 \pm 0.86$ , respectively. Our present data suggest that HIV-1 infection is a primary factor inducing PCS.

In the patients' case, the frequency of PCS was positively correlated with the reduction in total white blood cells (Pearson product-moment correlation coefficient  $r = 0.837$ ,  $P < 0.01$ ; Fig. 1b) rather than CD4 positive lymphocytes ( $r = 0.011$ ,  $P > 0.05$ ). Although VSV-G-pseudotyped HIV-1 was infected to PBMC at a multiplicity of infection of 0.007 (0.7%), the average incidence of PCS with HIV-1 infection exceeded 7%. Taken together with the information that pseudotyped HIV-1 induces a single round of infection, these data suggest that PCS occurs not only in response to the infection itself but also as a result of the effects of other virus products or cellular proteins stimulated by HIV-1 infection.

Simultaneously, we found aneuploidy in hyperploid cells of HIV-1-infected individuals who had high viral loads and high PCS frequency (Fig. 1b and Fig. 1d, left and middle panels). We also found aneuploidy in PBMC with HIV-1 infection *in vitro* (Fig. 1d, right panel). By contrast, aneuploidy was not found in control PBMC. Although it remains to be determined whether PCS is directly related to neoplasms in AIDS, we speculate that a high incidence of PCS and constitutive virus infection augment the susceptibility of the cells to aneuploidy and may play a critical role in the development of AIDS-related neoplasms. It will be important to track the epidemiological and biological features of the incidence of PCS in HIV-1 infection.

### Acknowledgements

The authors would like to thank Dr Masashi Tatsumi for his kind gift of MAGIC5 cells.

*Sponsorship:* This work was supported by a grant-in-aid for scientific research from the Ministry of Health, Labour and Welfare of Japan, and partly supported by a research grant from the Kato Memorial Trust for Nambyo Research.

This study was approved by the institutional Ethics Committees of Nara Medical University, National Hospital Organization Chiba Medical Center, and the International Medical Center of Japan.

<sup>a</sup>Department of Intractable Diseases, Research Institute, International Medical Center of Japan, 1-21-1 Toyama, Shinjuku-ku, Tokyo 162-8655, Japan; <sup>b</sup>Department of Pathology, National Institute of Infectious Disease, 1-23-1 Toyama, Shinjuku-ku, Tokyo 162-8640, Japan; <sup>c</sup>Center for Infectious Diseases, Nara Medical University, 840 Shijo-cho, Kashihara, Nara 634-8522, Japan; <sup>d</sup>Department of Clinical Pathology, Research Institute, International Medical Center of Japan, 1-21-1 Toyama, Shinjuku-ku, Tokyo 162-8655, Japan; and <sup>e</sup>Department of Internal Medicine, National Hospital Organization Chiba Medical Center, 4-1-2 Tsubakimori, Chuo-ku, Chiba 260-8606, Japan.

Received: 19 April 2005; revised: 7 June 2005; accepted: 27 June 2005.

### References

- Beral V, Peterman T, Berkelman R, Jaffe H. AIDS-associated non-Hodgkin lymphoma. *Lancet* 1991; 337:805-809.
- Biggar RJ, Rosenberg PS, Coté T, and the Multistate AIDS/Cancer Match Study Group. Kaposi's sarcoma and non-Hodgkin's lymphoma following the diagnosis of AIDS. *Int J Cancer* 1996; 68:754-758.
- Flore O, Rafii S, Ely S, O'Leary JJ, Hyjek EM, Cesarman E. Transformation of primary human endothelial cells by Kaposi's sarcoma-associated herpesvirus. *Nature* 1998; 394:588-592.
- Miklos G. AIDS, aneuploidy and oncogenes. *Nat Biotech* 2004; 22:1077-1078.
- Wistuba II, Behrens C, Gazdar AF. Pathogenesis of non-AIDS-defining cancers: a review. *AIDS Patient Care STDS* 1999; 13:415-426.
- Remick SC. Non-AIDS-defining cancers. *Hematol Oncol Clin North Am* 1996; 10:1203-1213.
- Frisch M, Biggar RJ, Engles EA, Goedert JJ, and the AIDS-cancer match registry study group. Association of cancer with AIDS-related immunosuppression in adults. *JAMA* 2001; 285:1736-1745.
- Vaccher E, Spina M, Tirelli U. Clinical aspects and management of Hodgkin's disease and other tumors in HIV-infected individuals. *Eur J Cancer* 2001; 37:1306-1315.
- Chiao EY, Krown SE. Update on non-acquired immunodeficiency syndrome-defining malignancies. *Curr Opin Oncol* 2003; 15:389-397.
- Laurence J, Astrin SM. Human immunodeficiency virus induction of malignant transformation in human B lymphocytes. *Proc Natl Acad Sci U S A* 1991; 88:7635-7639.
- Astrin SM, Laurence J. Human immunodeficiency virus activates c-myc and Epstein-Barr virus in human B lymphocytes. *Ann NY Acad Sci* 1992; 651:422-432.
- Abramson J, Verma RS. Acquired immunodeficiency syndromes and concomitant non-Hodgkin's lymphoma in a patient with new chromosomal abnormality. *Acta Haematol* 1987; 77:234-237.
- Zunino A, Viaggi S, Ottaggio L, Fronza G, Schenone A, Roncella S, et al. Chromosomal aberrations evaluated by CGH, FISH and GTC-banding in a case of AIDS-related Burkitt's lymphoma. *Haematologica* 2000; 85:250-255.


14. Reddy KS, Parsons L, Mak L, Chan JA. An hsr on chromosome 7 was shown to be an insertion of four copies of the 11q23 MLL gene region in an HIV-related lymphoma. *Cancer Genet Cytogenet* 2001; 129:107-111.
15. Zou H, McGarry TJ, Bernal T, Kirschner MW. Identification of a vertebrate sister-chromatid separation inhibitor involved in transformation and tumorigenesis. *Science* 1999; 285:418-422.
16. Michel LS, Liberal V, Chatterjee A, Kirchwegger R, Pasche B, Gerald W, et al. MAD2 haplo-insufficiency causes premature anaphase and chromosome instability in mammalian cells. *Nature* 2001; 409:355-359.
17. Babu JR, Jeganathan KB, Baker DJ, Wu X, Kang-Decker N, van Deursen JM. Rae1 is an essential mitotic checkpoint regulator that cooperates with Bub3 to prevent chromosome missegregation. *J Cell Biol* 2003; 160:341-353.
18. Wittmann T, Hyman A, Desai A. The spindle: a dynamic assembly of microtubules and motors. *Nat Cell Biol* 2001; 3:E28-E34.
19. Sumara I, Vorlaufer E, Gieffers C, Peters BH, Peters J-M. Characterization of vertebrate cohesin complexes and their regulation in prophase. *J Cell Biol* 2000; 151:749-761.
20. Liu S-T, Hittle JC, Jablonski SA, Campbell MS, Yoda K, Yen TJ. Human CENP-1 specifies localization of CENP-F, MAD1 and MAD2 to kinetochores and is essential for mitosis. *Nature Cell Biol* 2003; 5:341-345.
21. Tang Z, Sun Y, Harley SE, Zou H, Yu H. Human Bub1 protects centromeric sister-chromatid cohesion through Shugosin during mitosis. *Proc Natl Acad Sci U S A* 2004; 101:18012-18017.
22. Obuse C, Iwasaki O, Kiyomitsu T, Goshima C, Toyoda Y, Yanagida M. A conserved Mis 12 centromere complex is linked to heterochromatic HP1 and outer kinetochore protein Zwint-1. *Nat Cell Biol* 2004; 6:1135-1141.
23. Fitzgerald PH, McEwan CM. Total aneuploidy and age-related sex chromosome aneuploidy in cultured lymphocytes of normal men and women. *Hum Genet* 1977; 39:329-337.
24. Madan K, Lindhout D, Palan A. Premature centromere division (PCD): a dominantly inherited cytogenetic anomaly. *Hum Genet* 1987; 77:193-196.
25. Bajnóczyk K, Gardó S. "Premature anaphase" in a couple with recurrent miscarriages. *Hum Genet* 1993; 92:338-390.
26. German J. Roberts syndrome. I. Cytological evidence for a disturbance in chromatid paring. *Clin Genet* 1979; 16:441-447.
27. Petrinelli P, Antonelli A, Marcucci L, Dallapiccola B. Premature centromere splitting in a presumptive mild form of Roberts syndrome. *Hum Genet* 1984; 66:96-99.
28. Kajii T, Kawai T, Takumi T, Misu H, Mabuchi O, Takahashi Y, et al. Mosaic variegated aneuploidy with multiple congenital abnormalities: homozygosity for total premature chromatid separation trait. *Am J Med Genet* 1998; 78:245-249.
29. Kajii T, Ikeuchi T, Yang Z-Q, Nakamura Y, Tsuji Y, Yokomori K, et al. Cancer-prone syndrome of mosaic variegated aneuploidy and total premature chromatid separation: report of five infants. *Am J Med Genet* 2001; 104:57-64.
30. Zhu D, Ma MS, Zhao RZ, Li MY. Centromere spreading and centromeric aberrations in ovarian tumors. *Cancer Genet Cytogenet* 1995; 80:63-65.
31. Thompson PW, Davies SV, Whitaker JA. C-anaphase in a case of acute nonlymphocytic leukemia. *Cancer Genet Cytogenet* 1993; 71:148-150.
32. Taguchi T, Shimura M, Osawa Y, Suzuki Y, Mizoguchi I, Niino K, et al. Nuclear trafficking of macromolecules by an oligopeptide derived from Vpr of human immunodeficiency virus type-1. *Biochem Biophys Res Commun* 2004; 320:18-26.
33. Tokunaga K, Greenberg ML, Morse MA, Cumming RI, Lyerly HK, Cullen BR. Molecular basis for cell tropism of CXCR4-dependent human immunodeficiency virus type 1 isolates. *J Virol* 2001; 75:6776-6785.

# 死の臨床 45

Shi no rinshō

2005年9月

Vol.28 No.1



緩和ケアは、第一義には苦痛を緩和することがあげられるが、このケアにのみ集中すると、苦しみばかりがケアの対象になりがちである。医療者は患者と話してみても、はじめて患者の喜びを知ることができる。総じて、苦しみのすべてが解決されたわけではなく、今を生きている静かな喜びがある。また、話をすること、役目となる働きが維持されていること、障害の中で人生を見つめなおすこと、家族が介護疲労はありながら、ままたまの生活をしていることなどが、喜びとして繰り返し表現されている。家族介護疲労への援助がALS緩和ケアの大きな課題である。

### 告知と緩和ケア

苦しみと喜びの援助をする緩和ケアを行うには、ALSを持ちながらの生活を告知してあることが必要である。告知する意義として、進行する障害の本態がわからないことが不安につながる、障害を持ちながらどのように生きていくかを正しい知識と経験に基づいた知恵によって患者が考えることができる、患者が現実と対峙することを助ける、患者と死について話し合うことができる、家族の負担を軽減することなどがあげられる。一方で、告知する困難として、説明を患者が絵のようにイメージできない、マニュアル化された時代にあって考えずに答えを急ぐ傾向がある、家族に迷惑をかけたくないなど患者は人と人との関係で死を考える、まったく発話できないレベルを含めた起こりうるコミュニケーション障害を完全に予測することができない、自己決定は変更されうる、患者の意思を医療者が誤って受け取る、患者を取り巻く健常者の間にもコミュニケーション障害が存在することなどがあげられる。

### 最期の療養場所

最期まで在宅を希望する患者が多かったが、実際に在宅で死亡した患者は32人中3人であった。終末期に病院を希望した理由は、医療者が常に傍らにいないことに患者が不安である、家族が死にゆく患者を看てられない、家族の介護負担が大きいと患者も家族も考えることであった。一般病棟では患者に十分な時間を提供できない課題があった。現行の緩和ケア病棟・ホスピスのALSへの疾患適応拡大が期待される。

### さいごに

ケアしつくせない患者の心の深みに、患者の人生観と死生観が存在する。お互いの人生観と死生観を形作る人間論が問われている。

### 引用文献

- 加藤修一 筋萎縮性側索硬化症の終末期緩和ケアの一考察 神経内科 61:179-184,2004  
 加藤修一 筋萎縮性側索硬化症のコミュニケーション障害：多様性と告知の観点から 神経内科 62,印刷中2005

## HIV/AIDS患者・家族のための緩和医療

### 抗HIV治療確立前後の比較

奈良県立医科大学感染症センター  
古西 満

### はじめに

1981年に初めてAIDS症例の報告が米国でされた後、瞬く間にHIV感染症は世界中に拡がっている。2004年12月現在、生存しているHIV感染者数は世界で4,000万人弱と推定されている。日本ではHIV/AIDS患者の累計報告数は約13,000名で多くはないが、新規報告者数は年々増加し続けている。

当初は有効な治療がなく、AIDSは「死の病」であったが、今では強力な抗HIV治療（highly active antiretroviral therapy：HAART）が確立され、HIV感染症はウイルス増殖を抑制して免疫能の回復・維持が可能な「慢性疾患」となりつつある。しかし、現在でも亡くなられるHIV/AIDS患者は存在し、この疾患における死の問題は避けがたいことでもある。そこで、HAART導入前後でのHIV/AIDS患者の死亡状況を解析し、現状でHIV/AIDS患者・家族に対して緩和医療上どのように対応すべきかについて考察する。

### 対象・方法

これまでに当科で死亡したHIV/AIDS症例20名（男性19名・女性1名）を対象とした。HIV感染経路は血液製剤13名、異性間性的接触5名、同性間性的接触2名であった。死亡時期をHAART導入前（1990～1997年）と導入後（1998～2004年）とに分け、死亡状況

についてカルテ記載をもとに解析，比較した。

## 結果

HAART導入前に死亡された症例は10名（男性9名・女性1名）であった。死亡時年齢は平均35.9歳（23～54歳）であり，HIV感染経路は9名が血液製剤であった。全症例が死亡までにAIDSを発症しており，死因もサイトメガロウイルス感染症，細菌性肺炎，HIV脳症など全てAIDSに関連した合併症であった。最終入院時のCD4陽性リンパ球数も $8/\text{mm}^3$ （ $1\sim 23/\text{mm}^3$ ）と，全症例で極めて低値であった。AIDS発症から死亡までの期間は17.6カ月（ $1\sim 40$ カ月）であった。

HAART導入後（1998～2004年）に死亡された症例は10名（全例男性）であった。死亡時年齢は平均49.7歳（31～71歳）であり，HIV感染経路は6名が性的接触であった。2名は死亡時もAIDS未発症であった。死因は7名が悪性リンパ腫・細菌性肺炎などのAIDS関連疾患であったが，3名がAIDSと関連しない合併症（肝硬変・肺がん）であった。最終入院時のCD4陽性リンパ球数は $89/\text{mm}^3$ （ $1\sim 320/\text{mm}^3$ ）と，低値である症例と比較的維持された症例とに分かれていた。AIDS症例では発症から死亡までの期間は20.2カ月（ $1\sim 87$ カ月）であった。

HAART導入前はHIV感染症による免疫不全の進行に伴いAIDSを発症して死亡していた。しかしHAART導入後の死亡状況は，①AIDS発症後手遅れ状態で初めて受診，死亡した症例，②HAARTが無効となり免疫不全が進行，死亡した症例，③HAARTは有効であったが，他の合併症で死亡した症例の3パターンに分類することができた。

### HAART導入後の死亡症例の実際

症例1は53歳・男性。口腔潰瘍のため開業医や総合病院を受診し，HIV感染が判明し，当科に転院となった。転院時にCD4陽性リンパ球数は $3/\text{mm}^3$ と高度の免疫不全状態であり，原発性脳リンパ腫を発症していた。HAARTなどの治療を行なうも効果なく，転院後2カ月で死亡した。手遅れ状態で受診し，病状の悪化が早く，診断・治療法の選択が対応の主体となり，緩和医療的な対応が十分にできなかった症例であった。

症例2は31歳・男性。1993年から抗HIV治療を開始するも，1995年に食道カンジダ症でAIDSを発症した。

その後もHAARTの薬剤変更を何度も行なうが，効果は一時的で免疫不全は進行し，食道潰瘍・大腸潰瘍・カリニ肺炎・非結核性抗酸菌症・サイトメガロウイルス感染症などの合併症を繰り返した。AIDS発症後87カ月でHIV脳症のため死亡した。患者本人が免疫不全の進行を認識していたため常に「死の不安」を抱えており，信頼関係の構築とともに看護師・カウンセラー・患者仲間（ピアカウンセリング）らが不安の受け止めに努めた症例であった。

症例3は56歳・男性。1992年から抗HIV治療を開始したが，徐々に免疫不全が進行し，1997年に悪性リンパ腫でAIDSを発症した。抗がん化学療法・放射線治療で悪性リンパ腫は治癒し，その後HAARTを開始して免疫能も安定した。しかし2002年に転倒し，硬膜下血腫・脳出血で寝たきり状態となった。本人・家族の希望で在宅療養を実施したが，合併していた肝硬変が悪化し，吐血や腹水貯留のため入退院を繰り返し，肝不全のため死亡した。終末期はHIV感染症に関連しない合併症への対応が主体となり，ソーシャルワーカー・理学療法士・訪問看護師・地域医療機関スタッフ・ボランティアなどとのチームで対応した症例であった。

いずれの症例もプライバシー保護への配慮が必要であった。病名の告知相手の限定，職場に提出する診断書病名への配慮，地域福祉サービス利用の回避などが求められた。

## 考察

HAART導入前は，HIV感染症の進行に伴う免疫不全のためAIDSを発症して死亡していた。しかしHAART導入後の死亡状況は，①AIDSを発症して初めて医療機関を受診したため手遅れの状態での死亡，②HAARTが無効で免疫不全が進行したための死亡，③HAARTは有効だが他の合併症のための死亡，に分けることができ，より複雑となっている。そのため，死を迎えるための患者・家族への支援は多様となり，医師・看護師のみでの対応では不十分である。薬剤師，ソーシャルワーカー，カウンセラー，地域医療機関，社会福祉施設，ボランティアなどでチームを作り，対応することが求められる。しかし，HIV/AIDSに対する理解不足などからチーム医療の実践は容易ではない。例えば，「HIV感染者の社会福祉施設サービス利用に関する調査」によると，HIV感染者受け入れ経験

は社会福祉施設956カ所中22カ所(2.3%)のみであることなどから、HIV感染者に対するチーム医療の困難さが垣間見える。

HIV感染症が、感染性疾患であることやセクシャリティの問題と関連することなどから、HIV/AIDSへの偏見・差別は未だに解消されていない。そのため、患者・家族にとってプライバシー保護が最も重要な課題の一つとなる。親族であっても安易に病名を伝えないこと、職場に提出する診断書の病名に配慮する必要や地域での福祉サービスでは知っている人に会うかもしれないので拒否されることなどがあり、患者・家族と話し合いながら対応することが大切である。

したがって、HIV/AIDS診療を円滑に行なうためには、患者・家族とだけでなく、多くの職種(ボランティアも含む)と理解しあった人間関係を築くことが必要である。そうした人間関係は、HIV/AIDSの緩和医療にとって有益な力になると考える。

## 高齢者医療と緩和医療

### 療養病床における終末期の諸問題

定山溪病院  
中川 翼

療養病床におけるターミナルケアが注目されるのは

#### ■高齢者の病院内死亡の増加

<70歳以上の高齢者の死亡の場所>

##### ●2003(平成15)年:

総計73万5千, 病(医)院83%(61万), 在宅13%(9万3千), 特養3%(1万9千), 老健1%(6千)

##### ●2000(平成12)年:

病(医)院81%, 在宅14%, 特養3%, 老健1%

##### ●1998(平成10)年:

病(医)院77%, 在宅19%, 特養3%, 老健1%

##### ●1970(昭和45)年:

病(医)院19%, 在宅77%, 特養その他4%

定山溪病院における病棟編成

#### ■8個病棟(366床):全床療養病床

#### ■病棟編成

①特殊疾患療養病棟1:3個病棟(136床) ②特殊

疾患入院施設管理加算病棟 ③介護保険療養病棟:3個病棟(139床) ④神経難病(ALS等)のターミナルケアへの関与(特殊疾患療養病棟1の併設による)

### 当院での取り組み

#### (1) 役職者によるターミナルケア検討会(役職者研修)

##### ①概要:

- 医師, 看護部共にターミナルケアに高い関心があった。
- 1997年4月~1999年3月末の2年間「ターミナル」で実施。
- 1ヶ月に1回, 亡くなった方のターミナル時の医療, 看護, 介護等が適切であったかを反省, 検討した。又, ターミナル期の方の検討も行った。
- 参加者: 院長, 副院長, 診療部長, 担当医師, 看護部長, 副看護部長, 看護師長, 看護主任。私は役職医師と役職看護職と一緒に会を持つことの重要性を考え, 理解を得た。

##### ②その効果:

- 役職医師, 役職看護師を中心に全人的ケアの機運が高まった。
- 担当医師, 病棟看護職間に方針共有の機運が高まった。
- 本人, ご家族への説明の機会が増加した。
- 医師, 役職看護師の医療に対する互いの考えが明らかになり, 病院内のあらゆる医療上の問題に対する討論を容易にする糸口になった。

#### (2) ターミナルケアカンファランス

①役職者によるターミナルケア検討会を2年間行い, その後, 1999年4月から各病棟で組織的に開始(死亡患者の約70%で実施)。

##### ②カンファランスの開催時期:

「慢性の疾患や障害を持った患者(特に高齢者)が発熱等特別な理由がないにもかかわらず, 徐々に介助によっても, 経口摂取(咀嚼, 嚥下)ができなくなってきた時を, ターミナル期に近づいているという黄色信号」ととらえ, この時期に, カンファランスを開催。

##### ③カンファランス開催は遅くなり過ぎないこと。

遅くなると, 各職種, 各個人がばらばらに動いてし





CASE REPORT

## A case of pulmonary *Mycobacterium avium* infection with growing nodules after commencing highly active antiretroviral therapy

Mitsuru Konishi\*, Eiichiro Yoshimoto, Kenji Uno, Kei Kasahara, Keiichi Mikasa

Center for Infectious Diseases, Nara Medical University, 840 Shijo-cho, Kashihara, Nara 634-8522, Japan

Received 16 May 2005

### KEYWORDS

Human immunodeficiency virus infection; Pulmonary *Mycobacterium avium* infection; Immune reconstitution syndrome

**Summary** A 53-year-old man was admitted to our hospital because of AIDS-related *Pneumocystis jirovecii* pneumonia. Although the diffuse interstitial infiltrate disappeared on chest radiography after initiation of therapy for *P. jirovecii* pneumonia, a solitary nodule in the right upper lung field persisted. After initiation of highly active antiretroviral therapy (HAART) (stavudine, lamivudine and nevirapine), the pulmonary nodule became larger and a new lesion in the left upper lung field developed. We diagnosed him as pulmonary *Mycobacterium avium* infection in the histological findings of transbronchial lung biopsy (TBLB), and the culture of brushing specimens and gastric juice. Our case has probably been diagnosed as immune reconstitution syndrome because his pulmonary nodule became larger followed by a decrease of his viral load and an increase of his CD4+ cell count after commencing HAART.

© 2005 Elsevier Ltd. All rights reserved.

### Introduction

The prognosis of patients with human immunodeficiency virus (HIV) infection has dramatically improved since the introduction of highly active antiretroviral therapy (HAART). However, some unexpected adverse events occurred in HIV-infected individuals treated with HAART. Beyond the direct toxicities of HAART, the improvement of

immunocompetence following HAART leads to a more potent inflammatory response against infectious or non-infectious antigens.<sup>1</sup> We describe herein an HIV-infected man with pulmonary *Mycobacterium avium* (*M. avium*) infection that grew the prior nodules after initiating HAART.

### Case report

A 53-year-old man, who was previously healthy, was admitted to our hospital on May 31, 2002 because

\*Corresponding author. Tel.: +81 744 22 3051; fax: +81 744 249212.

E-mail address: mkonishi@naramed-u.ac.jp (M. Konishi).

of fever, non-productive cough, and exertional dyspnea. On admission, his body temperature was 38.2 °C and he had thrush on his oral mucosa. The laboratory data were as follows: a white blood cell count 4500/ $\mu$ l (lymphocyte 1%), LDH 349 IU/l, and CRP 3.4 mg/dl. Arterial blood gas analysis on room air revealed a  $PaO_2$  of 60.9 Torr, and  $PaCO_2$  of 39.8 Torr. Chest radiography revealed a solitary nodule in the right upper lung field and a diffuse interstitial infiltrate. Chest CT demonstrated each solitary nodule (size of about 1 cm) in the right S<sup>1</sup> and S<sup>2</sup>, and patchy ground glass opacities diffusely distributed over all lung fields. We examined his serum HIV-1 antibody because we suspected *Pneumocystis jirovecii* (*P. jirovecii*) pneumonia related to HIV infection. His serum Western blot assay for HIV-1 was positive, and his viral load was  $1.6 \times 10^4$  copies/ml. His CD4<sup>+</sup> cell count was 5/ $\mu$ l, and his plasma  $\beta$ -D-glucan was 50.2 pg/ml. The transbronchial lung biopsy (TBLB) specimens, which were taken from his right B<sup>1b</sup> and B<sup>2b</sup>, revealed only non-specific inflammatory changes, but the *P. jirovecii* DNA polymerase chain reaction test was positive in his bronchoalveolar lavage fluid. Oral therapy with sulfamethoxazole/trimethoprim and prednisolone was commenced. After initiation of therapy for *P. jirovecii* pneumonia, his illness completely resolved. Although the diffuse inter-

stitial infiltrate disappeared on chest radiography, a solitary nodule in the right upper lung field persisted with the same size as before the treatment (Fig. 1a). HAART (stavudine, lamivudine, and nevirapine) was started after the end of therapy for *P. jirovecii* pneumonia.

After 1 month of HAART, chest radiography indicated that the pulmonary nodule had slightly grown (Fig. 1b). The pulmonary nodule became larger; and a new lesion in the left upper lung field developed 2 months later (Fig. 1c). He was admitted to our hospital again on December 27, 2002 though he had no complaints. On re-admission, his viral load became undetectable, and his CD4<sup>+</sup> cell count was 95/ $\mu$ l. The histological findings of TBLB from his right B<sup>1b</sup> and B<sup>2b</sup> indicated non-caseating granulomas with acid-fast bacilli. Microbiologically, acid-fast bacilli were detected in the culture of brushing specimens and gastric juice, and *M. avium* was identified by the DNA-DNA hybridization method. HAART was continued, and the treatment for *M. avium* with isoniazid and levofloxacin was commenced. His chest radiography became almost normal 6 months later (Fig. 1d), and the treatment for *M. avium* was discontinued after 1 year. Since then, he was still asymptomatic and his chest radiography did not worsen.

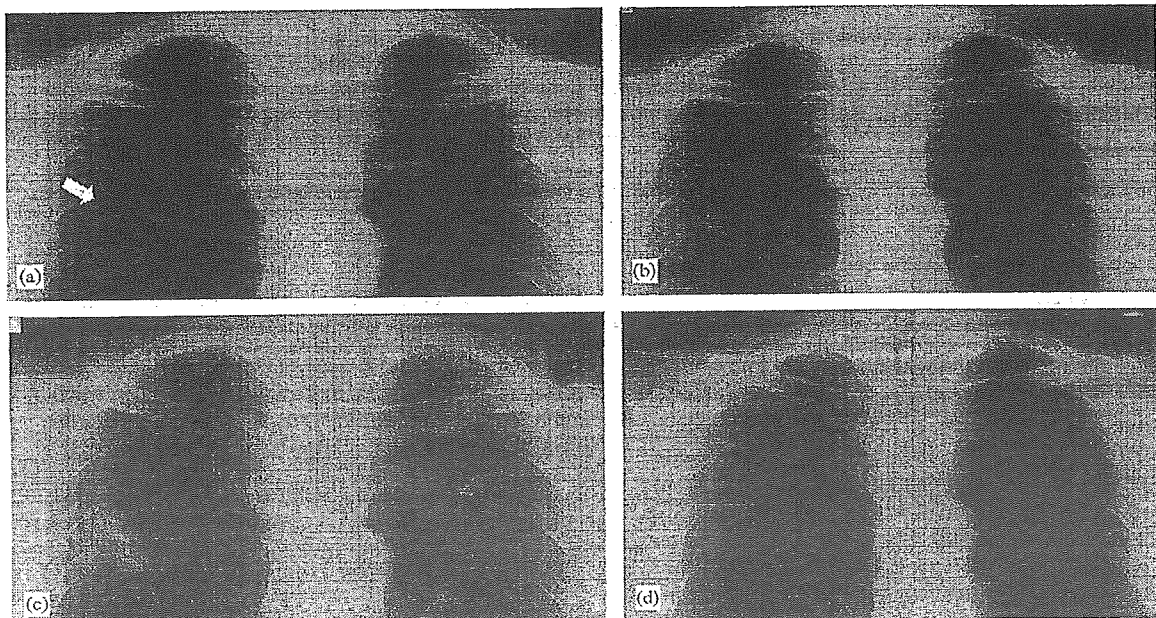


Figure 1 Chest radiographic changes in our case with pulmonary *Mycobacterium avium* infection. (a) At the end of the therapy for *Pneumocystis jirovecii* pneumonia, (b) after 1 month of highly active antiretroviral therapy (HAART), (c) after 3 months of HAART, (d) after 6 months of treatment for *M. avium* infection.

## Discussion

*M. avium* complex (MAC) infection is known to cause a disseminated disease in HIV-infected patients. On the other hand, isolated pulmonary MAC infection is very uncommon in the HIV-infected patients.<sup>2</sup> Salama et al. reported 4 cases of isolated pulmonary MAC infection and reviewed only the 20 previously reported cases in the literature. They pointed out that the onset of isolated pulmonary MAC infection might be associated with immune reconstitution syndrome (IRS) which has been recognized as paradoxical inflammatory disorders developing after initiation of HAART.<sup>3</sup> Our case also has probably been diagnosed as IRS because his pulmonary nodule became larger followed by a decrease of his viral load and an increase of his CD4<sup>+</sup> cell count after commencing HAART.

It is very rare to identify solitary nodules on chest radiography regardless of the pulmonary MAC infection. Chest radiography most often reveals hilar adenopathy with or without infiltrates in the pulmonary MAC disease related to HIV infection. Only 1 of 24 cases had pulmonary nodule on chest radiography in the above-mentioned review.<sup>3</sup> Pulmonary MAC disease showing a solitary nodule is thought to be rare even in patients without HIV infection.<sup>4</sup> In addition, our case is unique because

he had no symptoms in spite of worsening of the radiological findings. The symptoms of isolated pulmonary MAC disease in HIV-infected patients include fever, cough, night sweats, dyspnea, hemoptysis, and/or weight loss. Especially, the symptoms can usually appear within 2–4 weeks after initiating HAART when MAC infection is due to IRS.<sup>3</sup>

We should pay attention to isolated pulmonary MAC infection because it has become more common resulting from the increasing patient population with IRS in the HAART era.

## References

1. Stoll M, Schmidt RE. Immune restoration inflammatory syndromes: the dark side of successful antiretroviral treatment. *Curr Infect Dis Rep* 2003;5:266–76.
2. Hocqueloux L, Lesprit P, Herrmann JL, et al. Pulmonary *Mycobacterium avium* complex disease without dissemination in HIV-infected patients. *Chest* 1998;113:542–8.
3. Salama C, Policar M, Venkataraman M. Isolated pulmonary *Mycobacterium avium* complex infection in patients with human immunodeficiency virus infection: case reports and literature review. *Clin Infect Dis* 2003;37:e35–40.
4. Kobashi Y, Yoshida K, Miyashita N, Niki Y, Matsushima T. Pulmonary *Mycobacterium avium* disease with a solitary pulmonary nodule requiring differentiation from recurrence of pulmonary adenocarcinoma. *Intern Med* 2004;43:855–60.

平成17年度 厚生労働科学研究費補助金エイズ対策研究事業  
「HAART時代の日和見合併症に関する研究」班  
総括・分担研究報告書

---

発行日 2006年3月31日

発行者 主任研究者 安岡 彰  
富山大学医学部 感染予防医学  
〒930-0194 富山市杉谷2630

---