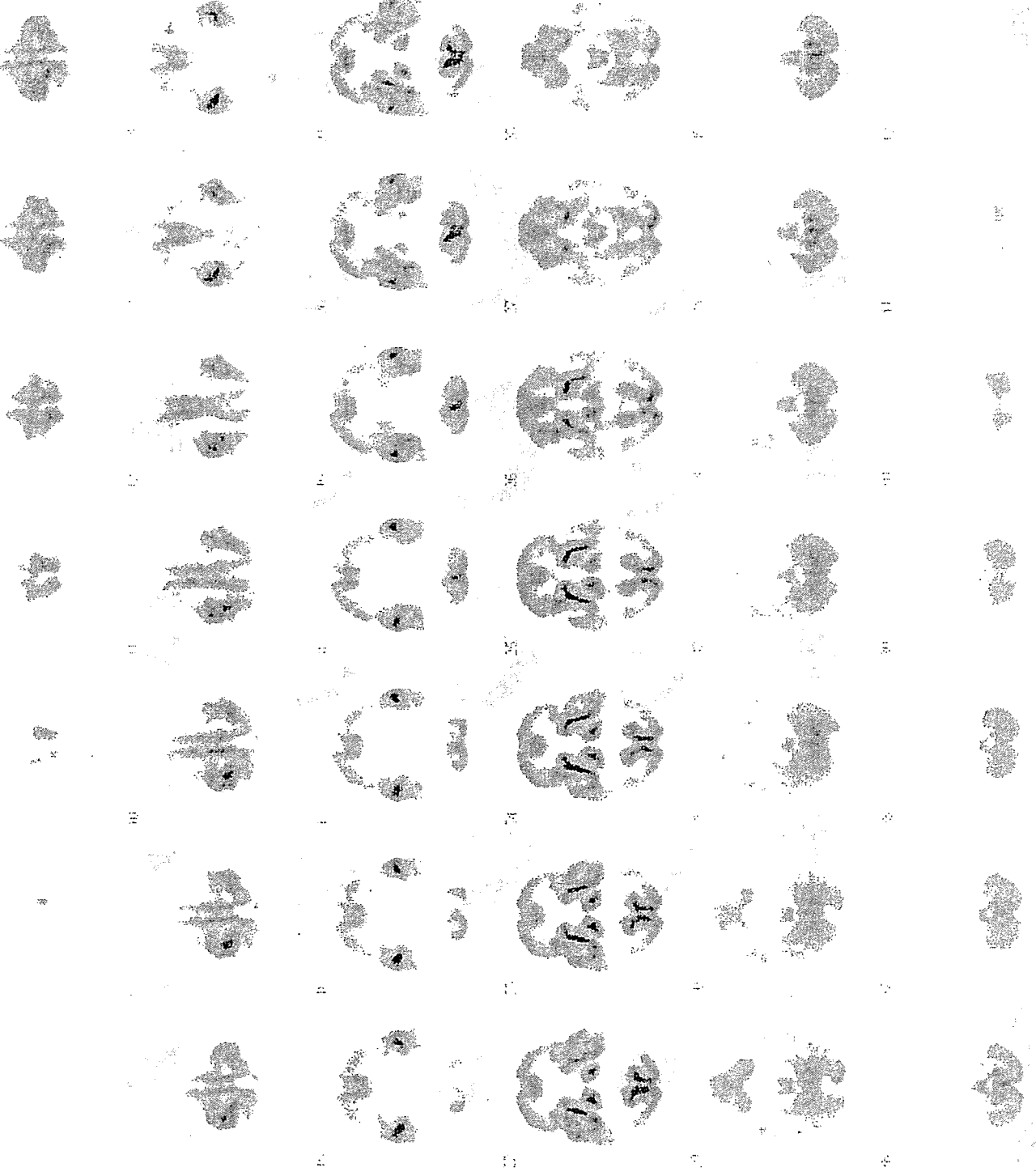


1/3ページ(次のページに続く)

長寿七


P1

severe



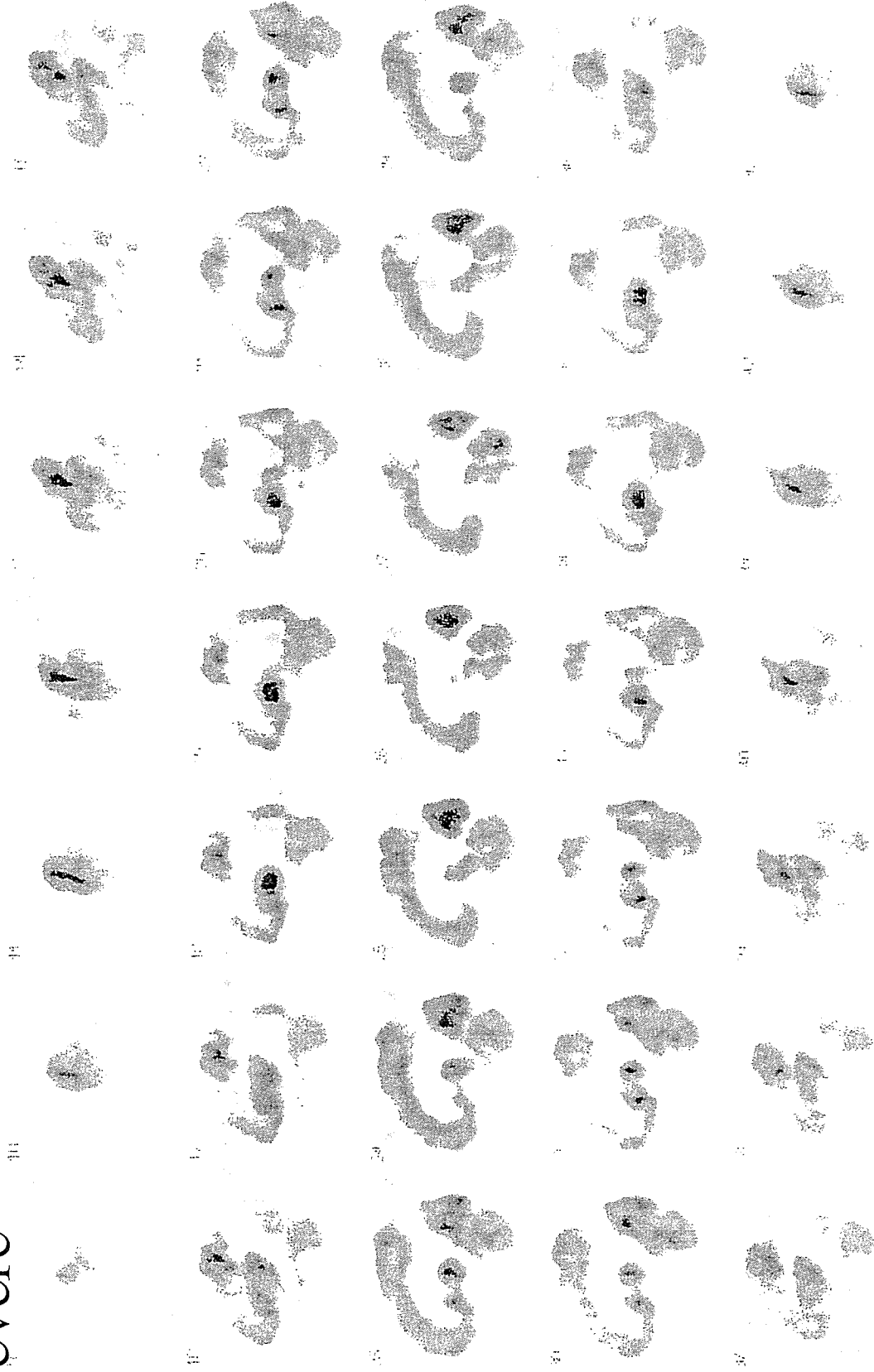
P1

severe

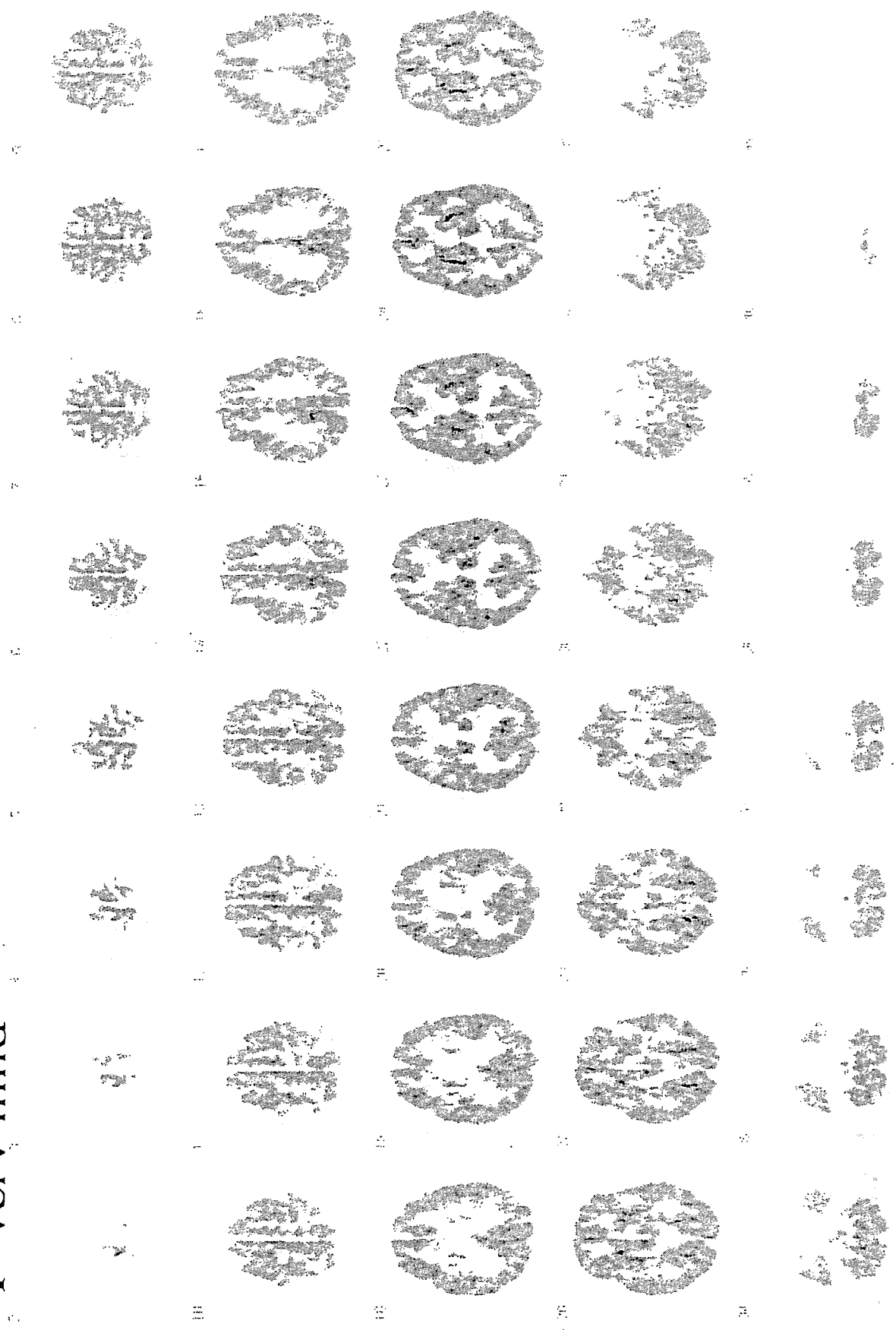


P1

severe




P1 very mild



2/3ページ(次のページに続く)

長寿七

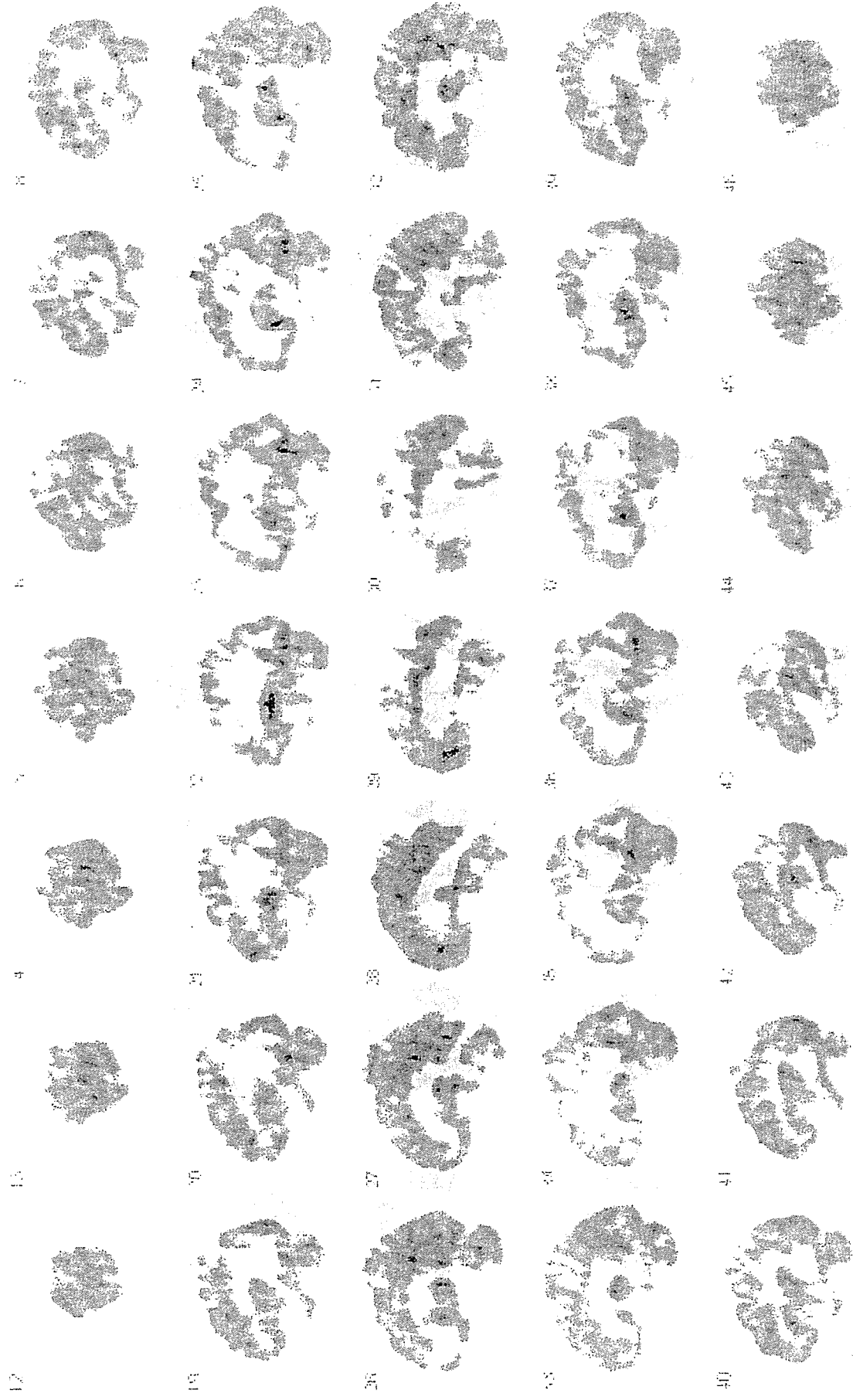
P1 very mild

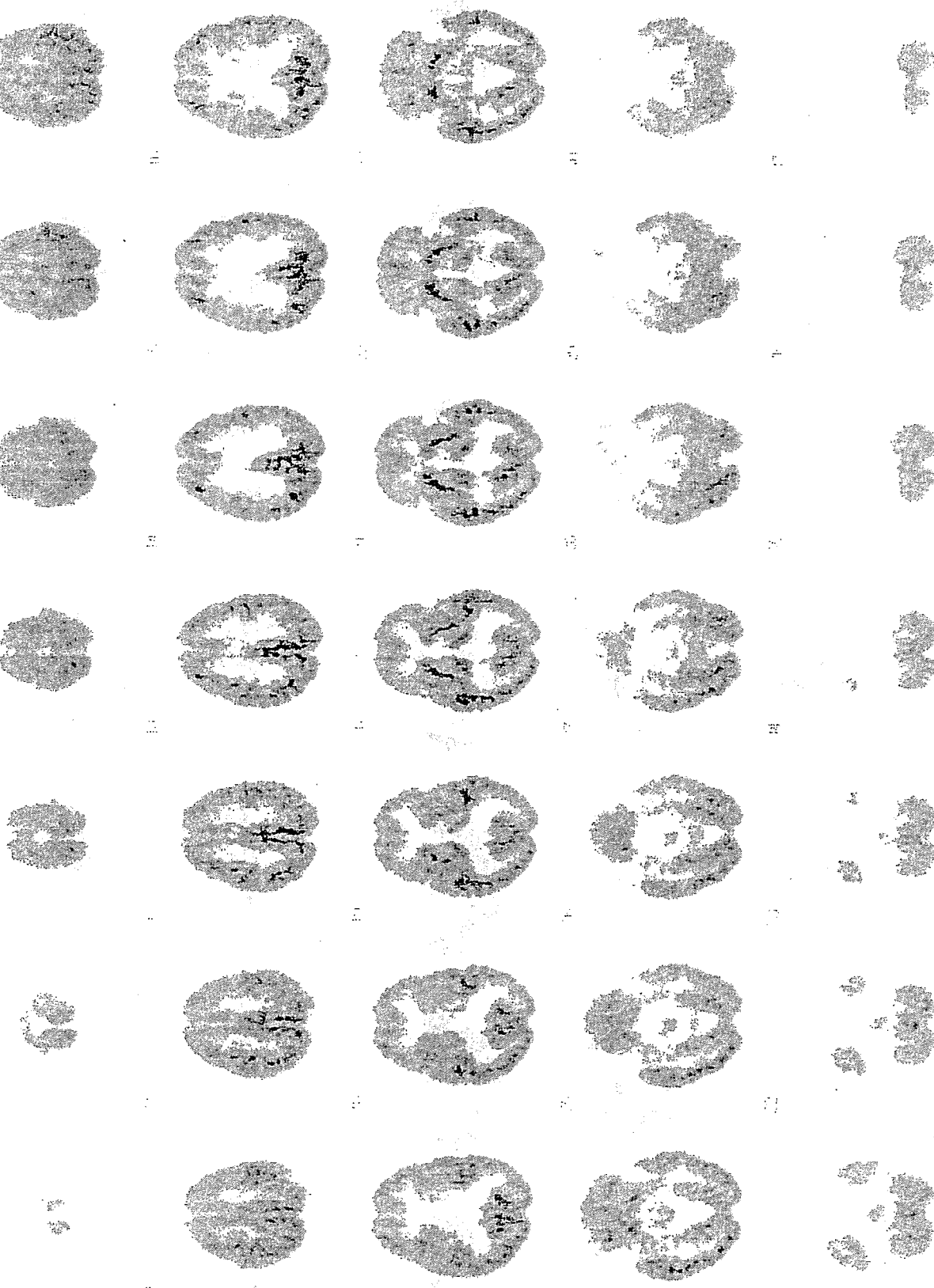


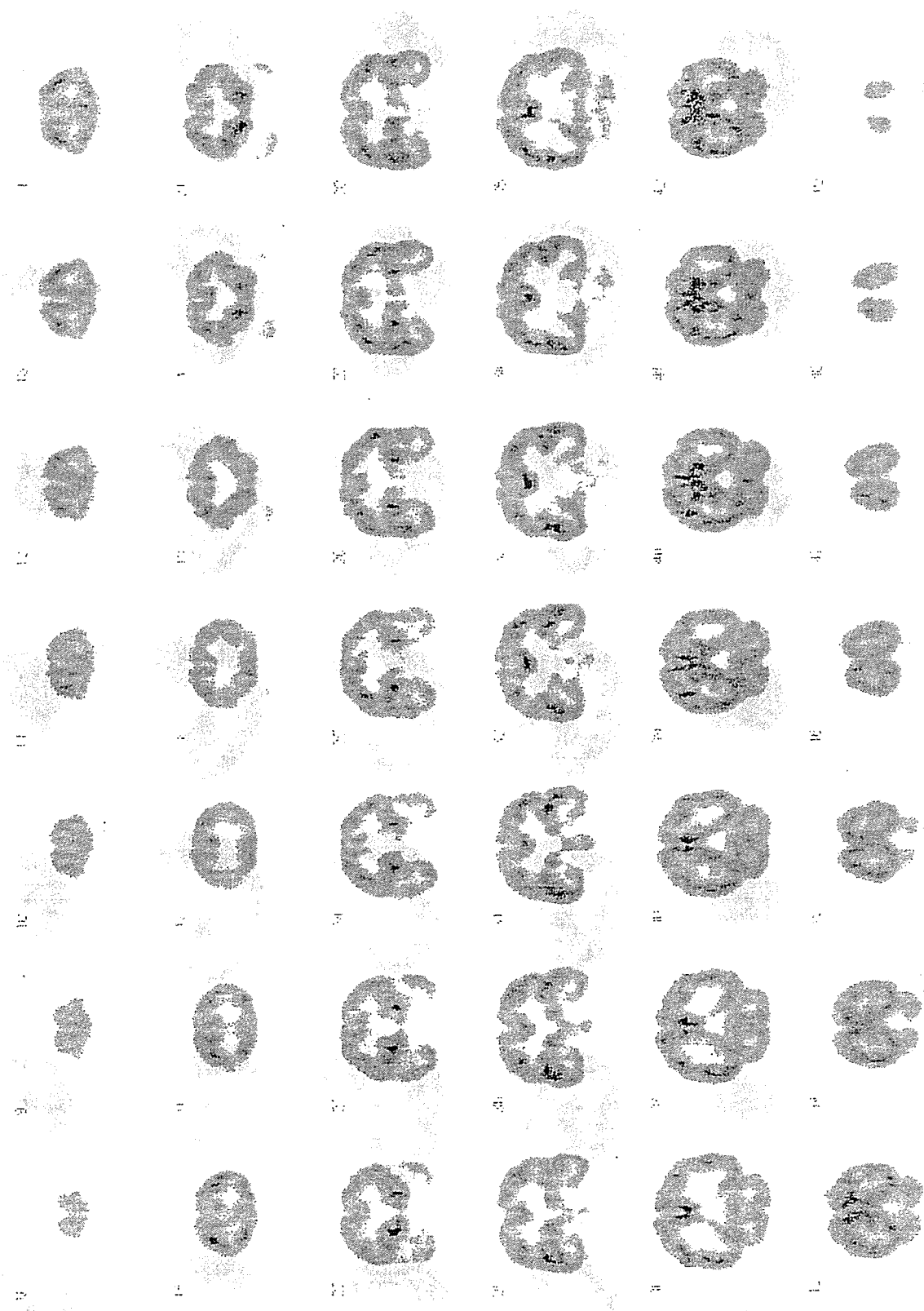
3/3ページ

長寿七

P1 very mild





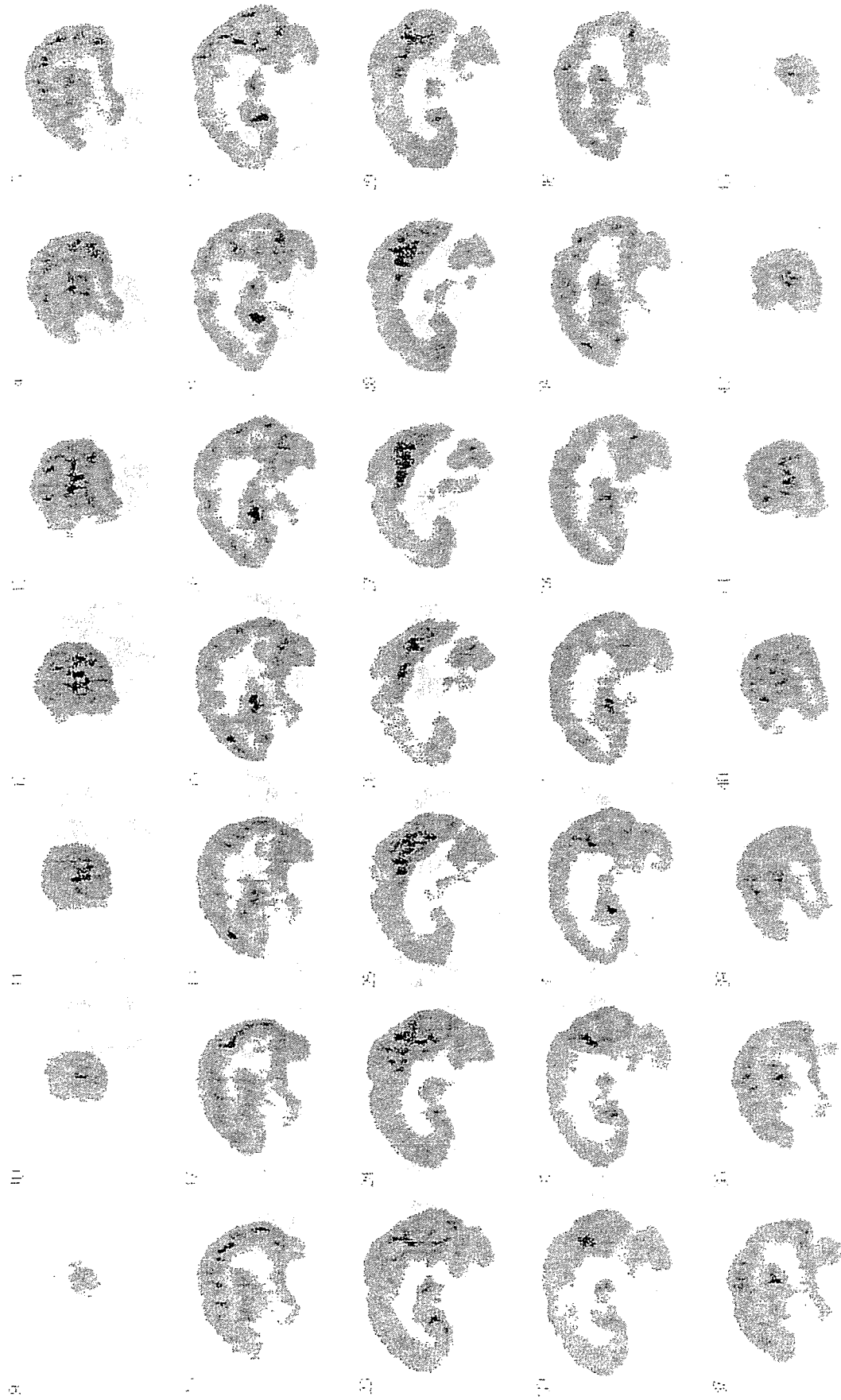


100









1/3

長寿セ

P2



P1 very mild



BRAIN PET SCAN INTERPRETATION

Examine for (and document where appropriate):

- a) adequacy of the technical quality of scan acquisition, reconstruction, and display,
- b) presence of any evident structural abnormality, including rating the degree of atrophy as either none, slight, mild, moderate, or severe,
- c) assessment of global level of cortical metabolism, relative to the levels visually evident in basal ganglia, thalamus, and cerebellum,
- d) presence of any focal cortical abnormalities (with locations specified as left or right dorsolateral prefrontal, medial prefrontal, anterior cingulate, inferior frontal, sensorimotor, superior parietal, inferior parietal, parietotemporal, superior temporal, mid-to-inferior anterior lateral temporal, mid-to-inferior posterior lateral temporal, mesial temporal, primary visual occipital, associative visual occipital, or posterior cingulate cortex),
- e) presence of any focal non-cortical abnormalities, including in left or right caudate nucleus head, lentiform nucleus, thalamus, cerebellar cortex, midbrain, pons, and
- f) any additional findings.

The cerebral metabolic findings noted from this systematic review of the PET should be correlated whenever possible with the structural information documented on CT or MRI, with respect to cerebrovascular disease, atrophic changes, and other structural imaging findings.

Metabolic evidence of neurodegenerative processes (e.g., Alzheimer's disease, Pick's disease, and other frontotemporal dementia, dementia with Lewy bodies, dementia of Parkinson's disease, Huntington's disease) is most strongly supported by identification of areas of regional hypometabolism unmatched by structural findings (i.e., greater than could be expected for the degree of any generalized structural atrophic changes noted, and not accounted for by cerebrovascular changes).

BRAIN PET SCAN TEMPLATES

Scans can be classified into one of 7 main interpretive categories (**Figure 1**, adapted from Silverman et al., JAMA, 2001; 286:2120-2127) – normal (*N1*) or normal except for age-appropriate atrophic changes (*N2*); abnormal only in a non-neurodegenerative pattern (*N3*); abnormal in a neurodegenerative pattern involving posterior cortical hypometabolism consistent with presence of AD (*P1*); abnormal in a neurodegenerative pattern that includes posterior cortical hypometabolism but is nevertheless inconsistent with AD as the most likely or sole cause of cognitive impairment (*P1+*) (e.g., due to involvement of brain regions known to be preserved in AD, and/or lack of involvement of inferior parietal and posterior cingulate cortex); abnormal in a neurodegenerative pattern that is most consistent with frontotemporal dementia (*P2*), or a predominantly subcortical neurodegenerative process (*P3*).

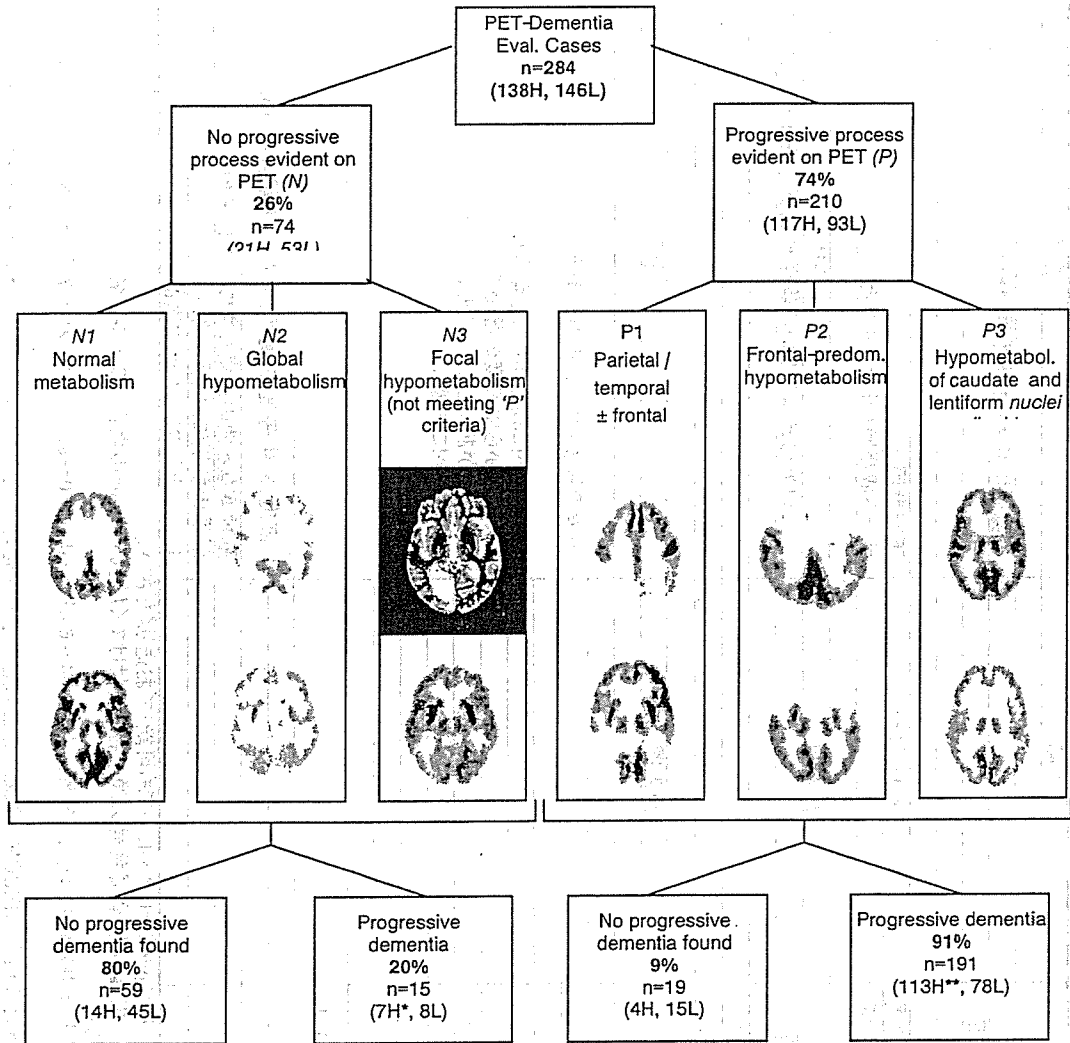


Figure 1. PET patterns and presence of progressive disease in patients undergoing evaluation for dementia. PET scans typical of each of six categories of cerebral metabolic patterns (designated N1, N2, N3, P1, P2, P3) are demonstrated. Images displaying N1, P1, and P3 patterns were acquired with a Siemens ECAT EXACT HR+ scanner; those displaying N2, N3, and P2 patterns were acquired with a Siemens ECAT 931 scanner. Image set in black background was acquired using a GE Signa 1.5 T MRI scanner, TR=2100, TE=80. H, diagnosis established by histopathologic examination. L, outcome established by longitudinal monitoring.

* 3 AD, 1 AD + progressive supranuclear palsy, and 3 Creutzfeldt-Jakob cases.

** 86 AD, 4 AD + Lewy bodies, 1 AD + Parkinson's disease, 1 AD + cerebrovascular disease, 1 AD + Lewy bodies + cerebrovascular disease; 7 frontotemporal, 6 Lewy body, 3 subcortical gliosis, 2 Creutzfeldt-Jakob, 1 progressive supranuclear palsy, and 1 Kuf's lipofuscinosis case.

MR症例記録用紙(症例ごと)

初回説明		記入欄	
項目		項目	
施設名		施設名	
症例登録番号		登録時に与えられる番号(****)	
検査年月日		年(西暦) 月 日	
画像ファイル名(dicomの時はフォルダ名)		T1_**** など	
検査にあたっての特記事項(もしあれば)		下記参照 *1 データ収集時のトラブルなど	
項目		項目	
撮影条件		撮影条件	
プロトコル登録番号		通常は1(大幅な変更あれば2,3等)	
T1W		標準方法からの変更(もしあれば)	
T2W		標準方法からの変更(もしあれば)	
FLAIR		標準方法からの変更(もしあれば)	
項目		項目	
施設読影結果		施設読影結果	
読影医師名		読影医師名	
脳萎縮		脳萎縮の程度(サンプル画像参照) 4: 明らかに3以上の高度萎縮あり 3: 軽度から中等度の萎縮あり 2: 萎縮があるとも言えない 1: 明らかに萎縮なし	
前頭葉		右 左	
側頭葉		右 左	
頭頂葉		右 左	
後頭葉		右 左	
海馬		右 左	
その他の萎縮に対する特記事項(あれば)		4: 高度, 3: 中等度, 2: 軽度, 1: なし(下記参照 *3)	
白質病変		脳梗塞など他の病変も含めての総合所見 画像の解釈における説明 1: 上記とおなじ, 2: 他の医師	
右			
左			
所見と診断			
読影時コメント(もしあれば)			
読影医師名			

- *1: 画像データを、dicom (出来なければ、DrViewまたはAnalyzeでも可能)でお送りください。
T1_****、T2_****、FL_**** のように、撮像種類・登録番号の順で名前を付けてください(dicomの場合はフォルダ名)。
ヘッドから個人情報削除してください。
- *2: VSRADの処理は、(1)全年齢(54~86才)との比較および(2)年齢に応じた54~69才あるいは70~86才のいずれかのデータベースとの比較、結果は、処理結果レポートのbmp画像と被験者のDICOM画像および生成される途中処理結果ファイルが入ったフォルダ毎お送りください。
CD-Rには、症例登録番号、用いたデータベース、経過年数がわかるように記載してください。
- *3: grade1: 白質病変なし、grade2: 脳の一部にごく軽度の白質病変を認める。
grade3: 両側大脳全体に散在性の小病変を認める、grade4: 脳室周囲に連続する白質病変を認める。

MR症例記録用紙(症例ごと)

追跡時

症例識別情報		項目	記入欄	説明
施設名		登録時に与えられる番号(****)を記入		
症例登録番号		年(西暦)		
検査年月日		月		
検査年月日		日		
画像ファイル名(dicomの時)はフォルダ名)		下記参照 *1		
検査にあつたの特記事項(もしあれば)		T1_****_1、FL_****_1、など データ収集時のトラブルなど		
撮像条件		項目	記入欄	説明
プロトコル登録番号	通常は1(大幅な変更あれば2,3等)			
T1W	標準方法からの変更(もしあれば)			
T2W	標準方法からの変更(もしあれば)			
FLAIR	標準方法からの変更(もしあれば)			
施設読影結果		項目	記入欄	説明
読影医師名				
脳萎縮	部位	萎縮の程度		
	前頭葉	左右	前回よりの変化	
		右		
		左		
	側頭葉	右		
		左		
	頭頂葉	右		
	左			
	後頭葉	右		
	左			
	海馬	右		
		左		
その他の萎縮に対する特記事項(あれば)		萎縮の程度(サンプル画像参照) 4:明らかに3以上の高度萎縮あり 3:軽度から中等度の萎縮あり 2:萎縮があるとも言えない 1:明らかに萎縮なし 前回よりの変化(上記の数字に表れないものも記載) 3:増悪 2:増悪が疑われる 1:変化なし		
白質病変	右	4:高度, 3:中等度, 2:軽度, 1:なし(下記参照 *3)		
	左	脳梗塞など他の病変も含めての総合所見		
所見診断	所見と診断	1:上記とおなじ, 2:他の医師		
	読影医師名	画像の解釈における説明(上記所見以外にあれば記載してください)		
	読影時コメント(もしあれば)	上記所見とは別に記載してください		
	前回のMRよりの変化			

*1: 画像データを、DICOM (出来なければ、DrViewまたはAnalyzeでも可能)でお送りください。
T1_****_T2_****_FL_****の様に、撮像種類・登録番号の順で名前を付けてください(dicomの場合はフォルダ名)。
追跡時は後ろにアンダーバーと追跡年数を加えてください。
ヘッドから個人情報削除してください。
VSRAの処理は、(1)全年齢(54~86才)との比較および(2)年齢に応じた54~69才あるいは70~86才のいずれかのデータベースとの比較、
の結果は、処理結果レポートのbmp画像と被験者のDICOM画像および生成される途中処理結果ファイルが入ったフォルダ毎にお送りください。
CD-Rには、症例登録番号、用いたデータベース、経過年数がわかるように記載してください。
*3: grade1: 白質病変なし, grade2: 脳の一部分にごく軽度の白質病変を認める。
grade3: 両側大脳全体に散在性の小病変を認める, grade4: 脳室周囲に連続する白質病変を認める。

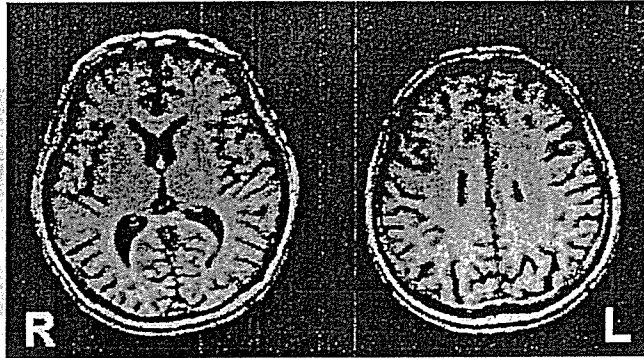MRIの萎縮および白質病変のグレード分け

1. MCIを対象とし、萎縮・白質病変ともに軽度変化の段階分けを行います。従って、通常のカテゴリとはやや異なります。
2. grade1(正常)およびgrade3(萎縮あるいは白質病変あり)を基準として分類します。
grade2はgrade1と3のどちらか判断出来ない例とし、
grade4はgrade3よりも明らかに高度な病変に使用します。
3. 個々の年齢は考慮しません。

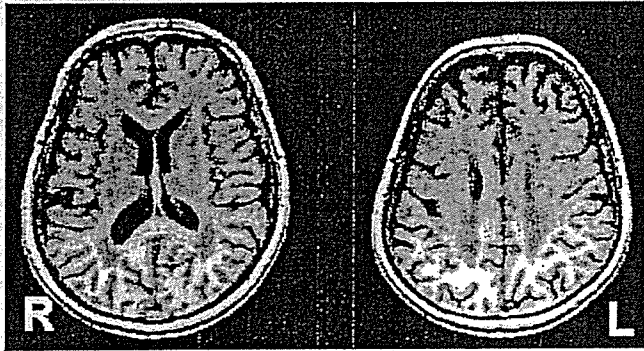
前頭葉萎縮のグレード分けサンプル

前頭葉萎縮のグレード分けサンプル (矢状面) 前頭葉萎縮

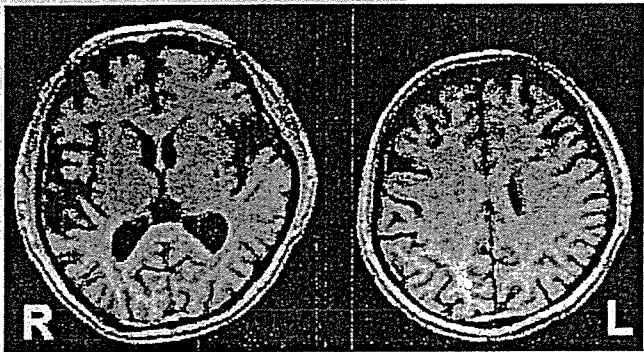
Grade 1



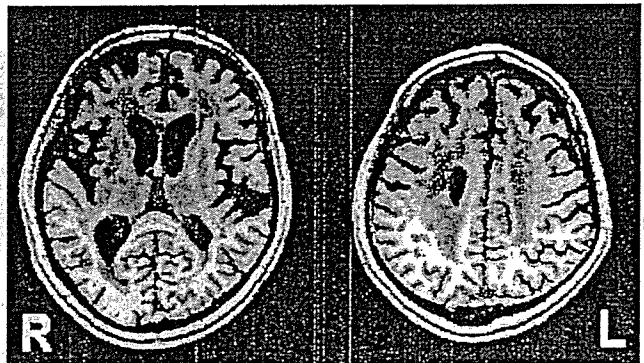
Grade 2



Grade 3

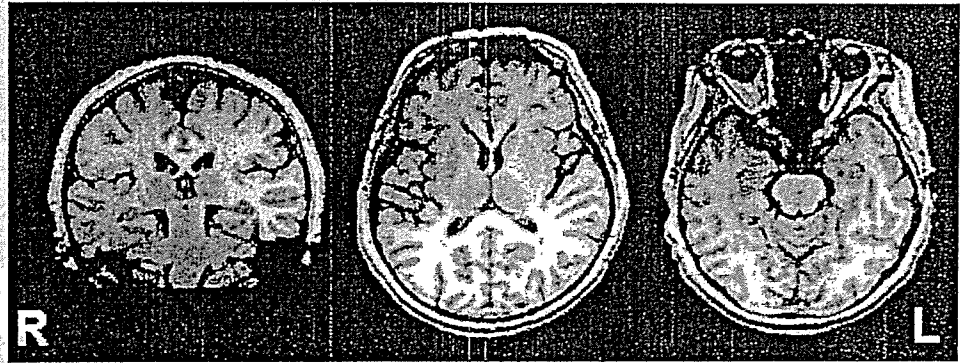


Grade 4

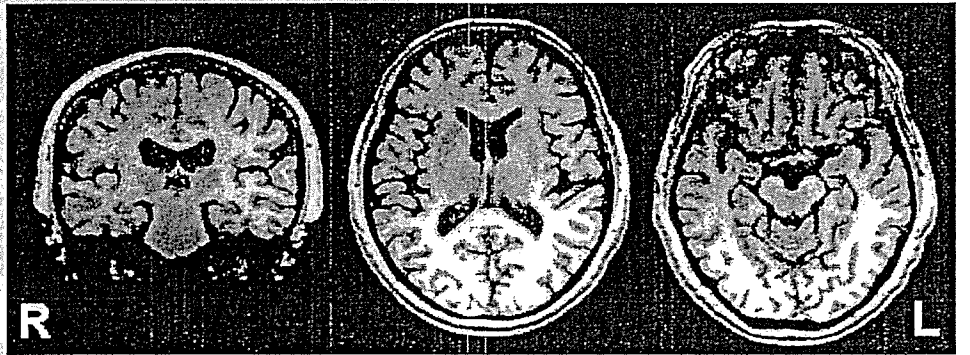


側頭葉(外側部)萎縮のグレード分けサンプル

Grade 1

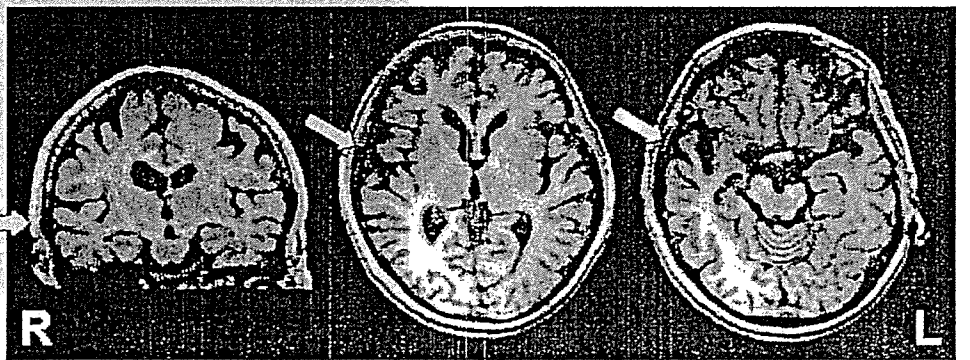


Grade 2

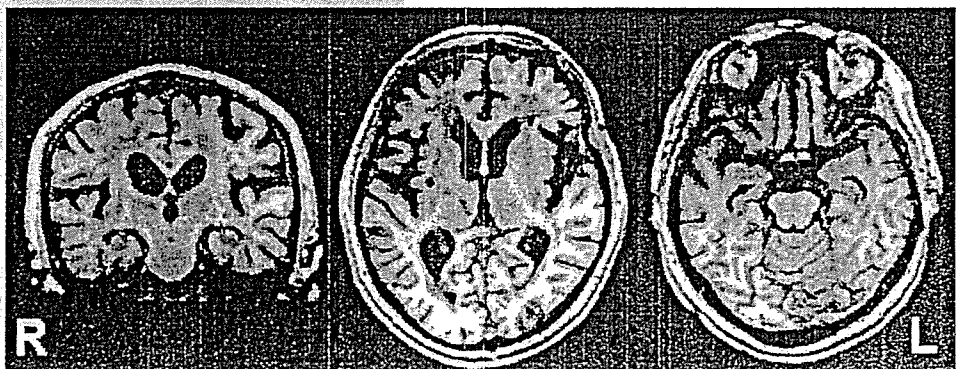


Grade 3

右側 ⇒
(左側はGrade2)

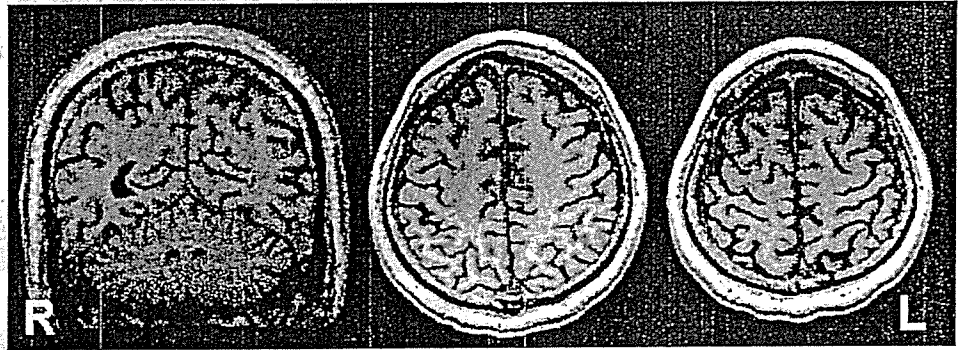


Grade 4

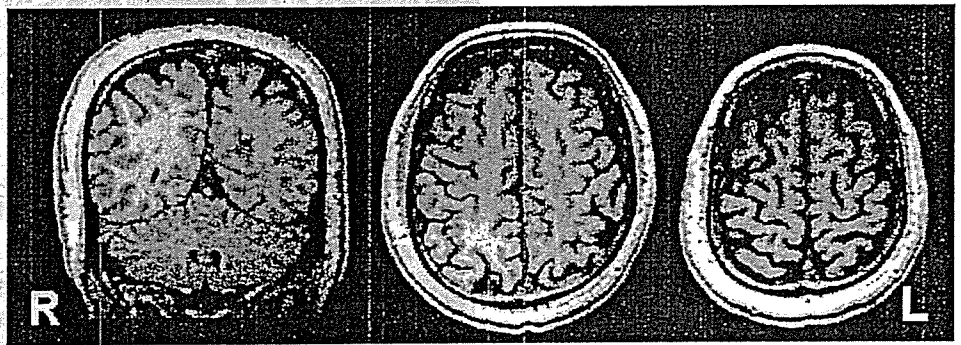


頭頂葉のグレード分けサンプル

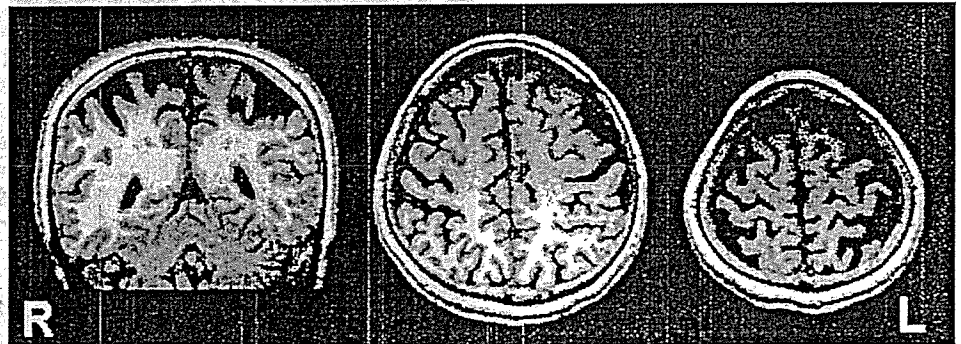
Grade 1



Grade 2

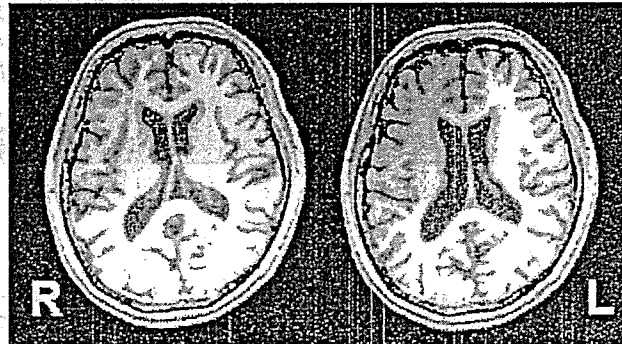
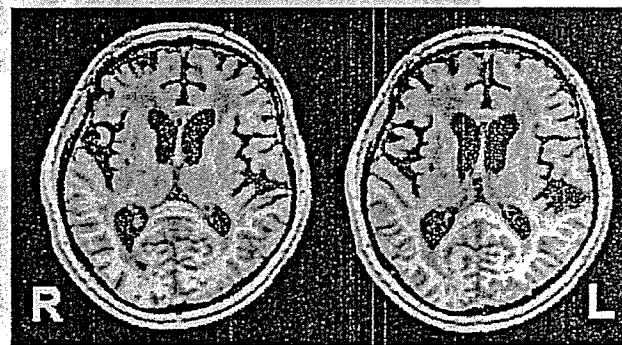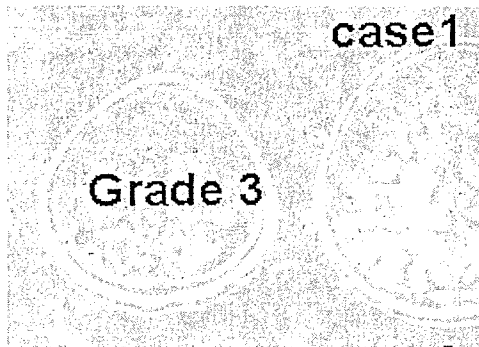

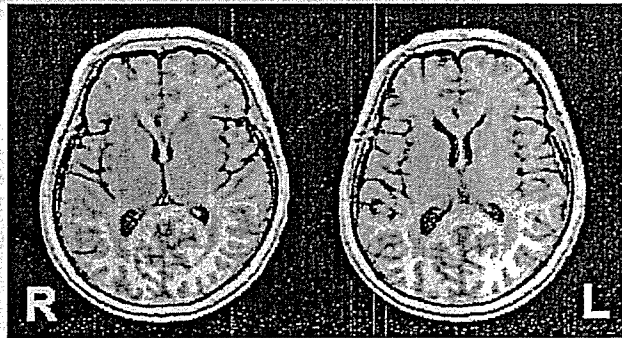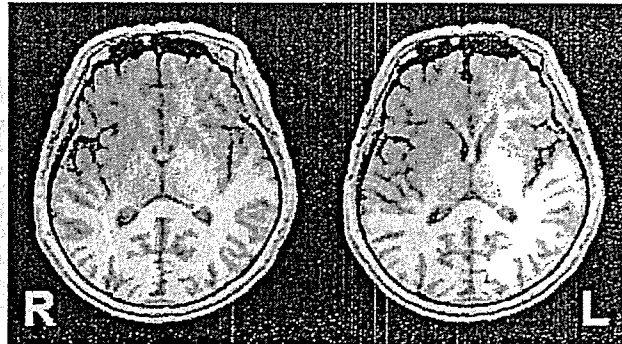



Grade 3



Grade 4: Grade 3より明らかに著明な萎縮を認める例 (図なし)

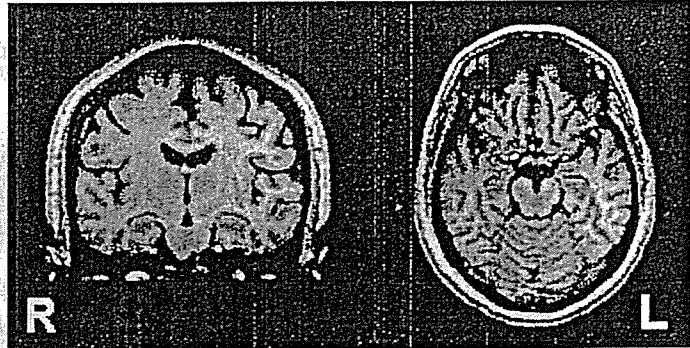後頭葉萎縮のグレード分けサンプル



Grade 4: Grade3より明らかに萎縮な著明な例(画像なし)

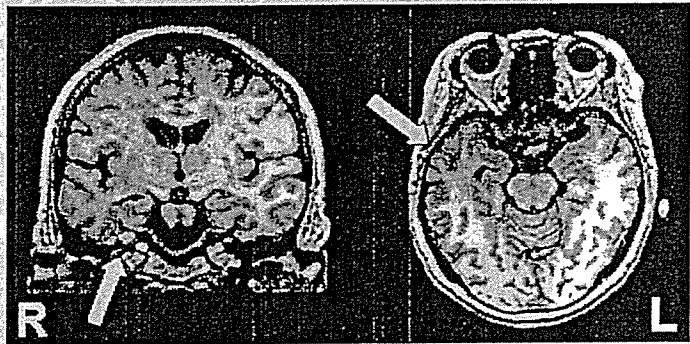
海馬萎縮のグレード分けサンプル

Grade 1



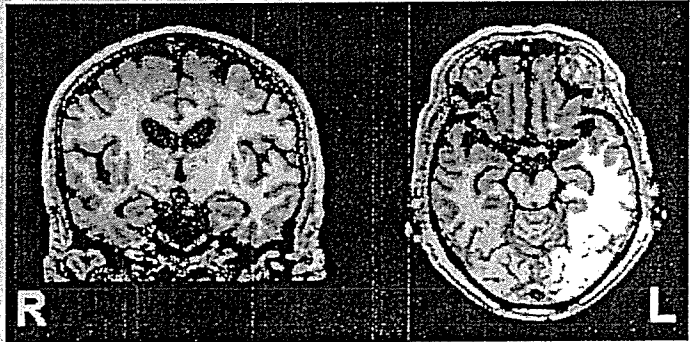Grade 2

左側 ⇒



(右側はgrade1)

Grade 3



Grade 4

