

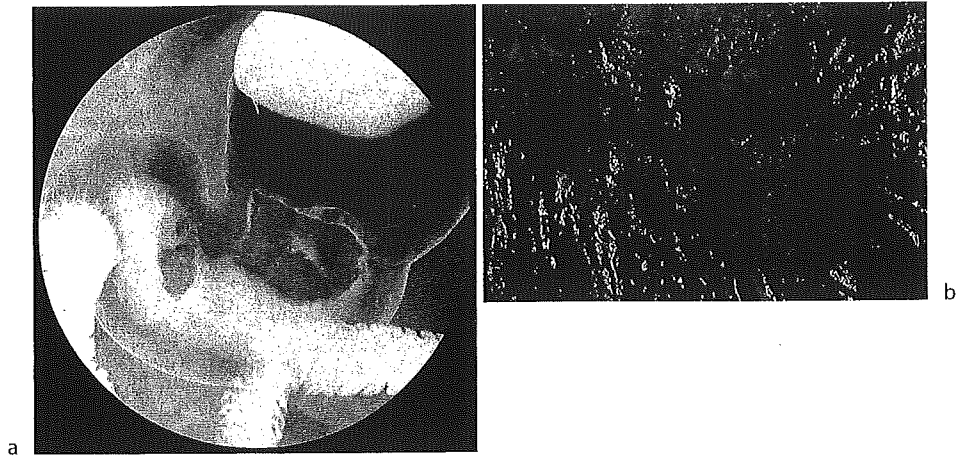FIG. 4. A 70-year-old man. CCD-DR visualizes two gastric cancers at the posterior of the lower gastric body to the antrum (a). Gross specimen demonstrates a protruded advanced cancer with central ulceration measuring 4.0 cm and a protruded type of early cancer measuring 2.0 cm (b)

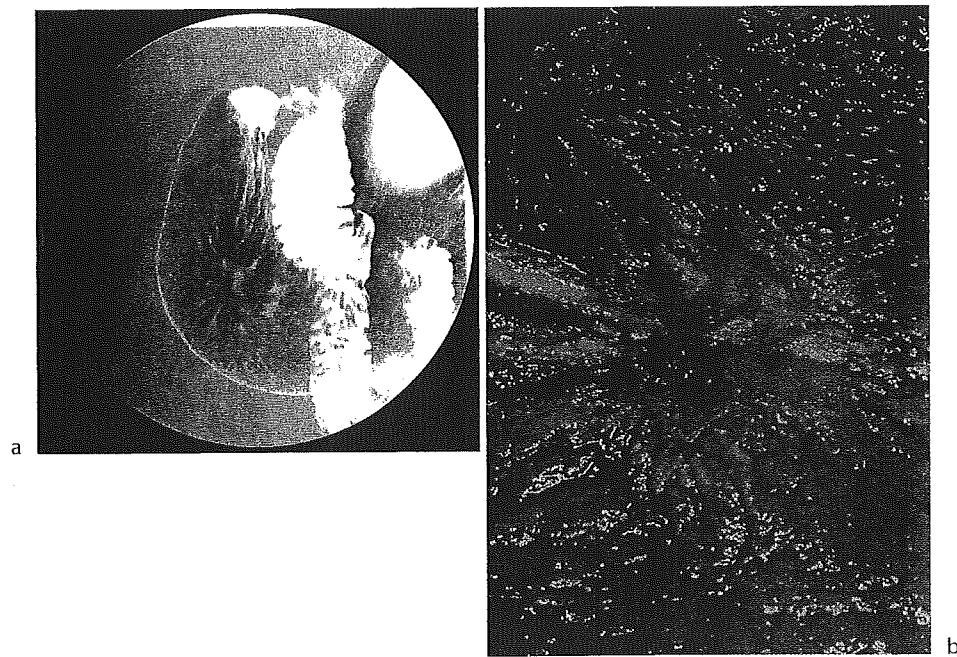


FIG. 5. A 55-year-old man. CCD-DR demonstrates a depressed type of gastric cancer at the posterior wall of the antrum (a). Gross specimen shows a depressed type of advanced cancer 5.0 x 4.5 cm in size (b)

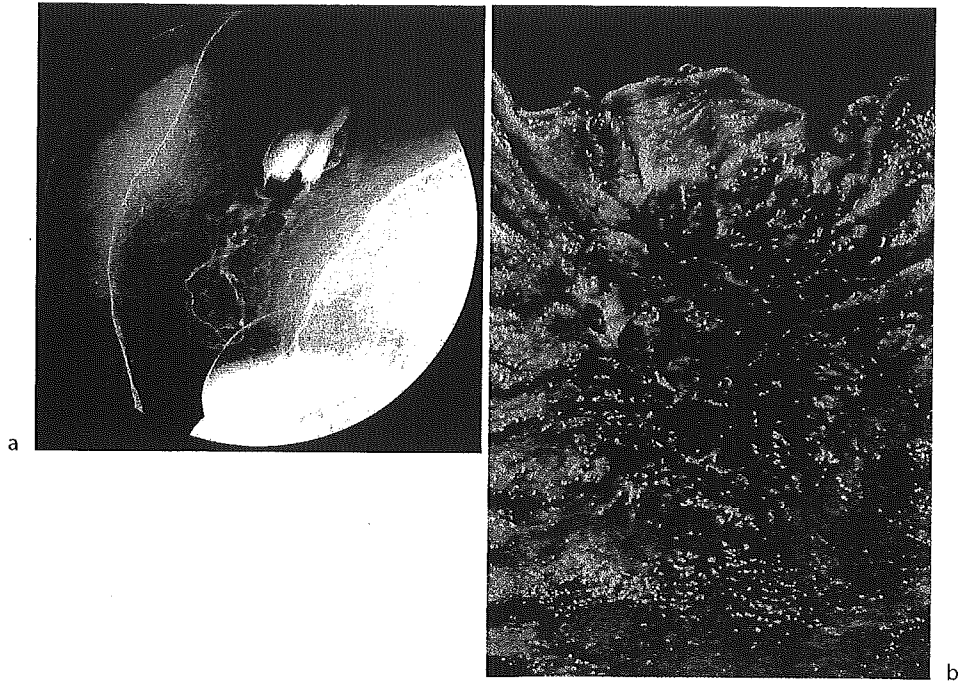


FIG. 6. A 71-year-old man. An advanced cancer is demonstrated by CCD-DR just below the cardia (a). Gross specimen shows an ulcerative type of advanced gastric cancer 6.0 cm in diameter (b)

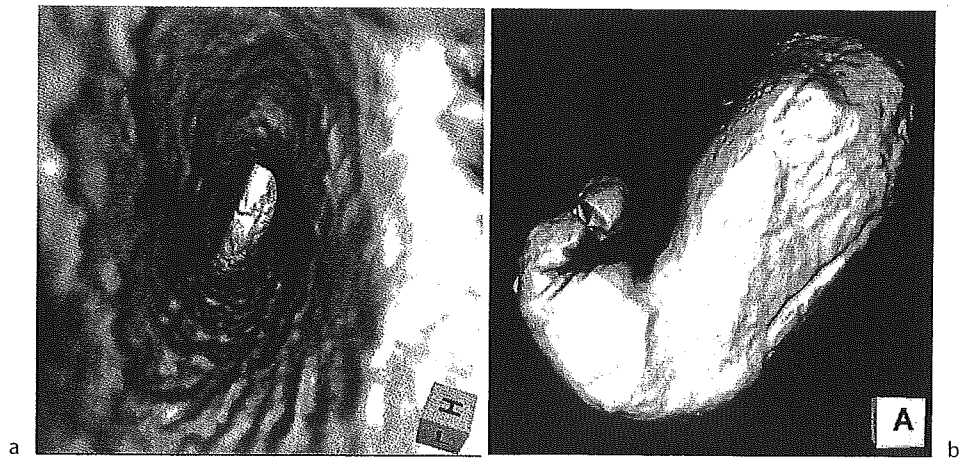


FIG. 8. Two imaging modes of multidetector row computed tomography (MDCT) gastrography. a A representative virtual endoscopic view, resembling gastroscopic images. b A representative 3D gas insufflation view, resembling radiographic images

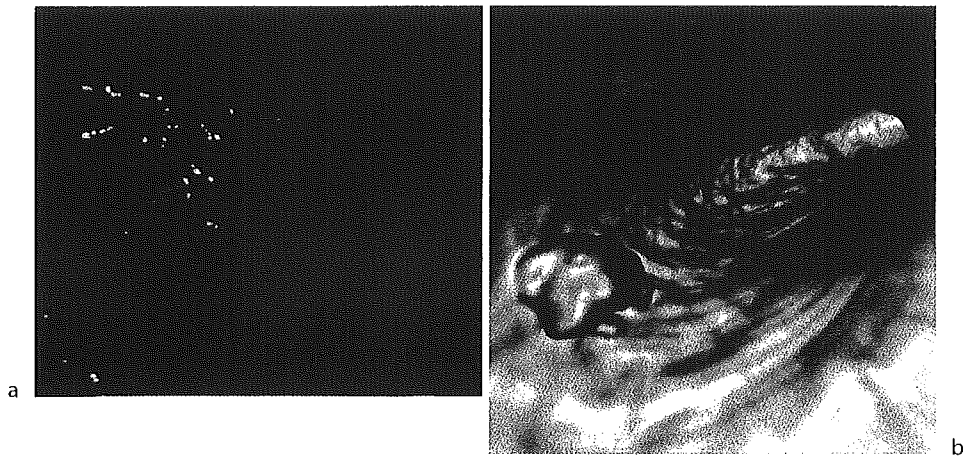


FIG. 9. A 63-year-old man. Conventional endoscopy demonstrates a protruded type of early gastric cancer 2 cm in size at the greater curvature side of the upper gastric body (a). The lesion is clearly visualized by virtual endoscopic view (b)

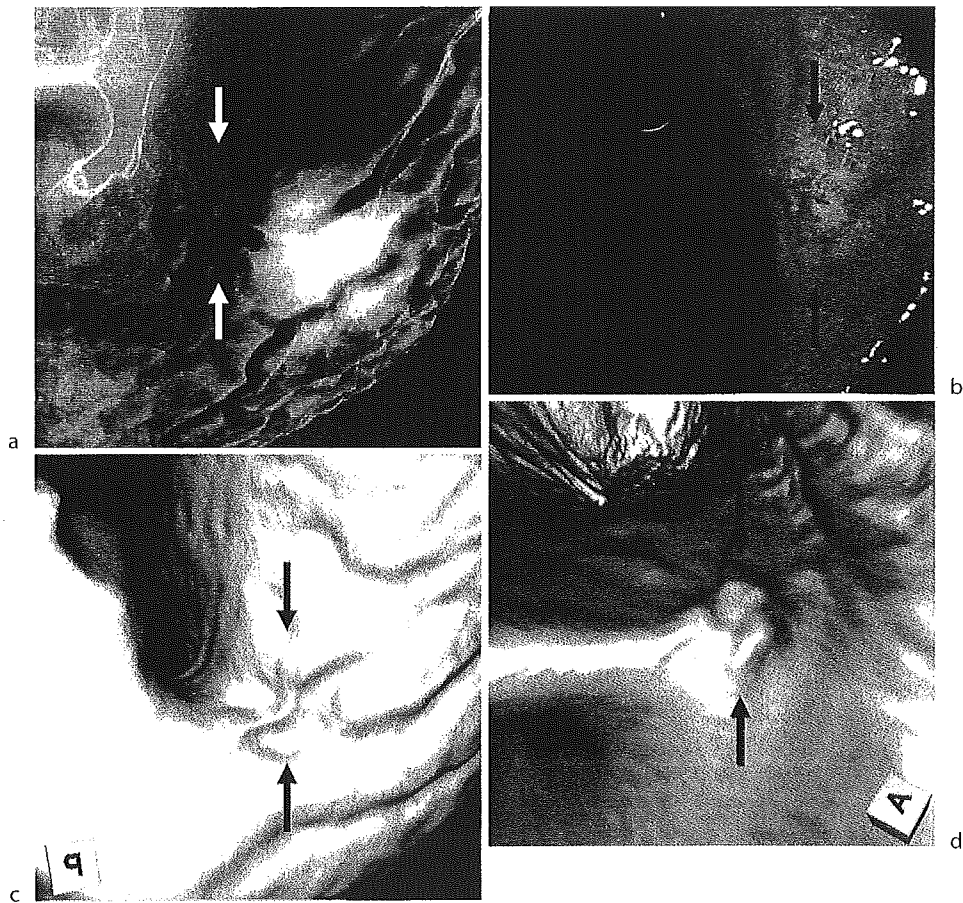


FIG. 10. A 33-year-old man. A small depressed type of early gastric cancer measuring 1.5 cm is identified at the posterior side of the gastric angle by gastric radiography and gastroscopy (arrows in a, b). The lesion can barely be recognized by virtual endoscopic and 3D views of MDCT gastrography (arrows in c, d)

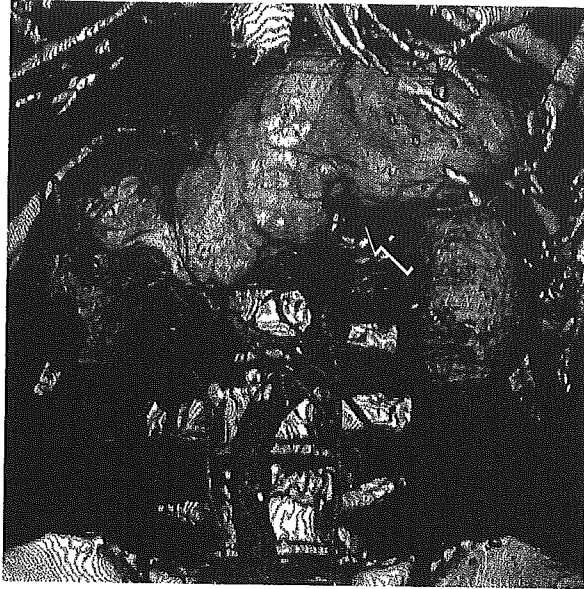


FIG. 11. Three-dimensional imaging of a gastric cancer and lymph node metastases. The 3D view of the primary lesion (*arrow*) and the 3D image data of diagnosed lymph node metastases can be combined digitally to produce effective 3D views of gastric carcinoma in the pre-operative staging

# AJR

**American Journal of Roentgenology**  
Diagnostic Imaging and Related Sciences

Journal of the American Roentgen Ray Society

Volume 184, No. 4, April 2005

## **Vascular Virtual Endoluminal Visualization of Invasive Colorectal Cancer on MDCT Colonography**


Gen Inuma  
Noriyuki Moriyama  
Mitsuo Satake  
Kunihisa Miyakawa  
Ukihide Tateishi  
Nachiko Uchiyama  
Takayuki Akasu  
Takahiro Fujii  
Toshiaki Kobayashi

Gen Iinuma<sup>1</sup>  
Noriyuki Moriyama<sup>1</sup>  
Mitsuo Satake<sup>2</sup>  
Kunihisa Miyakawa<sup>2</sup>  
Ukihide Tateishi<sup>2</sup>  
Nachiko Uchiyama<sup>1</sup>  
Takayuki Akasu<sup>3</sup>  
Takahiro Fujii<sup>4</sup>  
Toshiaki Kobayashi<sup>5</sup>

## Vascular Virtual Endoluminal Visualization of Invasive Colorectal Cancer on MDCT Colonography

**OBJECTIVE.** The purpose of this study was to assess the utility of vascular views for visualization of invasive colorectal cancers on contrast-enhanced MDCT colonography.

**CONCLUSION.** By means of Hounsfield-transparency settings, we obtained virtual endoluminal images that show vascular structures and delineate invasive cancers of the colorectal wall, and we call these images “vascular views.” Using this technique for contrast-enhanced MDCT colonography, we found that the increase in flow and pooling of blood related to angiogenesis of cancerous lesions is easy to identify and that this finding is useful in the detection of invasive colorectal cancers.

 CT colonography, a technique for visualizing colorectal lesions using 3D volumetric data generated by helical CT, has developed rapidly over the past several years [1, 2]. This method has been reported to be useful for improving the diagnosis of colonic polyps and is now being considered for colorectal cancer screening in the United States [3, 4]. This potential has been markedly enhanced by the advent of MDCT, which allows acquisition of entire images of the colorectum during a single breath-hold [5]. A major merit of MDCT is its high acquisition speed that can be used to cover large volumes with thin collimation, resulting in good spatial resolution and reduction of the partial volume effect artifact [6]. The thinness of the reconstructed axial CT slices has allowed an increase in the image quality of CT colonography to depict colonic tumors more accurately. Furthermore, in contrast-enhanced studies with MDCT, the ability to scan through the entire abdomen in 20 sec or less means that data for the whole colon can be acquired within the time generally regarded as the arterial-dominant phase.

Detection of lesions on CT depends on lesion size, slice thickness, and contrast differentiation [7]. By means of Hounsfield-transparency set-

tings, we obtained virtual endoluminal images that show vascular structures and delineate invasive cancers of the colorectal wall, called “vascular views,” on contrast-enhanced MDCT colonography. Using this technique, we found that the increase in flow and pooling of blood related to angiogenesis of cancerous lesions is easy to identify and that this is useful in the detection of invasive colorectal cancers.

The purpose of this study was to assess the utility of vascular views for the visualization of invasive colorectal cancers on contrast-enhanced MDCT colonography.

### Materials and Methods

From January to March 2002, 28 consecutive patients presenting with 30 invasive colorectal carcinomas underwent contrast-enhanced MDCT examinations at our hospital for preoperative staging. The series included 15 men and 13 women, ranging in age from 37 to 77 years (median, 60 years). Of these patients, 22 (78.6%) underwent MDCT after preoperative colonoscopic examinations with standard bowel preparation of up to 3 L of a polyethylene glycol–electrolyte solution, and the remaining six patients (21.4%) with advanced colorectal carcinomas underwent MDCT without preparation. Patients with rectal cancers underwent MDCT in the prone position, whereas a supine position was used for those with colon cancers. Before treatment, patients re-

Received October 22, 2003; accepted after revision August 10, 2004.

Supported in part by grants for Scientific Research Expenses for Health and Welfare Programs and the Foundation for the Promotion of Cancer Research and by the third-term Comprehensive 10-Year Strategy for Cancer Control from the Ministry of Health, Labor and Welfare.

<sup>1</sup>Cancer Screening Division, Research Center for Cancer Prevention and Screening, National Cancer Center, 5-1-1 Tsukiji, Chuo-ku, Tokyo 104-0045, Japan. Address correspondence to G. Iinuma.

<sup>2</sup>Diagnostic Radiology Division, National Cancer Center Hospital, Chuo-ku, Tokyo, Japan.

<sup>3</sup>Colorectal Surgery Division, National Cancer Center Hospital, Chuo-ku, Tokyo, Japan.

<sup>4</sup>Endoscopy Division, National Cancer Center Hospital, Chuo-ku, Tokyo, Japan.

<sup>5</sup>Cancer Screening Technology Division, Research Center for Cancer for Prevention and Screening, National Cancer Center, Chuo-ku, Tokyo, Japan.

AJR 2005;184:1194–1198

0361–803X/05/1844–1194

© American Roentgen Ray Society

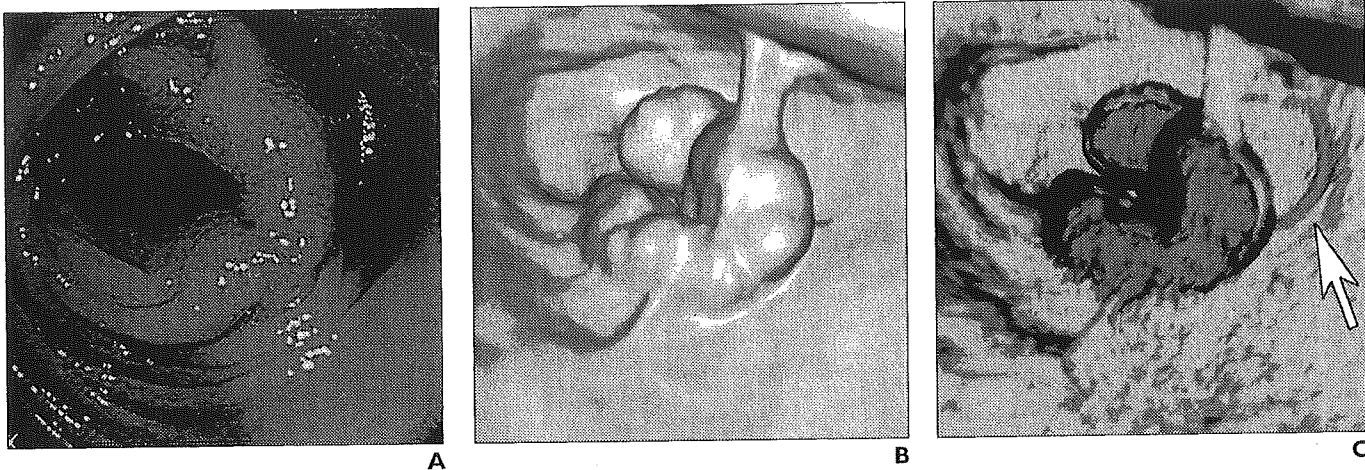
ceived muscular injection of anticholinergic drugs, and room-air insufflation via the anus was performed just before each scan.

Pathologic diagnosis with endoscopic biopsy or surgically resected specimens was confirmed in each

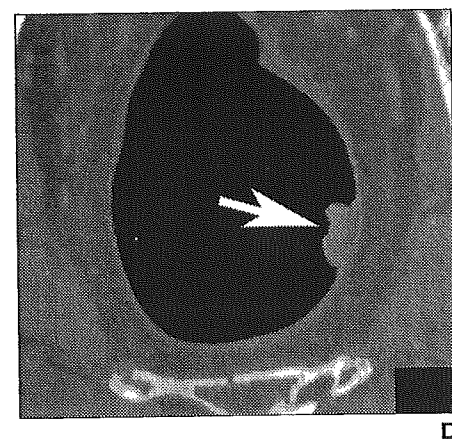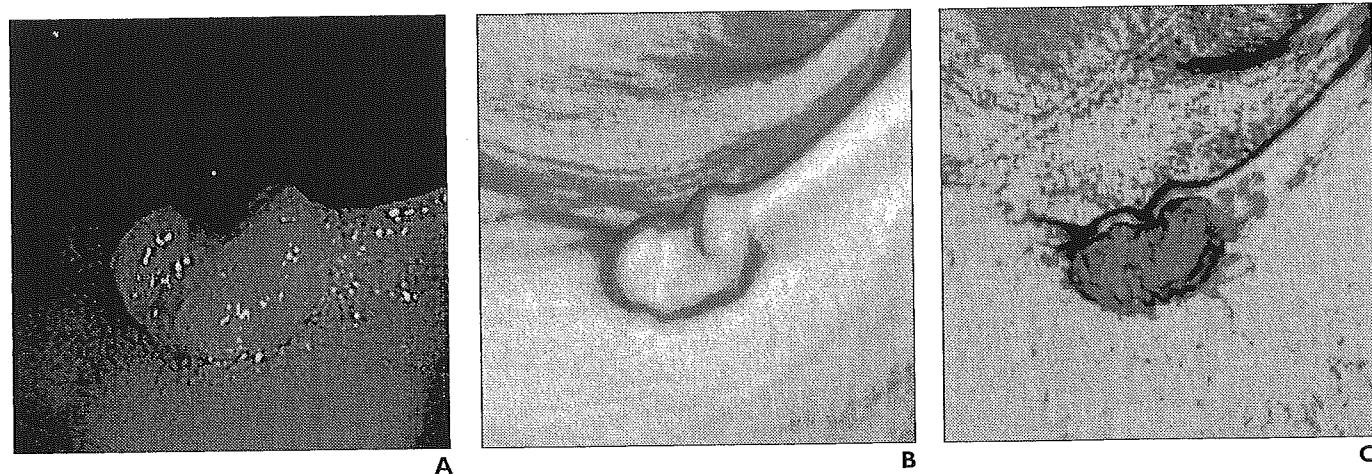
case. All colonic tumors had been initially diagnosed at colonoscopy, and the presence and site of the lesion were known at the time of the CT examination.

CT colonography was performed on an MDCT scanner (Aquilion, Toshiba Medical Systems). The

scans were obtained through the abdomen and pelvis with the following parameters: 120 kV, 250–350 mA with automatic exposure control [8], 4 rows × 2-mm collimation, and helical pitch of 5 (pitch factor, 1.25). All patients received an IV bolus injection of 150 mL



**Fig. 1.**—Colonoscopic view and surface and vascular virtual endoluminal images for representative case of advanced colorectal cancer in 60-year-old woman.  
**A,** Colonoscopic view shows advanced cancer in sigmoid colon.  
**B,** Surface virtual endoluminal image shows lesion.  
**C,** Vascular virtual endoluminal image clearly shows blood pooling of tumor and vessels (arrow) in colorectal wall.



**Fig. 2.**—64-year-old man with colorectal cancer who underwent MDCT after colonoscopy.  
**A,** Colonoscopic view shows small sessile lesion with central depression in lower rectum.  
**B,** Surface virtual endoluminal image clearly shows lesion, although it is less than 2 cm in diameter.  
**C,** Vascular virtual endoluminal image dramatically shows blood pooling of lesion in colorectal wall.  
**D,** Axial MDCT image also shows lesion (arrow) as polypoid mass in insuflated rectum.

## MDCT of Invasive Colorectal Cancer

of iohexol 350 (Omnipaque, Daiichi Pharmaceutical) with a power injector at a rate of 3 mL/sec through a 20-gauge plastic IV catheter placed in an antecubital vein, and the whole abdomen was scanned 50 sec after this introduction of contrast material during the arterial phase. All images were reconstructed at a thickness of 1 mm, and the slices were transferred to an image workstation (M900/Pegasus, AMIN) for generation of 3D images of each patient.

We used virtual endoluminal images obtained with Hounsfield-transparency settings in MDCT colonography to show a surface or vascular view of the colorectal wall on a videotape monitor (Figs. 1–5). Hounsfield-transparency settings are based on Hounsfield units, which are the CT attenuation values. First, we adjusted the CT monitor's transparency and opacity setting to a value of 1 to display only the contour of the lumen and the mucosa. Next, we adjusted the transparency and opacity setting to a value of 2 to display only the arterial-dominant blood with contrast medium. Third, we adjusted the spatial parameters to display only to a depth of 3 mm surrounding the lumen and the mucosa, which corresponds to the thickness of the intestinal wall. Fourth, we overlaid the data displayed in steps one through three to produce a surface and vascular view of the colorectal wall, and then we reduced the surface opacity to produce an unobstructed vascular view.

The workstation was also equipped with navigation software for virtual colonoscopy, and the two types of virtual endoluminal images were displayed on the monitor. Two radiologists retrospectively evaluated pri-

mary lesions using the virtual endoluminal images with or without the Hounsfield-transparency settings—first, with a conventional surface view and then with a vascular view. Consensus interpretations were rated against all clinical information, including the results of colonoscopy; pathologic findings from biopsy and surgically removed specimens served as the gold standard.

### Results

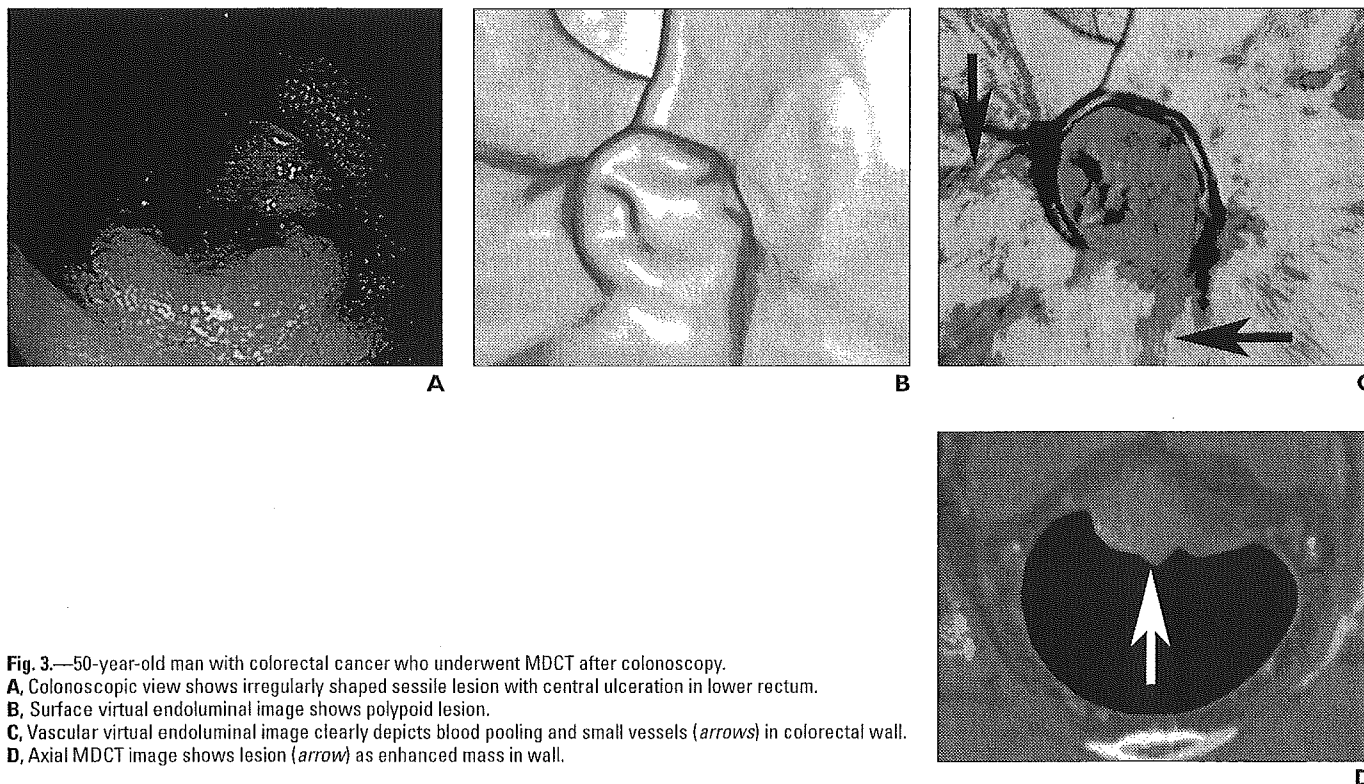
In the 28 patients, a total of 30 invasive carcinomas were confirmed by the preoperative colonoscopic examinations. Of the 30 lesions, 18 were in the rectum, five in the sigmoid colon, four in the transverse colon, and three in the ascending colon. The number of lesions over 2 cm in diameter was 21 (70.0%). Of the total, 19 (63.3%) were well differentiated and 11 (36.7%) were moderately differentiated on histologic diagnosis.

Lesions showing invasion limited to the submucosal layer were defined as early invasive colorectal cancer, whereas invasion farther than the submucosal layer was characterized as advanced colorectal cancer. Among the 30 lesions, 23 (76.7%) were advanced colorectal cancer lesions and seven (23.3%) were early invasive colorectal cancer lesions. Invasive lesions larger than 2 cm are generally of more advanced stage, but four (44.4%) of nine small lesions, 2 cm or smaller, were found to be advanced colorectal cancer.

Of the 30 confirmed cancerous lesions, 22 were revealed on conventional surface virtual endoluminal images, whereas 28 could be identified with vascular views (Table 1). The respective figures for lesions 2 cm or smaller were 44.4% (4/9) and 77.8% (7/9). Of lesions larger than 2 cm, three (14.3%) of 21 were missed on surface virtual endoluminal images,

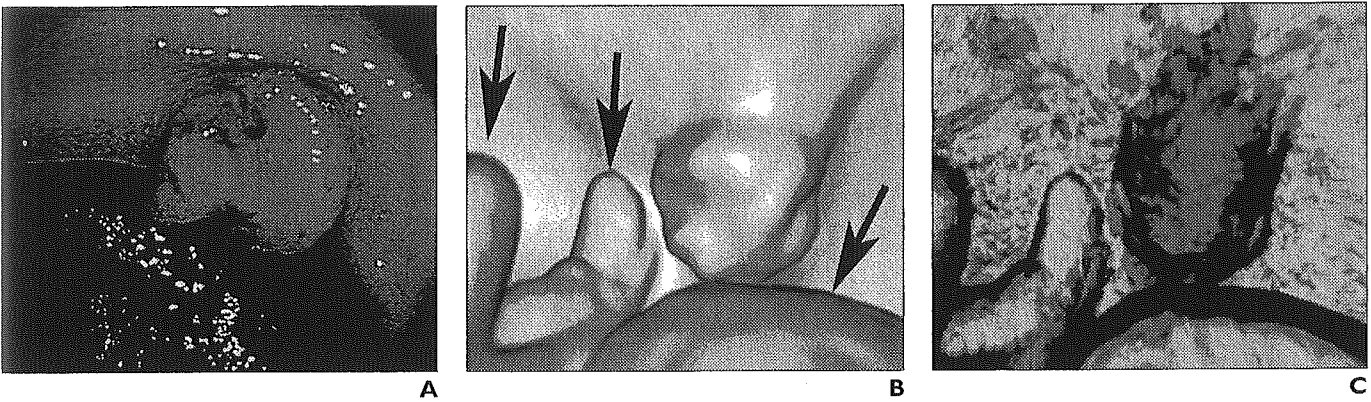
**TABLE 1** Detection of Colorectal Lesions Using Conventional Surface Versus Vascular Views for Virtual Endoluminal Imaging with Lesions Categorized by Size

Size of Lesion	No. (%) of Lesions Detected on Virtual Endoluminal Images	
	Conventional Surface View	Vascular View
≤ 2 cm	4/9 (44.4)	7/9 (77.8)
> 2 cm	18/21 (85.7)	21/21 (100)
Total	22/30 (73.3)	28/30 (93.3)

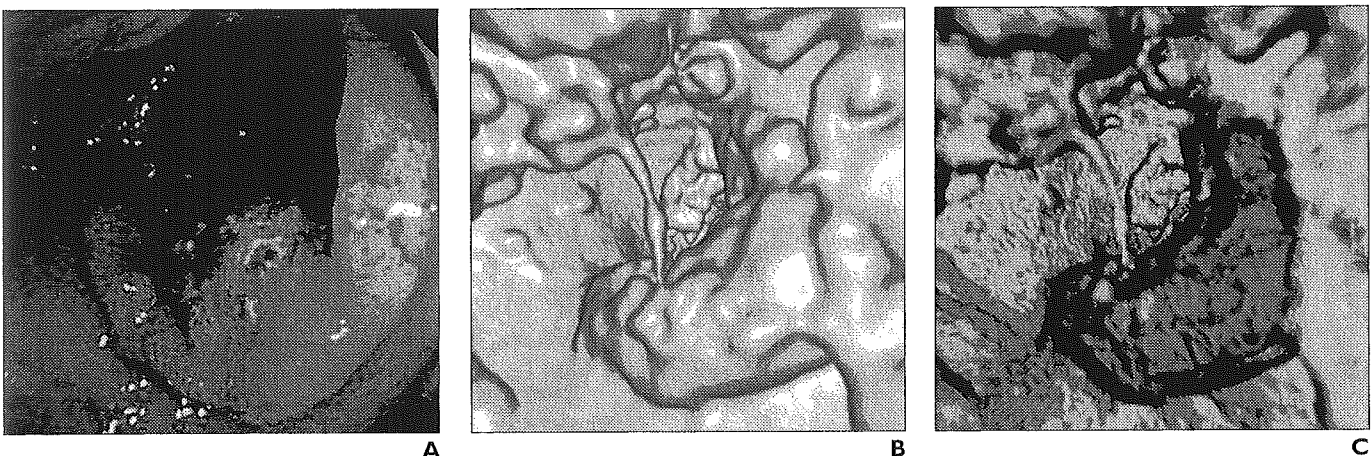
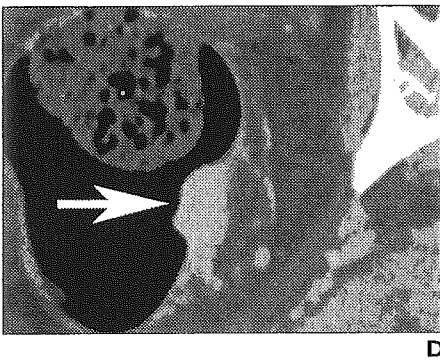


**Fig. 3.**—50-year-old man with colorectal cancer who underwent MDCT after colonoscopy. **A**, Colonoscopic view shows irregularly shaped sessile lesion with central ulceration in lower rectum. **B**, Surface virtual endoluminal image shows polypoid lesion. **C**, Vascular virtual endoluminal image clearly depicts blood pooling and small vessels (arrows) in colorectal wall. **D**, Axial MDCT image shows lesion (arrow) as enhanced mass in wall.

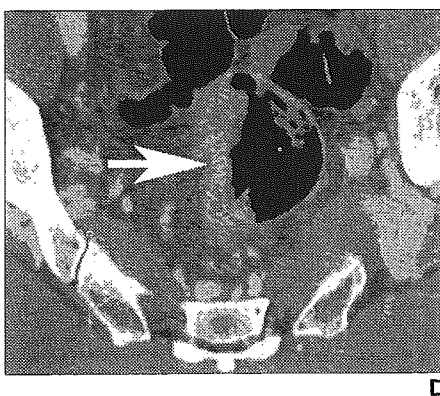




**Fig. 4.**—59-year-old man with colorectal cancer who underwent MDCT without preparation.  
**A,** Colonoscopic view shows nodular protrusion in lower rectum.  
**B,** It is hard to recognize lesion in residual stool (*arrows*) on surface virtual endoluminal image.  
**C,** Vascular virtual endoluminal image successfully shows lesion as mass having blood pooling in colorectal wall.  
**D,** Axial MDCT image shows lesion (*arrow*) as enhanced mass in colorectal wall.



**Fig. 5.**—63-year-old man with colorectal cancer who underwent MDCT without preparation.  
**A,** Colonoscopic view shows large mass with central ulceration in upper rectum.  
**B,** Because of stool material, lesion cannot be identified on surface virtual endoluminal image.  
**C,** Vascular virtual endoluminal image dramatically distinguishes lesion from stool.  
**D,** Axial MDCT image shows lesion (*arrow*) as irregular thickening of rectal wall.



**TABLE 2** Detection of Colorectal Lesions Using Conventional Surface Versus Vascular Views for Virtual Endoluminal Imaging with Lesions Categorized by Severity of Invasion

Severity of Colorectal Cancer	No. (%) of Lesions Detected on Virtual Endoluminal Images	
	Conventional Surface View	Vascular View
Early invasive		
With preparation	3/7 (42.9)	5/7 (71.4)
Advanced		
With preparation	17/17 (100)	17/17 (100)
Without preparation	2/3 (33.3)	6/6 (100)
Total	22/30 (73.3)	28/30 (93.3)

but all could be visualized on the vascular views. Invasive lesions larger than 2 cm are generally considered to have high potential for malignancy. However, even with the small lesions ( $\leq 2$  cm), almost half were advanced colorectal cancers, so the use of the vascular approach allowed identification of most lesions that should be treated as a high priority (Table 1).

Of the 30 lesions, three of the seven early invasive colorectal cancer lesions were revealed on conventional surface virtual endoluminal images, whereas five of seven could be identified with vascular imaging. All 17 advanced colorectal cancer lesions in cases with preparation could be recognized on the surface and vascular virtual endoluminal images. This finding is especially noteworthy because among six advanced colorectal cancer lesions in patients without preparation, four (66.7%) were missed with the conventional surface approach, but all could be visualized on the vascular virtual endoluminal images (Table 2).

### Discussion

Amin et al. [9] first described the merits of dynamic contrast-enhanced CT study with the air-insufflation technique for the detection of colorectal cancers. Subsequently, the same group reported the value of contrast-enhanced CT colonography for the improvement of colorectal polyp detection [10]. With contrast-enhanced CT studies, the advent of MDCT allows acquisition of images of the entire abdomen during a single breath-hold, which is regarded as the arterial-dominant phase. The resulting thinner-collimated transverse images with blood flow information provide better-quality MDCT colonographic data than conventional CT, and these

data should further increase the ability to detect not only colonic polyps but also invasive lesions more accurately. In addition, we can manipulate the 3D volumetric data on an image workstation with navigation software for virtual endoscopy or with various display modes including Hounsfield-transparency settings, such as the vascular views, to show information about the blood flow within and around the colorectal wall.

With conventional surface virtual endoluminal images of CT colonography, a surface is just that—a surface. However, as shown in this study, pooling of blood related to angiogenesis of invasive cancers and small vessels of the colorectal wall can be more clearly visualized with vascular views of within the colorectal wall. With the introduction of 16-MDCT scanners, the image quality of virtual endoluminal images is expected to improve even further; therefore, vascular views are going to be more and more in demand not only by radiologists and gastroenterologists, but also by patients who, we believe, will be happy that vascular views require no preparatory fasting, because vascular views are not confused by the absence or presence of stool.

Vascular views also have a great potential for using blood flow information to detect small invasive cancers with computer-aided diagnosis, which is expected to improve radiologists' and gastroenterologists' diagnostic performance enormously [11, 12]. We therefore believe that a focus on the blood supply with the vascular views should be used in conjunction with conventional surface virtual endoluminal images whenever diagnostic or screening contrast-enhanced MDCT is performed until safer contrast media are developed.

### References

- McFarland EG, Brink JA, Loh J, et al. Visualization of colorectal polyps with spiral CT colonography: evaluation of processing parameters with perspective volume rendering. *Radiology* 1997; 205:701-707
- Hara AK, Johnson CD, Reed JE, et al. Detection of colorectal polyps with CT colonography: initial assessment of sensitivity and specificity. *Radiology* 1997;205:59-65
- Miao YM, Amin Z, Healy J, et al. A prospective single centre study comparing computed tomography pneumocolon against colonoscopy in the detection of colorectal neoplasms. *Gut* 2000; 47:832-837
- Johnson CD, Dachman AH. CT colonography: the next colon screening examination? *Radiology* 2000;216:331-341
- Berland LL, Smith JK. Multidetector-array CT: once again, technology creates new opportunities. *Radiology* 1998;209:327-329
- McCullough CH, Zink FE. Performance evaluation of a multi-slice CT system. *Med Phys* 1999; 26:2223-2230
- Plewes DB, Dean PB. Detectability of spherical objects by computed tomography. *Radiology* 1979;133:785-786
- Itoh S, Ikeda M, Mori Y, et al. Lung: feasibility of a method for changing tube current during low-dose helical CT. *Radiology* 2002;224:905-912
- Amin Z, Boulos PB, Lees WR. Technical report: spiral CT pneumocolon for suspected colonic neoplasms. *Clin Radiol* 1996;51:56-61
- Harvey CJ, Amin Z, Hare CMB, et al. Helical CT pneumocolon to assess colonic tumors: radiologic-pathologic correlation. *AJR* 1998;170:1439-1443
- Yoshida H, Masutani Y, MacEneaney P, Rubin DT, Dachman AH. Computerized detection of colonic polyps at CT colonography on the basis of volumetric features: pilot study. *Radiology* 2002; 222:327-336
- Summers RM, Johnson CD, Pusanik LM, Malley JD, Youssef AM, Reed JE. Automated polyp detection at CT colonography: feasibility assessment in a human population. *Radiology* 2001; 219:51-59

# 肺腫瘍のCTガイド下 気管支鏡検査

小林寿光

国立がんセンターがん予防・検診研究センター  
検診技術開発部室長


土田敬明

国立がんセンター中央病院内視鏡部  
気管支内視鏡室医長

金子昌弘

国立がんセンター中央病院内視鏡部  
咽喉内視鏡室医長

# 肺腫瘍のCTガイド下 気管支鏡検査



第1部

医科  
診断

小林寿光

国立がんセンター  
がん予防・検診研究センター  
検診技術開発部室長

土田敬明

国立がんセンター  
中央病院内視鏡部  
気管支内視鏡室医長

金子昌弘

国立がんセンター  
中央病院内視鏡部  
咽喉内視鏡室医長

## 開発の背景

CTガイド下気管支鏡検査の開発は、気管支鏡検査の限界を解決するための一つのアプローチと考えられる。気管支鏡検査は、合併症が少ないことから末梢肺野病変の確定診断のための第一選択検査であるが、病変を直視下にとらえることができずにX線透視下で病変に達する概念は血管カテーテル検査に近く、むずかしかった。さらに微小で淡い病変は、とくに縦隔に隠された場合など、X線透視下に位置を確定することはむずかしいため、生検もむずかしかった。

CTが普及してくると、理由のいかんを問わず微小で淡い病変が多数発見され、とくに限局性すりガラス状病変などが、病理組織学上は肺がんと診断されることがあるなど、早期診断、治療を可能とする確定診断への要求が高まってきた。

これらの微小病変に対してCTガイド下経皮的肺針生検が施行されていたが、通常のCTを使用した場合には呼吸停止位置の再現性がないため、とくに微小病変ではむずかしく、簡易的ではあるがリアルタイムに近く病変を確認できるCT透視の開発は一つの解決法となった。また胸腔鏡下生検も確定診断手

技として施行されたが、良性疾患であった場合の侵襲には大きな問題があった。

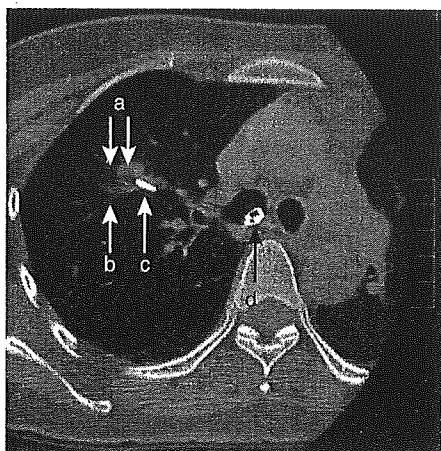
これらの背景下にCTガイド下気管支鏡検査は開発された。

## 開発の経過

まったく新規の手技の開発にあたり、専用の機器装置まで開発することはむずかしい。そこで、高分解能ヘリカルCTによるCT透視を、気管支内腔が確認できない末梢気管支内の誘導ガイドに使用して病変や検体採取器具の3次元的位置を確認する、CTガイド下気管支鏡検査が1995年から開始された。しかしCTのスライス面という二次元平面では、検査器具の方向が確認しづらいことから、初回の検査では外径3mmの超細径気管支鏡を使用して行なった。

このような誘導補助上のCT透視の限界から、初期では超細径内視鏡などを使用することもあったが、超細径内視鏡は先端の操作性が劣るとともに採取できる検体量が少なく、根本的な問題解決とはなりえなかった。その後、ヘリカルCTにCアームX線透視装置を併置して血管カテーテル検査を補助する、通称IVR-CT装置が開発されると、CTガイド下気管支鏡検査における誘導の問題は一つ

図1 高分解能CT下での病変と検査器具の位置の確認



a: 病変, b: 血管, c: 生検鉗子, d: 気管支鏡

の解決をみた。この装置の成功をうけて、内視鏡検査に特化した、ヘリカルCTに2方向X線透視装置を併置する多角的気管支鏡検査装置が開発されるにいたり、X線透視下気管支鏡検査の精度を向上して合併症を減ずるCTガイド下気管支鏡検査の基本型が完成したと考えられる。

以上の結果、径2cm以下または解剖学的に隠された位置にある肺腫瘍に対する検査として、1998年2月1日付で、高度先進医療の承認が得られた。

### 検査の方法

検査方法は基本的にX線透視下気管支鏡検査と同じであるが、病変への検査器具の到達を高分解能CTで確認する作業が追加される。局所麻酔下、経口的に挿入した気管支鏡でまず内腔を確認し、術前に高分解能CTで確認しておいた目的の気管支内に検体採取器具を挿入する。検査器具は多く鉗子を使用するが、これは末梢までの気管支の選択性のよさと、組織検体が採取できるためである。

末梢肺野では、術前のCT情報をもとに椎体や肺動静脈の走行を参考として病変の位置

を推定し、X線透視下に検査器具を誘導する。その後、患者をCT装置内に移動して病変と検査器具の三次元的な距離を確認し、病変に検査器具が到達していればそのまま生検操作に移る(図1)。生検操作や生検位置の微調節はCT透視下に行なってもよい。生検器具の位置が病変から離れていれば、患者をCT装置内からX線透視装置下に移動して、三次元的な位置のずれをX線透視下に補正する。その後、ふたたび患者をCT装置内に移すが、その操作を病変に到達するまでつづける。

いずれの場合でも、検体の採取部位を正確に高分解能CTで確認することが、検査の意義を高めるために重要であり、その点で、把持した病変の部位がピンポイントで確認できる鉗子は有用である。

### 結果

1995年12月の初回から2000年3月まで、190例、206病変に対して検査を施行した。患者は男性118名、女性72名で、年齢は23~84歳、平均45歳であった。病変の長径は0.5~6.0cmで、平均は1.66cmであった。大型の病変も一部含まれているが、縦隔に隠されたり淡かったりと、X線透視下で位置の確定できない病変である。気管支鏡の挿入から内腔の観察、生検などの後、気管支鏡の抜去までに要した平均時間は約45分であった。

検査で得られた確定診断は、肺腺がん77例、異型腺腫様過形成1例、腺腫様過形成1例、肺扁平上皮がん6例、他臓器がんの転移8例、がん4例、アスペルギルス症、アミロイドーシス1例、過誤腫5例、結核3例であった。病変への到達が高分解能CT上確認できなかったのは11例であり、残りは非特異的な結果であった。

合併症は葉間胸膜上の病変の生検時に発生した気胸の1例のみであったが、病変の状態と性状から気胸は高率に発生するとして、術

前および術中に承諾を得ていたものである。

### 検査の意義

CTガイド下気管支鏡検査の意義は、通常のX線透視下では位置の確定ができない病変を生検できること、通常のX線透視下気管支鏡検査に比較してより高い精度かつ安全に生検が施行できること、生検場所を特定できることから検査結果を再評価できること、開発された技術を他の医療手技に発展できることである。

そもそもX線透視下気管支鏡検査は、通常の病変においても診断率は決して高いものではなく、とくに2 cm以下の病変では診断率が50%をこえる報告はめずらしい<sup>2)</sup>。単に病変を可視化するのみで検査技術をなんら補助しないCTの使用は、このような気管支鏡検査の限界の解決法とはならない。

悪性腫瘍の診断において重要なことは、「その可能性」を否定することであるが、病変の一部を採取した検体からつくられた病理標本上で、全体の一部にしかないかもしれない悪性組織を否定することにはむりがある。さらに限局性すりガラス状病変などのように、病理上悪性を示すが長期に変化しない病変も

あるなど、絶対的であるべき確定診断の意義自体にも限界がある。

診断率だけを考えれば、明らかにすぐれるのは経皮的肺針生検であるが<sup>1)</sup>、気管支鏡下生検に第一選択の座を譲り渡しているのは、その合併症が理由と考えられる。気胸といえども、とくにドレナージを要すれば患者の負担は大きく、出血ではまれに、播種や空気塞栓では時に致死性である。CTを使用すると、良性を含むより危険度の低い病変が発見されるため、確定診断手技の侵襲はいつそう低く抑える必要がある。

CTガイド下気管支鏡検査は、高精度の診断の可能性を、より低侵襲で提供できる点で意義が大きい。さらに検体採取部位を高分解能CTで特定できるため、採取検体の病理診断が画像診断と矛盾しない場合には、良性診断が得られた場合にもその信頼度はより高いと考えられる。このような特徴は通常の病変に対する気管支鏡検査においても意義があり、CTガイド下気管支鏡検査の適応拡大が期待される。

CTガイド下気管支鏡検査は、末梢肺野病変に低侵襲かつ正確に到達する技術であるため、これをベースにした種々の発展が期待される。たとえば、微小肺野病変を切除すると

## からだの科学 243

●特別企画 前立腺の病気 北村唯一／編

前立腺の病気は増えているか 富田京一  
前立腺の病気にはどんなものがあるか 北村唯一  
前立腺の病気になりやすい人はいるか 鈴木和浩・松井博・大竹伸明  
前立腺の症状チェックと検査にはどんなものがあるか 伊藤貴章  
前立腺炎の治療 伊藤直樹・国島康晴  
前立腺肥大症の治療 吉田正貴・前田善寛・里地葉

前立腺がんの内分泌療法 川上理  
前立腺がんの放射線治療 石川晃・白石憲史郎  
前立腺がんの手術治療 近藤幸尋・鈴木康友・西村泰司  
前立腺がんの遺伝子治療 福原浩  
前立腺がんの予後とQOL 赤倉功一郎  
前立腺の病気を予防する 野々村祝夫

好評発売中!  
定価●1250円

きに病変の位置を示すためのマーカーを留置するCTガイド気管支鏡下バリウムマーキング<sup>3)</sup>や、末梢肺野の小型肺がんを局所で放射線治療するCT補助下経気管支腔内照射<sup>5)</sup>など、低侵襲かつ正確な治療関連手技の基本技術となっていくと考えられる。

しかし、検査の標準化のためにはその技術難度の問題を解決することが必須であり、検査器具や誘導補助機器の開発や自動誘導の開発が期待される。

### 保険診療への移行の展望

検査に必要な機器や設備、技術の限界からその施行が大きく制限されており、承認を得ている医療機関は現時点で3施設しかないなど、標準医療化、つまり保険診療への移行は容易ではないと考えられる。しかし通常の病変に対してもCTガイド下気管支鏡検査が適応されれば、患者の苦痛こそ比較的大きな気管支鏡検査ではあるが、いっそう安全で高精度、高い意義で施行可能となる。このように適応が拡大され、さらに新たな治療技術の基礎技術となっていけば、将来保険診療化され

ていくであろうと期待している。

#### 〈参考文献〉

- 1) Schreiber G, McCrory DC: Performance characteristics of different modalities for diagnosis of suspected lung cancer, Summary of published evidence. Chest 123: 115S-128S, 2003
- 2) Wescott JL: Diagnosis of solitary pulmonary nodule, Protransthoracic needle. Journal of Bronchology 3: 324-327, 1996
- 3) Kobayashi T, Kaneko M, Kondo H: CT-guided bronchoscopic barium marking for resection of a fluoroscopically invisible peripheral pulmonary lesion. Jpn J Clin Oncol 27: 204-205, 1997
- 4) Okumura T, Kondo H, Suzuki K et al: Fluoroscopy-assisted thoracoscopic surgery after computed tomography-guided bronchoscopic barium marking. Ann Thorac Surg 71: 439-442, 2001
- 5) Kobayashi T, Kaneko M, Sumi M et al: CT-assisted transbronchial brachytherapy for small peripheral lung cancer. Jpn J Clin Oncol 30: 109-112, 2000

[こばやし・としあき/呼吸器科・内視鏡学]  
 [つちだ・たかあき/呼吸器科・内視鏡学]  
 [かねこ・まさひろ/呼吸器科・内視鏡学]

# からだの科学

## 242

●特別企画

## ペットからうつる病気

山根洋右/編

<p>動物由来感染症の現状</p> <p>狂犬病</p> <p>オウム病</p> <p>Q熱</p> <p>ネコひっかき病</p> <p>パスツレラ症</p> <p>サルモネラ症</p> <p>トキソプラズマ症</p> <p>皮膚感染症</p>	<p>山根洋右</p> <p>高山直秀</p> <p>富士秀人</p> <p>平井克哉</p> <p>塚原正人</p> <p>荒島康友</p> <p>武内可尚</p> <p>塩飽邦憲</p> <p>赤木竜也・森田栄伸</p>	<p>イヌ・ネコ蛔虫症</p> <p>エキノコックス症</p> <p>レプトスピラ病</p> <p>野生動物と人獣共通感染症</p> <p>家畜からうつる病気</p> <p>ペット輸入の現状と問題点</p> <p>ペットとのつきあい方</p> <p>感染症法改正と動物由来感染症対策</p>
--	--	---

好評発売中!

定価●1350円

福本宗嗣

伊藤 亮

磯貝恵美子・磯貝 浩

神山恒夫

吉川泰弘

小澤義博

丸山総一

滝本浩司

---

# CTガイド下極細径気管支鏡検査

菅原明彦      土田敬明      金子昌弘      小林寿光

---

呼吸器科 第8巻 第3号 別刷

2005年9月発行

---


東京都千代田区神田司町2-10-8

科学評論社

電話 03(3252)7741(代表)

---





## 解説

# CTガイド下極細径気管支鏡検査\*

菅原明彦\*\* 土田敬明\*\*  
金子昌弘\*\* 小林寿光\*\*

Key Words : bronchoscopy, X ray, CT, cancer, lung

### 気管支鏡検査の背景

わが国における肺がん患者数は年々増加しており、厚生労働省の人口動態統計によれば、2004年には6万人近くが肺の悪性新生物で亡くなっている。肺がんの5年生存率は25~30%程度といわれるが、早期発見ができれば外科治療によって比較的高い5年生存率が期待できる。胸部X線写真による検診はそのための早期発見を目的としたものであるが、肺がんの検出能にはおのずと限界があり、また、その技術格差も否定しえなかった。最近では肺野の分解能に優れ、縦隔や横隔膜に隠されたいわゆる死角の少ないヘリカルCTが検診に利用されるようになってきているが、その結果、これまでX線写真では見つけられなかった超早期、また、微小、淡い肺がんが、非腫瘍性病変に混じり発見されるようになってきた<sup>1)</sup>。

このような病変の画像診断は高分解能CTで可能であるが、画像診断を確定診断としてしまうことには問題がある。侵襲のある外科治療に踏み出すためには、病変を生検して悪性腫瘍の確定診断を得る必要もある。そのための方法としては一般的に、X線透視下で気管支鏡と生検器具(生検鉗子、ブラシ、キュレットなど)を病変まで誘導し組織を採取する気管支鏡検査、体表から病変に向けて生検針を刺入し検体を採取する経皮的肺針生検と、胸部の数か所から内視鏡な

どの器具を挿入し病変から組織を採取する胸腔鏡下肺生検、さらに実際に通常の開胸手術に準じて病変を切除する開胸生検がある。

X線透視下気管支鏡検査は気道を介して病変に達するため低侵襲であり、肺野病変の標準的確定診断法として第一選択となることが多く、良性を含めたこれらの病変の確定診断法としては望ましいと考えられる。しかし、一般に末梢の細かい気管支分岐を選択して病変に到達するための気管支鏡操作は、病変が小さくなるほど難しくなり、検査を行うことがそのまま適切な検体を採取できることを示すわけではない<sup>2)3)</sup>。とくに肺尖部や胸膜直下など、多くの気管支分岐の先にある病変や、強く屈曲した気管支を経由する病変などでは難しいといわれる<sup>3)4)</sup>。また、気管支鏡自体の太さや構造的な制限から、到達が困難な場合もある。さらにCTでのみ発見されるような微小病変や淡い病変はそもそもX線透視では視認困難であり、X線透視下気管支鏡検査の適応自体が疑問ともなる<sup>2)</sup>。

そこで末梢肺野の小型病変に対しては、経皮的肺針生検や胸腔鏡下肺生検を行うことが多くなる<sup>2)</sup>。しかし、経皮的肺針生検では気胸や出血などの合併症の可能性があり、稀ではあるが穿刺経路などへのがん細胞の植込み<sup>5)</sup>や、空気塞栓の可能性もある。気胸自体は適切な処置を行えば問題ないが、胸腔チューブの挿入を行えば患者の苦痛や社会的制約は大きい。また、出血は

\* CT-guided ultra-thin bronchoscopy.

\*\* Akihiko SUGAWARA, Takaaki TSUCHIDA, M.D., Masahiro KANEKO, M.D. & Toshiaki KOBAYASHI, M.D.:  
国立がんセンター(〒104-0045 東京都中央区築地5-1-1); National Cancer Center, Tokyo 104-0045, JAPAN

時として危険である。さらに播種や空気塞栓は生命を脅かす。胸腔鏡下といえども全身麻酔下で経皮的に内視鏡や切除器具を挿入すれば、決して侵襲が少ないとはいえない。また、病変が微小である場合や胸膜から離れている場合は、胸腔鏡を使用しても低侵襲な生検は容易ではない。

CT検診によりこれまで以上に微小で早期の悪性腫瘍が発見されても、良性疾患を含めた病変の危険度が診断侵襲の危険度を下回っているとすれば、早期発見を行うことの意義には大きな問題がある。その点で期待される気管支鏡検査には、とくにCT発見病変に対する位置の確定や機器の操作に問題があり、その解決法としてCTの利用やより細径の気管支鏡の利用が行われるようになった。

### CTガイド下気管支鏡検査

気管支鏡検査中にX線透視によって病変の確認が難しいのであれば、検査中にもCTを使用すればよいのでは、というのがCTガイド下気管支鏡検査<sup>26)</sup>の発想であるが、もともとは極細径気管支鏡を使用した低侵襲な気管支鏡検査として施行された<sup>7)</sup>。当初はCT透視<sup>9)</sup>の可能なヘリカルCTのみを使用して行われていたが、X線透視装置とCT装置が併置されたIVR-CT装置が開発されると、CT画像という2次元平面での誘導の難しさが解消され、さらにCT透視下での誘導ではなく、標準的なX線透視下気管支鏡検査に対する上乘せ効果としてCTを位置の確認に使用する、CTガイド下気管支鏡検査となった。

CTガイド下気管支鏡検査によれば、X線透視下で不明瞭な病変であっても、CTで確認可能であれば検査難度を別にすれば検査を行うことができる<sup>29)</sup>。また、組織の採取時に生検器具が確実に病変に誘導されていることを高分解能CTで確認できるため、がん細胞が検出されなかった場合にはがんの可能性をより積極的に否定できると考えられる<sup>27)9)</sup>。また、CTの断層画像で器具と血管などの位置関係を把握しやすいため、出血や気胸の可能性を軽減できる。

CTガイド下気管支鏡検査の基本的な手順として、まず検査前に薄切りCTで病変の3次元的位置を確認し、X線透視下での誘導に参考となる解

剖学的構造物、たとえば椎体や肺動静脈を、関与気管支とともに確認しておく。気管支鏡は局所麻酔下に挿入し、通常の気管支鏡検査に準じて気管支内腔の観察を行う。続いてX線透視下で気管支鏡および生検器具を病変があると推定された位置まで誘導する。生検器具が目的の位置に到達したと判断されたら、そのまま患者をCT内に移し、CT透視や薄切りCTによって病変と生検器具の3次元的位置関係を確認する。位置がずれている場合には、近ければそのままCT透視下に、遠ければX線透視装置に患者をいったん戻して位置のずれを3次元的に補正する。最終的に病変に到達したことを薄切りCTによって確認した後、CT透視下で組織を採取する<sup>26)</sup>。

この手順からもわかるように、通常の気管支鏡検査に比較してCT内への患者の移動や撮影の時間が必要なことから、全体の検査時間が長くなることが指摘されている<sup>9)</sup>。しかし、X線透視下に位置の確定ができない病変は、通常のX線透視下気管支鏡検査では生検することが難しいことを考え、また、対象とする病変が異なっていることを考えれば、直接比較は難しいと考えられる。通常の気管支鏡検査に比べるとCTを使用する術者の被曝も増えると考えられるが、これについては術者がCTのX線照射野内で操作を行うCTガイド下肺針生検と比較して、CTガイド下気管支鏡検査では術者がX線照射野から距離を取ることを考えれば、その被曝は比較的少ないと考えられる<sup>9)</sup>。また、上述のようにX線透視下気管支鏡検査では生検が難しい病変もあるため単純比較は難しく、X線透視下で位置の確認が難しい病変を時間をかけて確認することを考えれば、CTの使用は透視時間の短縮、つまり被曝の低減をもたらすとも考えられる。

一方、CTをガイドとして用いても気管支鏡操作技術を補助するわけではなく<sup>2)</sup>、通常の病変でも到達が容易ではない気管支鏡検査では、そのまま検査を行うのは難しいことは事実である。さらにIVR-CT装置などの複雑な設備が必要となることから、どこの施設でも簡単に行える検査ではないという問題もある<sup>1)</sup>。

このようにCTガイド下気管支鏡検査は、気道を通して低侵襲に行えるという気管支鏡検査の利

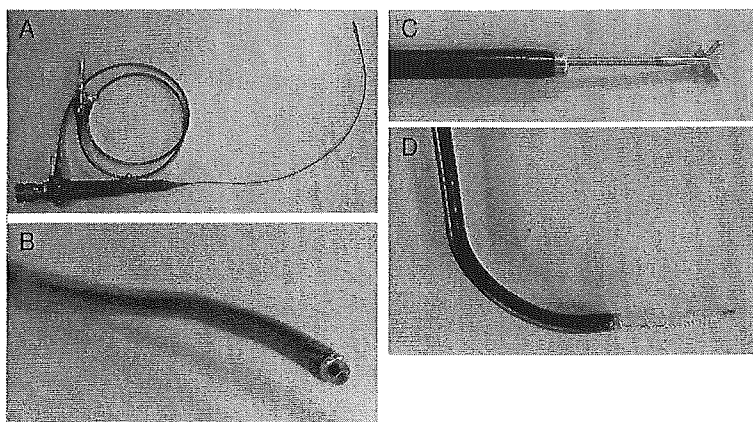


図1 極細径内視鏡の一例(PENTAX社製FB-8V)

挿入部外径2.8mm,有効長600mm,全長900mmで,1.2mm径の生検用チャンネルを有する。

A:全体の外観. B:挿入部先端. C:先端から出された生検用鉗子.

D:湾曲した挿入部から出されたブラシ.

点を保ちつつ,高分解能CTによって微小な病変とその中の生検部位を明確に確認することを可能とし,これらによって気管支鏡検査の対象を広げるとともに,検査の正確さや効果,安全性の向上に貢献している。ただし,病変への到達が難しいという問題は依然残されている。なお,当検査は現在高度先進医療として施行されている。

#### CTガイド下極細径気管支鏡検査

末梢肺野病変への到達が難しいという問題への対策のひとつとして,これまで以上に細い内視鏡,すなわち極細径気管支鏡(図1)を使用することは想像に難くない。通常の気管支鏡の挿入部外径は6mm前後であったが,最近では電子気管支鏡といえども5mm近い外径となってきた。さらにこれを3mmとする極細径気管支ファイバースコープが開発され,より末梢の気管支まで誘導することができる<sup>10)</sup>とともに,生検器具などを通すためのチャンネルも存在するため確定診断用検体の採取が可能である。

挿入性に関しては当然直視下で末梢気管支までの挿入と誘導が可能であり,たとえば外径5mm程度の気管支鏡と比較して外径2.8mmの極細径気管支鏡の挿入性では気管支次数にして最大5次,観察性では最大4次の違いがあったとの報

告<sup>10)</sup>がある。また,基本的なことではあるが,気管支鏡自体が細いため患者の苦痛が少ないという利点もある<sup>7)</sup>。

このような誘導操作を補助する極細径気管支鏡と,前述のCTによるガイドを組み合わせたものが,CTガイド下極細径気管支鏡検査である。CTガイドによって病変の位置を明確に確認でき,極細径気管支鏡によって通常径の気管支鏡では挿入が難しい場所にも挿入できるため,気管支鏡から病変までの生検器具の誘導距離が短縮され,術者の負担は大きく軽減される。

一方,問題点としては,極細径化の結果鉗子チャンネルが一層細径化し,使用できる鉗子のサイズが小さくなるため,一度に採取できる検体量が少なく,そのため複数回の採取が必要となることがある<sup>11)</sup>。これについては極細径気管支鏡が病変近くまで挿入されていれば,採取を繰り返すことは容易である。しかし,病変が気管支に露出していれば検体採取は容易であるが,気管支壁を介した先に病変が存在する場合には,極細径気管支鏡に挿入可能な微細な鉗子で気管支壁を破壊して検体を得るのは難しい。

また,極細径気管支鏡では視野角が制限され解像度も低く,また,比較的柔らかいため気管支内壁との摩擦により回転操作のトルクを先端まで伝えにくくなり,先端の屈曲力も弱まるた

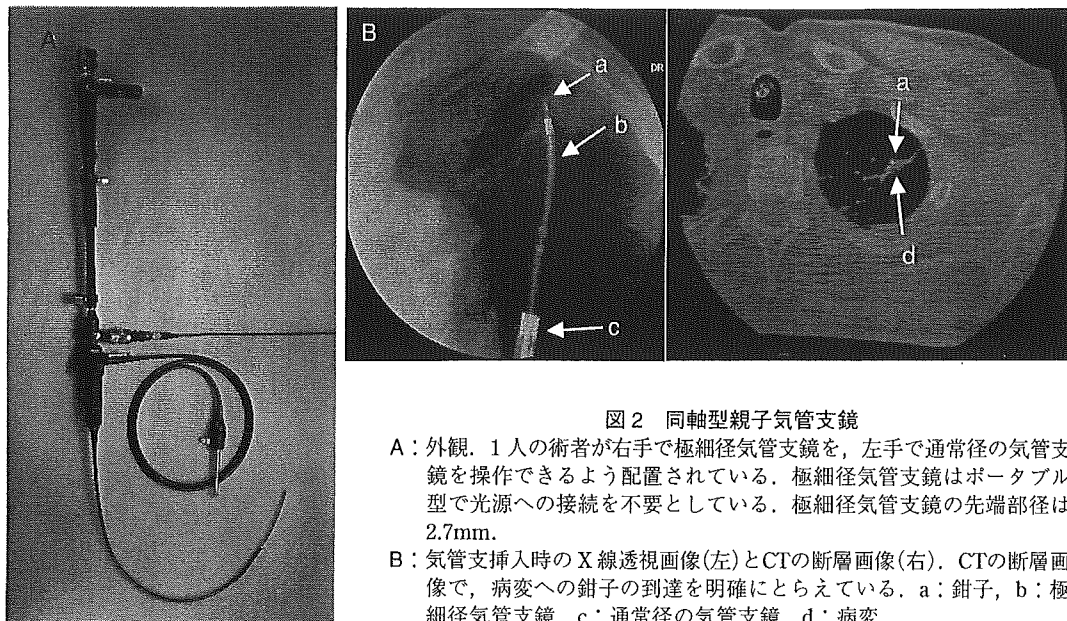


図2 同軸型親子気管支鏡

- A: 外観. 1人の術者が右手で極細径気管支鏡を, 左手で通常径の気管支鏡を操作できるよう配置されている. 極細径気管支鏡はポータブル型で光源への接続を不要としている. 極細径気管支鏡の先端部径は2.7mm.
- B: 気管支挿入時のX線透視画像(左)とCTの断層画像(右). CTの断層画像で, 病変への鉗子の到達を明確にとらえている. a: 鉗子, b: 極細径気管支鏡, c: 通常径の気管支鏡, d: 病変

め, 通常径の気管支鏡に比べ操作性が低下する. 太い気管支内では気管支壁からの支えが得られないため, 気管・気管支内で極細径気管支鏡が不安定となる問題もある. また, 操作中に損傷を受けやすい.

これらの問題に対しては, 親となる気管支鏡の鉗子チャンネルに極細径気管支鏡を挿入して使用する, 同軸型親子気管支鏡も1999年に開発された(図2). この装置では極細径気管支鏡の操作部が親気管支鏡内に収まっているため, 極細径気管支鏡の回転操作のトルクを含め細かい操作を先端まで正確に伝えやすく, 特殊な接続機構を介して一体化するため極細径気管支鏡の損傷も防ぎやすくなる. 外側の通常径の気管支鏡を用いれば広い視野角かつ高い解像度で観察可能であり, 太い気管支内で極細径気管支鏡が不安定となる問題も解消される. 加えて操作は1人の術者によって可能となるなど利点も多いが, この方法によっても採取できる有効な検体量は限られており, 問題の十分な回答とはなりえなかった.

ところで極細径気管支鏡では末梢肺野病変まで多くの気管支分岐を通過する必要がある, 直視下のみでは気管支鏡の挿入方向や病変との位置関係を把握しにくい場合がある<sup>12)</sup>. しかし, 確

認のためX線透視やCTの撮影を繰り返すことは検査時間の制約からも困難である<sup>12)</sup>とともに, 気管支分岐を通常の気管支より末梢まで直視できるという極細径気管支鏡の特徴を十分生かしていないこととなる. そこで検査に先立ち撮影した高分解能CT画像に基づいて, 病変までの気道ルートの仮想気管支内腔画像をコンピュータであらかじめ作成しておき, 検査中のガイドマップとして使用方法もある<sup>12)13)</sup>. 作成された仮想気管支内腔画像からは, CTの断層画像のみからでは術者が理解しにくい気管支分岐の角度や気管支の走行方向, 形態的特徴など, 誘導に有用な情報を得ることができるとされる<sup>12)</sup>. また, X線透視やCTの撮影回数を省けるため検査時間が短縮可能で, 患者の苦痛の軽減にも繋がる<sup>13)</sup>.

ただし, 注意を要する点としては, CTの画像から仮想気管支内腔画像を作成するためにはCTの画像において画素の輝度値の閾値を適切に設定する必要がある, その調整が不十分であると分岐を描出できない場合や実在しない偽的分岐を作り出す可能性もあることである<sup>13)</sup>. また, 2次元の高分解能CTでも気管支内腔の確認は難しく, 仮想気管支鏡で実際に内腔を確認できるのは, 気管支拡張症例を除けば限られると考えられる. また, 通常の気管支鏡検査のように病変