

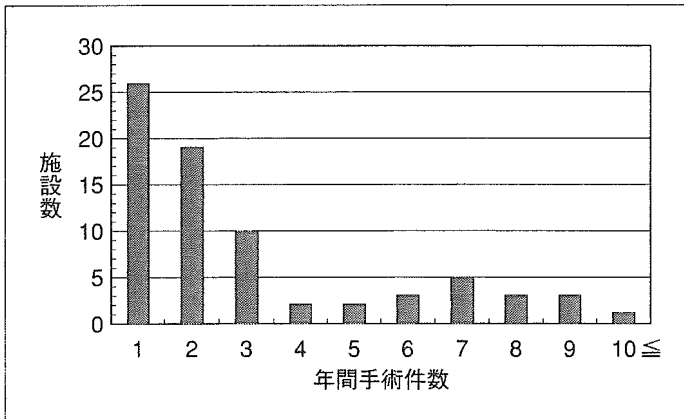図 1 各施設の年間手術件数

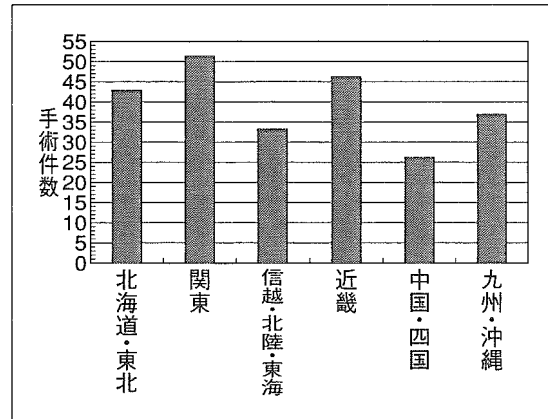


図 2 地域別手術件数

件、ワイヤーあるいはフックが使用されたもの 47 件であった。

環軸椎固定術は 102 件であった。これにはその単独例 89 件と、中下位頸椎の除圧術や固定術を併用した 13 件を含めた。なお環軸椎の固定方法は Magerl 法が 66 件と最も多く、各種の wiring 法による固定は 30 件、クランプあるいはフック使用が 4 件、不明 2 件であった。

その他の手術は 38 件であった。椎弓切除術あるいは椎弓形成術の単独 12 件、これらに後方固定術を併用したもの 16 件、前方固定術単独 6 件、前方解離術 2 件、前方後方固定術 1 件、経口除圧術 1 件であった。なお前方解離術の 2 件は、いずれも二期的に後方アプローチでの後頭骨からの固定術が実施されていた。

3. 術前の神経症状(表 2)

Ranawat らの評価法¹⁶⁾に基づく術前の神経症状の重症度は、class I (脊髓症状なし) : 30 名, class II (自覚的脱力, しびれ) : 43 名, class IIIa (他覚的脱力, 索路症状・歩行可能) : 55 名, class IIIb (他覚的脱力, 索路症状・歩行不能) : 30 名, 不明 : 29 名, 回答なし : 47 名であった。なお不明, 回答なしを除くと、後頭骨頸(胸)椎固定術群は class IIIa, IIIb が 73.5% (68 名中 50 名)を占めたのに対し、環軸椎固定術群は class I, II が 69.9% (73 名中 51 名)を占め、class IIIa, IIIb は 30.1% (73 名中 22 名)であった(図 4)。

表 1 手術方法の内訳

手術方法	件数
後頭骨頸(胸)椎固定術	96
環軸椎固定術	102
単独	89
C3 以下椎弓切除術併用	3
C3 以下椎弓形成術併用	8
C3 以下固定術併用	2
その他の手術	38
椎弓切除術	3
椎弓形成術	9
椎弓切除+固定術	7
椎弓形成+固定術	9
前方固定術	6
前方解離術	2
前方後方固定術	1
経口除圧術	1

4. RA に対する薬物治療の実施医と脊椎外科医への紹介経緯

RA に対する薬物治療の実施医は、整形外科医 111 例(47.4%), 内科医 71 例(30.3%), その他 4 例, なし 1 例, 回答なし 47 例であった(図 5)。

頸椎手術の経緯は、自施設での RA 治療例 74 例(31.6%), 他施設からの紹介例 104 例(44.4%), その他 13 例, 回答なし 43 例であった。整形外科を経由していた例は 116 例(49.6% : 自施設 48 例, 他施設 68 例), リウマチ科・内科を経由していた例は 62 例(26.5% : 自施設 26 例, 他施設 36 例)であった(図 6)。

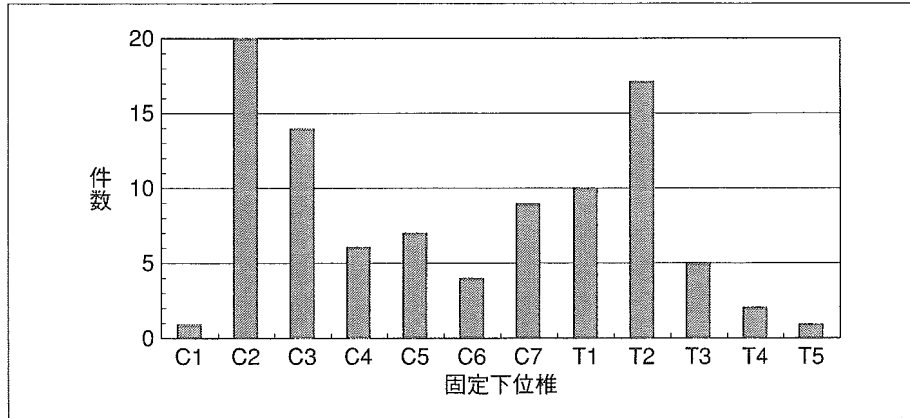


図 3 後頭骨頸(胸)椎固定術の固定下位椎

表 2 術前の神経症状

Class	後頭骨頸(胸)椎固定術		環軸椎固定術		その他の手術		全体	
	例数	%	例数	%	例数	%	例数	%
I	3	4.4	26	35.6	1	5.6	30	19.0
II	15	22.1	25	34.2	3	16.7	43	27.2
IIIa	28	41.2	18	24.7	10	55.6	55	34.8
IIIb	22	32.4	4	5.5	4	22.2	30	19.0
小計	68	100	73	100	18	100	158	100
不明	8		16		6		29	
回答なし	20		13		14		47	

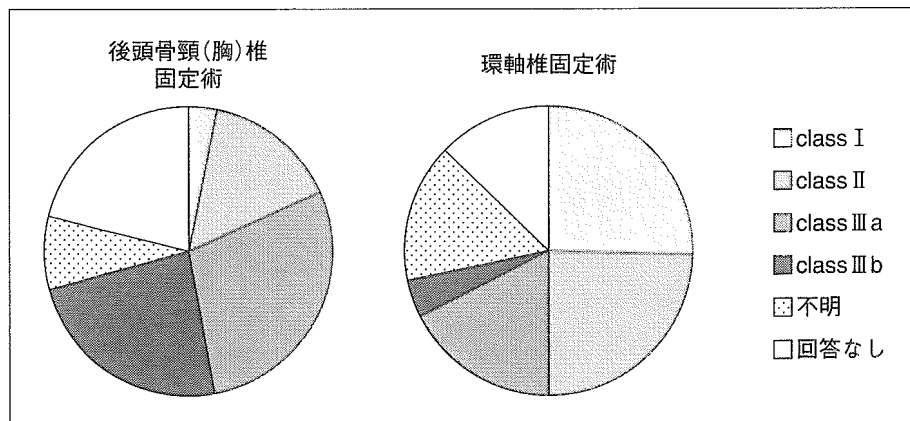


図 4 後頭骨頸(胸)椎固定術と環軸椎固定術における術前の神経症状

考察

RA 頸椎手術は脊椎手術の中でも専門化された分野である。脳神経外科医の脊椎手術への参入が

活発になってきているとはいえ、関節外科と関連の深い本疾患は、現状ではなお整形外科脊椎専門医が手術に関与している場合が圧倒的に多いと推測される。したがって、今回の調査は、主に脊椎手術を相当数実施している施設の整形外科に対し




図 5 RA に対する薬物治療の実施医

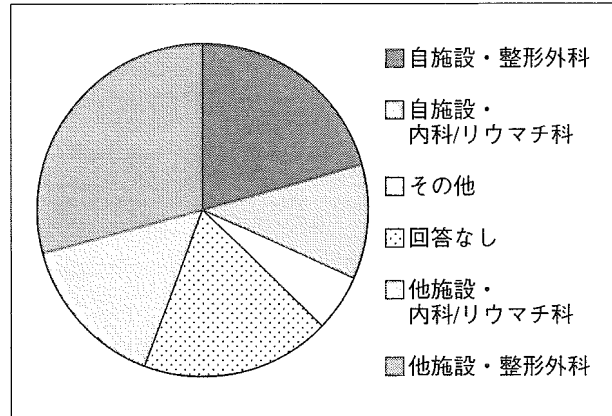


図 6 頸椎手術の経緯

依頼したが、RA 頸椎手術の大半の症例を抽出していると推測される。

年間手術件数は 236 件であったが、単独施設での年間症例数は限られていた。この結果と、RA の疾患自身や頸椎病変・麻痺症状の程度等の関連する種々の多様性をあわせて考慮すると、今後その治療成績を科学的根拠に基づき議論していくには、多施設共同での症例の蓄積が必須であると結論できる。また、単独施設で経験される機会に恵まれている手術治療とは言えず、本疾患の特殊性を考慮すると、本手術治療に対する外科医の教育も重要な課題と考えられる。

次に、選択された手術法により Ranawat らの評価法に基づく術前の神経症状重症度には相違が認められた。このことは、疾患の多様性と現状での各手術の適応や選択、患者背景の違いを反映していると考えられ、手術の画一的な評価ができないことを示唆させる。なお、現状では Ranawat らの評価法が RA 頸椎手術における最も代表的で流用されている評価法であるため、これを調査項目に選択した。しかしながら歩行能力が評価基準に含まれており、下肢の関節罹患による影響が避けられない評価法であるため、評価者間でのばらつきが存在や RA に伴う関節破壊重症度の影響を受けてしまう点は、評価法の問題点として認識しておく必要がある。

本調査では、環軸椎固定術は脊髄症状のない class I にも多数例で実施されていた。手術適応の分析を目的とした調査ではなかったため、局所症

状(頸部痛)に関する調査を実施していないが、これらはこうした局所症状(頸部痛)を適応に手術が実施された可能性が高く、また神経症状出現の予防のために実施された可能性も考えられる。近年、頸椎病変の進行や神経症状出現に対する予防手術、早期手術の妥当性が議論され始めており、その観点からこうした症例を分析することは、手術の適切な時期を考えるうえでも重要となってくる。

今回の結果の比較対象となるデータは少ないが、本手術例の RA 薬物治療実施医の割合が整形外科医 47.4%、内科医 30.3%という結果は、リウマチ友の会による「2000 年リウマチ白書」¹¹⁾での主治医が整形外科系 49.8%、内科系 33.1%という割合とほぼ同等であった。このことは RA 頸椎病変に対する内科系医師の認識の高まりが反映されてきている可能性を間接的に推測させる。しかしなお、他施設からの紹介により手術を実施した例のほうが、自施設での治療例に対して手術を行った例より多かった結果をふまえると、引き続き脊椎外科医からの RA 治療医に対する頸椎病変の重要性の啓蒙は必要であると考えられる。

まとめ

本邦の RA 頸椎手術の実情を把握するため、2001 年の手術例に対する全国調査を行った。その結果、234 名 236 件についての手術方法、神経症状、頸椎手術への経緯等の疫学データが得られた。その結果、単独施設では年間の症例数が限られて

いたこと、選択された手術法により術前神経症状重症度に相違が認められたこと、自施設でのRA治療例より他施設からの紹介例に対する手術数が上回ったこと、等が明らかとなった。

本研究は、厚生労働科学研究費補助金(免疫アレルギー疾患予防・治療研究事業)「関節リウマチの頸椎・上肢機能再建に関する研究」の補助を受け実施した。

なお調査にご協力いただきました日本脊椎脊髄病学会・脊椎手術に関する障害予防委員会(野原裕委員長)、ならびに調査にご回答をいただきました諸先生方にこの場を借りて深謝いたします。

本稿の要旨は第48回日本リウマチ学会総会、第33回日本脊椎脊髄病学会にて発表した。

文 献

- 1) 鏡 邦芳, 伊藤 学, 藤谷正紀: 椎弓根スクリューを用いたRA頸椎の手術治療. *リウマチ科* **31**: 158-165, 2004
- 2) Davis FW, Markley HE: Rheumatoid arthritis with death from medullary compression. *Ann Intern Med* **35**: 451-461, 1951
- 3) Ferlic DC, Clayton ML, Leidholt JD, et al: Surgical treatment of the symptomatic unstable cervical spine in rheumatoid arthritis. *J Bone Joint Surg Am* **57**: 349-354, 1975
- 4) Grob D, Schutz U, Plotz G: Occipitocervical fusion in patients with rheumatoid arthritis. *Clin Orthop* **366**: 46-53, 1999
- 5) Hamilton JD, Gordon MM, McInnes IB, et al: Improved medical and surgical management of cervical spine disease in patients with rheumatoid arthritis over 10 years. *Ann Rheum Dis* **59**: 434-438, 2000
- 6) 石井祐信, 中村 聡, 橋本 功・他: RA上位頸椎病変の手術的治療と成績. *臨整外* **38**: 437-443, 2003
- 7) Matsunaga S, Sakou T, Onishi T, et al: Prognosis of patients with upper cervical lesions caused by rheumatoid arthritis. Comparison of occipitocervical fusion between C1 laminectomy and nonsurgical management. *Spine* **28**: 1581-1587, 2003
- 8) Meijers KAE, Van Beusekom GT, Luyendijk W, et al: Dislocation of the cervical spine with cord compression in rheumatoid arthritis. *J Bone Joint Surg Br* **56**: 668-680, 1974
- 9) Mikulowski P, Wollheim FA, Rotmil P, et al: Sudden death in rheumatoid arthritis with atlanto-axial dislocation. *Acta Med Scand* **198**: 445-451, 1975
- 10) 中津井美佳, 加藤義治, 和田啓義・他: 関節リウマチの頸椎手術例の生命予後と予後不良因子の検討. *臨整外* **38**: 445-450, 2003
- 11) 日本リウマチ友の会: 2000年リウマチ白書.
- 12) Saway PA, Blackburn WD, Halla JT, et al: Clinical characteristics affecting survival in patients with rheumatoid arthritis undergoing cervical spine surgery: A controlled study. *J Rheumatol* **16**: 890-896, 1989
- 13) 星地亜都司, 中島 勲, 竹下克志・他: RA上位頸椎病変に対するコンピュータ支援手術. *臨整外* **38**: 421-426, 2003
- 14) 清水敬親, 苗木敬介, 井野正剛・他: RA頸椎手術の合併症と術前・術後管理. *リウマチ科* **31**: 134-142, 2004
- 15) Sunahara N, Matsunaga S, Mori T, et al: Clinical course of conservatively managed rheumatoid arthritis patients with myelopathy. *Spine* **22**: 2603-2608, 1997
- 16) Ranawat CS, O'Leary P, Pellicci P, et al: Cervical spine fusion in rheumatoid arthritis. *J Bone Joint Surg Am* **61**: 1003-1010, 1979

特集

関節リウマチの頸椎病変—病態と治療

RA頸椎病変の自然経過*

小田 剛 紀**
米 延 策 雄*****Key Words** : rheumatoid arthritis, cervical spine, natural course, myelopathy

関節リウマチ(RA)により脊椎にも病変が生じることはよく知られており、頸椎とくに上位頸椎部がその好発部位である。病変の定義や調査対象の違いにより異なるが、頸椎病変の発生頻度は36~90%と報告されている。本稿では、頸椎病変の病態と自然経過について概説する。

頸椎病変の種類

上位頸椎では環軸椎亜脱臼(atlantoaxial subluxation ; AAS)と軸椎垂直亜脱臼(vertical subluxation of the axis ; VS)を生じる。AASの多くは環椎が軸椎の腹側へ脱臼する前方亜脱臼(図1-a)で、これに回旋性の要素を伴うこともある。環椎が軸椎の背側へ脱臼する後方亜脱臼は稀であるが、この場合には軸椎歯突起の骨折あるいは破壊や消失を伴う(図1-b)。VSは、頭蓋底陥入(basilar impression, basilar invagination, cranial settling)とも称される(図1-c)。

軸椎以下の中下位頸椎では、前方あるいは後方への亜脱臼(subaxial subluxation ; SS)を生じる(図1-d)。多椎間の前方亜脱臼では、はしご状脊椎(ladder-step spine)となる。また、重症例で

は亜脱臼を伴って椎体圧潰(vertebral collapse)を生じる場合がある(図1-e)。

頸椎病変の病態

上位頸椎の病態を把握するには、その部の関節、靭帯などの解剖を把握する必要がある(図2-a, b)。AASにおける前方亜脱臼は、正中環軸関節のリウマチ性関節炎により、環椎の前方制動に作用する環椎横靭帯が炎症により弛緩あるいは断裂し靭帯機能不全となることで生じる。正中環軸関節の炎症が強いと、横靭帯だけでなく、歯突起の骨びらん・菲薄化を生じ、これに伴い病的骨折を起こしたり、吸取消失したりすると、環椎を後方に制動する歯突起の機能が消失し、後方亜脱臼を生じる。外側環軸関節の障害を伴うと側方あるいは回旋性の亜脱臼が加わる。VSは、外側環軸関節の破壊に加えて後頭環椎関節にも破壊が起こり発生する。これらの関節破壊により重症例では、環椎外側塊が菲薄化する。

SSは椎間関節のリウマチ病変による破壊、棘突起靭帯付着部の炎症に伴う棘突起の菲薄化・骨折、椎間板・椎体への炎症波及により生じる。こうしたSS高位では、脊椎支持組織の破壊は全周性に及んでいると認識する必要がある。RA重症例では急速に椎体圧潰を生じる例があり、椎体骨髄病変の関与も推測される。

* Natural course of cervical lesions in rheumatoid arthritis.

** Takenori ODA, M.D. & Kazuo YONENOBU, M.D.: 国立大阪南病院リウマチ科〔〒586-8521 河内長野市木戸東町2-1〕; Department of Rheumatology and Orthopaedics, Osaka Minami National Hospital, Kawachinagano 586-8521, JAPAN

*** 国立大阪南病院副院長

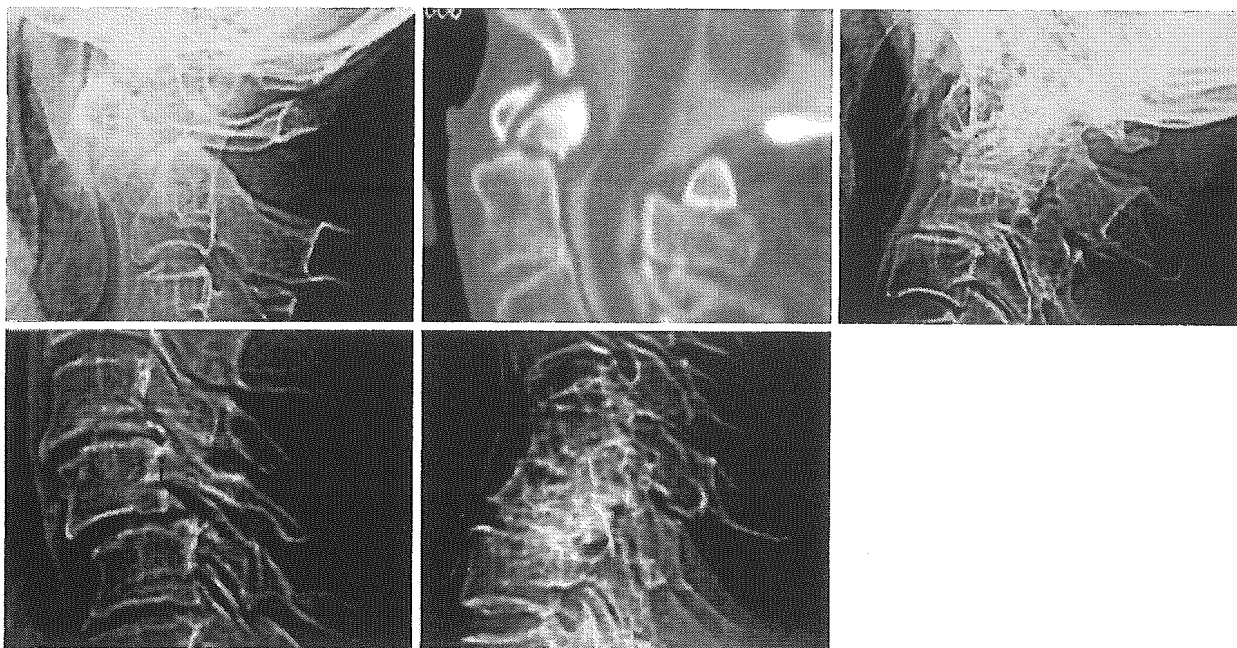


図1 関節リウマチによる頸椎病変

a : 環軸椎前方亜脱臼 (anterior atlantoaxial subluxation), b : 環軸椎後方亜脱臼 (posterior atlantoaxial subluxation), c : 軸椎垂直亜脱臼 (vertical subluxation of the axis), d : 軸椎下亜脱臼 (subaxial subluxation), e : 椎体圧潰 (vertebral collapse)

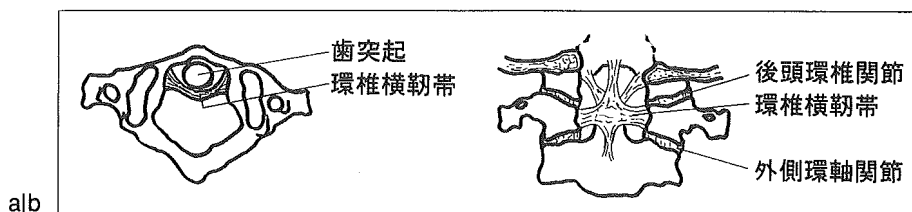


図2 上位頸椎の解剖

a : 環椎レベルでの横断像, b : 上位頸椎の前額断像

頸椎病変の進行

一般に頸椎病変は進行性の経過をとる。これまでに、その進行を評価したいくつかの研究報告がある。Isdale¹⁾は171名の入院患者の頸椎X線を評価し、6年の間でAAS患者は38名から79名に増加(41名の調査期間中の発生)し、初回評価時にすでにAASを認めた38名においても10名で亜脱臼の進行がみられたと報告している。Winfield²⁾は100名の発症早期の患者の頸椎X線を平均7年2か月追跡し、12名でAASが出現、3名でVSが出現、24名でSSが出現(ただし16名は1mmのすべり)したと報告している。Pellicci³⁾は、106名を5年間追跡し、調査開始時に頸椎病変のある患者は46名であったが、追跡時には74名に増

加し、X線上の進行は60名に認めたと報告している。Smith⁴⁾は、84名を平均7.8年追跡し、調査開始時にAASを認めた55名のうち19名(35%)の進行を、同様に調査開始時にSS(15%以上のすべり)を認めた55名のうち9名(16%)の進行を示している。Mathews⁵⁾は、76名のうち5年の追跡ができた54名を評価し、9名でAASが進行し、18名ではVSが進行したことを示している。Rana⁶⁾は、AAS患者を10年間追跡し、27%でAASの進行を認めたと報告している。Smith⁴⁾、Mathews⁵⁾、Rana⁶⁾はいずれも、X線側面像での環椎前弓後縁と歯突起の距離(環椎歯突起間距離atlantodental interval; ADI)を評価し、12~15%の例では逆にADIの減少をきたしたことを示しているが、これはAASが改善したのではなく、後述するように主

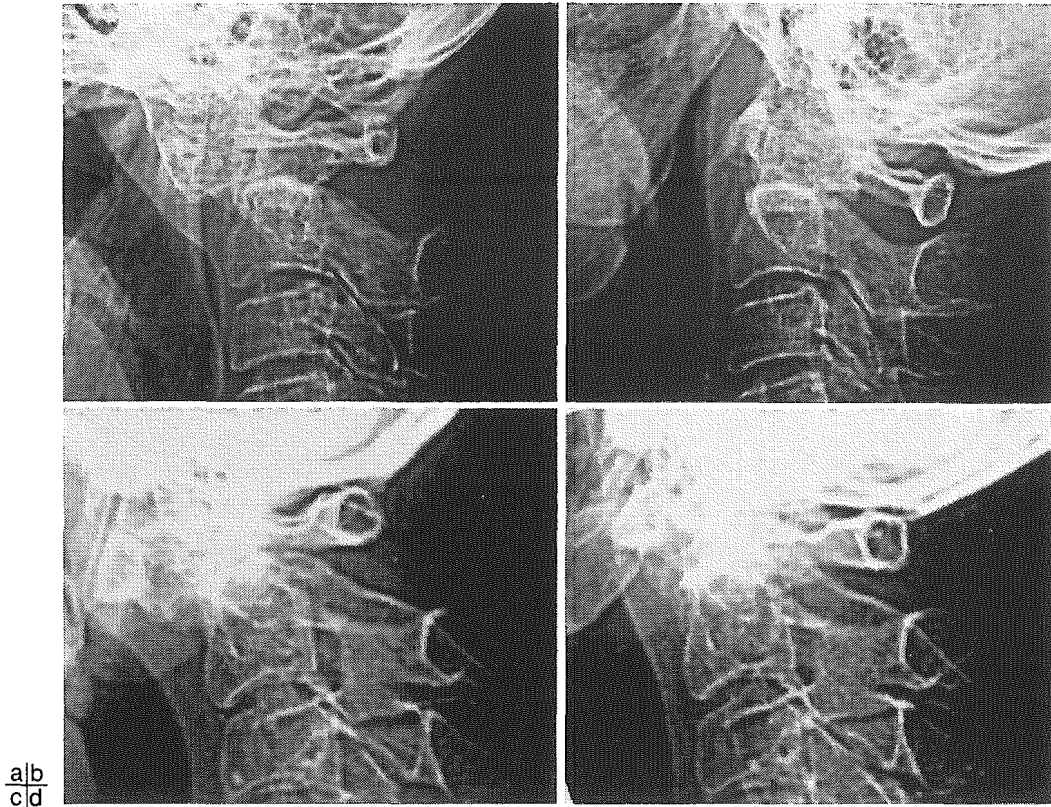


図3 環軸椎前方亜脱臼

a, b: 整復性の亜脱臼. 頸椎伸展(b)により整復される,
c, d: 非整復性の亜脱臼. 頸椎伸展(d)によっても整復されない.

にVSの合併に伴う計測値上の変化と考えられ、頸椎病変としては進行と解釈すべきである。

頸椎病変の自然経過

上位頸椎病変の進行様式については、藤原ら⁷⁾の横断的分析にはじまり、著者ら⁸⁾やFujiwaraら⁹⁾の縦断的研究により、その詳細が明らかにされている。概略は次のとおりである。まず出現する亜脱臼はAASであり、これは初期には頸椎を伸展することで整復可能である(図3-a, b)。しかし、進行例では経過とともに頸椎の伸展によっても亜脱臼は整復不能となり、これに呼応してVSを伴ってくる(図3-c, d)。藤原ら⁷⁾が示しているデータによると、ADIと環椎-軸椎のなす角(C1/2角)の間には正の相関がある(図4-a)。つまり、ADIの増加に伴って環椎は軸椎に対して前方に傾く。すなわち環椎は軸椎の上を前方に滑りながら前に傾きAASが出現、進行していくことになる。また、C1/2角とVSの診断の際に用いられるRanawatの計

測値¹⁰⁾の間には負の相関があり(図4-b)、これは環椎が前傾を深めながら、さらに軸椎の側に沈みこんでいくことを示している。また、著者ら⁸⁾はVSが進行すると後頭骨と軸椎の間の屈曲/伸展可動域が減少することを示している(図5)。これは、後頭環椎関節と外側環軸関節の破壊に伴う現象と推察される。さらに、VSが進行していく過程では、計測上のADIが減少してVS単独となる症例も確認されている。以上により、上位頸椎病変は整復可能なAASから整復不能なAASへ、さらにVSへと進行するパターンをとることが一般的である(図6)が、急速に進行し、AASの時期を経ずに短期間にVSに至る症例も存在する。

中下位頸椎においても縦断的研究⁸⁾⁹⁾で、頸椎の屈曲あるいは伸展により整復可能なSSから整復不能なSSへの進行が確認されている。整復不能となる過程で、椎間板腔の狭小化、椎体終板のびらん、椎間関節のびらん、棘突起の萎縮、骨折が認められる(図7)。Fujiwaraら⁹⁾は、これらの変化の

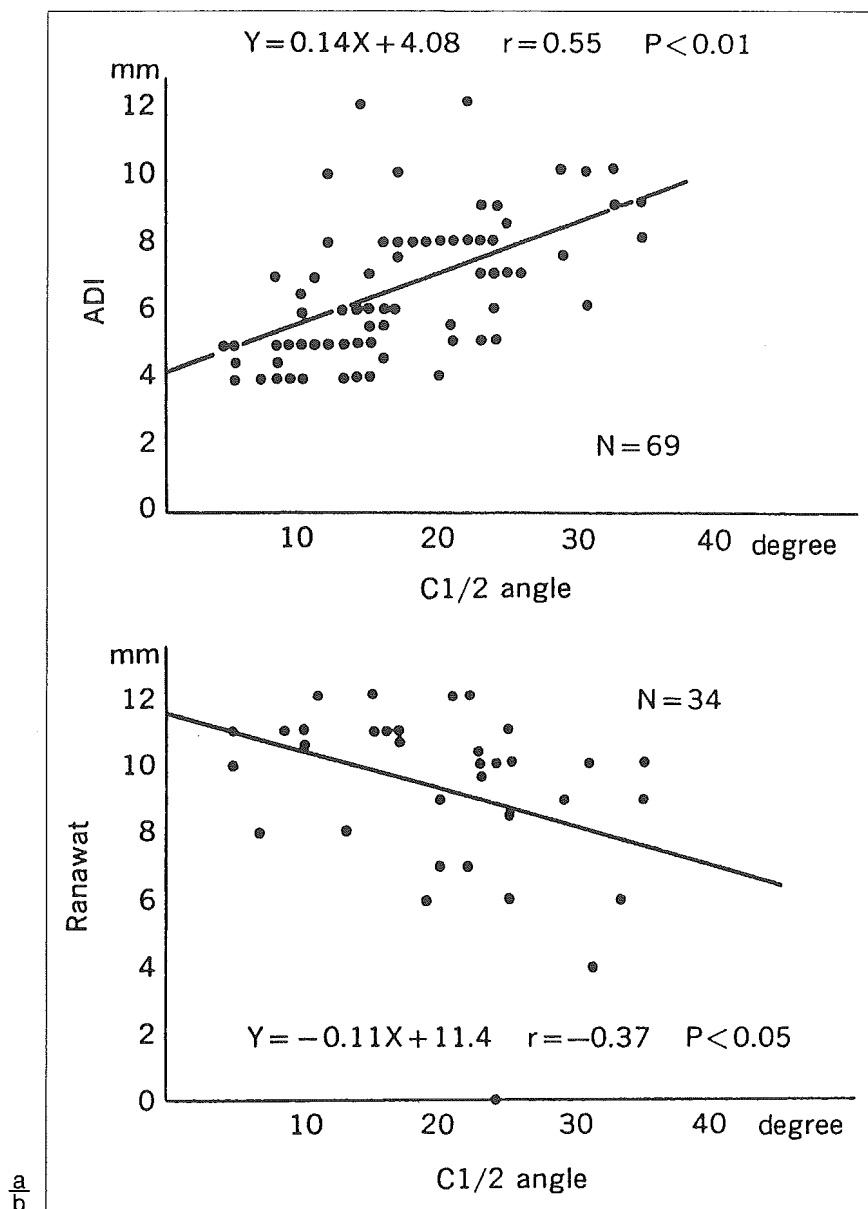


図4 頸椎 X 線側面像で環椎一軸椎のなす角(C1/2角)と亜脱臼指標との関係
 a: 環椎歯突起間距離(ADI)との関係, b: Ranawatの計測値¹⁰⁾との関係
 (文献⁷⁾より引用)

なかで整復可能な段階での変化は頸椎後方要素が主体であり、整復不能となる過程では前方の構成要素の変化が加わってくることを示している。

頸椎病変の進行に影響する因子

頸椎病変が四肢関節の変形と相関することは、Rasker¹¹⁾やWinfield¹²⁾により指摘されてきた。とくに、いわゆる手足のムチランス変形をきたす患者では、頸椎病変も重症であることは諸家が報告してきた²⁾³⁾¹¹⁾¹²⁾。著者ら⁸⁾は、上位頸椎病

変の重症度を亜脱臼なし、AAS単独、VSに分けると、これらは四肢関節の罹患関節数と相関があることを示している(図8)。

さらに、著者ら⁸⁾やFujiwara⁹⁾は越智らの提唱するRAの病型¹³⁾に注目し、病型と頸椎病変の進行との関連を報告している(表1)。上位頸椎についてみると、軽症病型の少関節破壊型では、亜脱臼を生じないか、AASでとどまり、VSに至るものはない。一方、重症病型であるムチランス型では、ほとんどの例がVSまでに進行する。こ

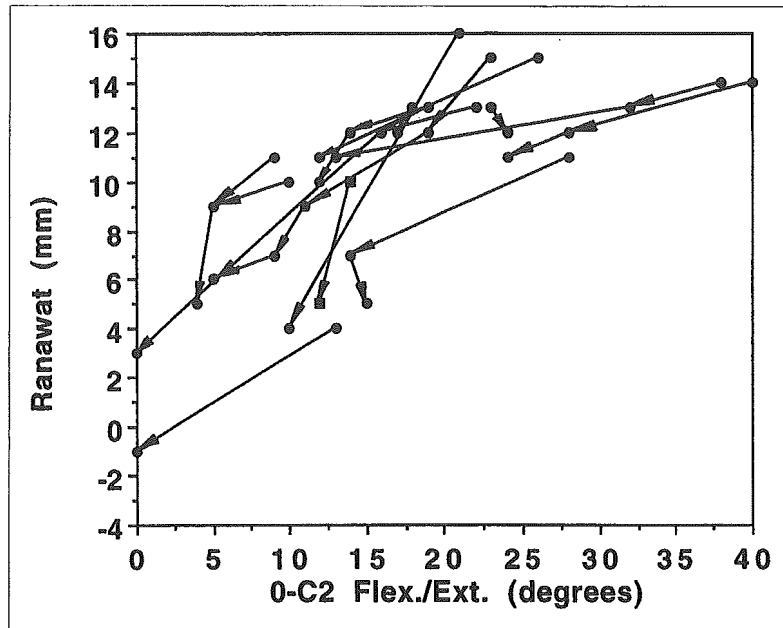


図5 VSの程度(Ranawatの計測値¹⁰⁾と後頭骨/軸椎(O-C2)間の屈曲/伸展可動域の関係 (文献⁹⁾より引用)

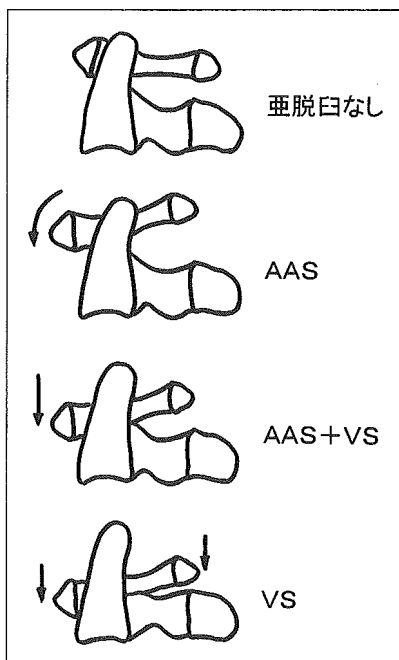


図6 上位頸椎病変の進行様式

の病型では、急速に進行しAASの時期を経ずに短期間にVSに至る症例も存在する。中間型の多関節破壊型では、AASにとどまる症例とVSに至る症例が存在する。ただし、VSの程度はムチランス型より軽度である。

中下位頸椎病変についても病型との関連があ

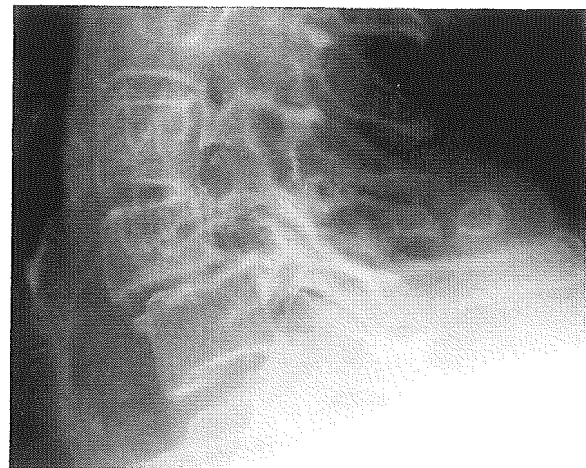


図7 軸椎下亜脱臼部位の局所 X 線変化

り、少関節破壊型ではSSを生じることは稀で、出現しても整復可能なSSである。多関節破壊型、ムチランス型ではSSを生じやすく、とくにムチランス型では多椎間に出現し、整復不能へと進行する傾向がある。

このように、RAの病型で頸椎病変のある程度の進行の予測が可能である。これに加えて局所の進行に伴う X 線変化にも留意し、病変の進行を判断していく必要がある。

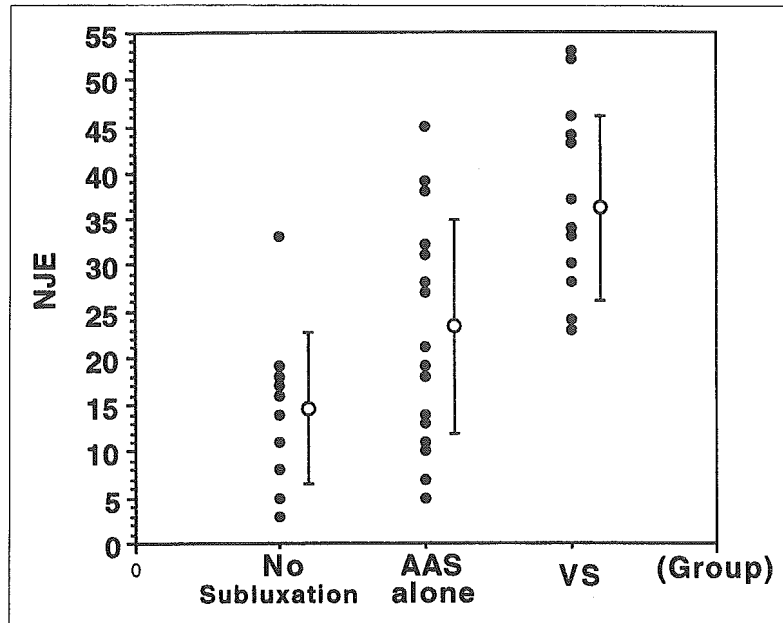


図8 上位頸椎病変と四肢の罹患関節数(NJE；number of joints with erosion)との関係 (文献⁹⁾より引用)

表1 上位頸椎病変の進行と関節リウマチの病型

上位頸椎病変の変化	関節リウマチ病型		
	LES	MES	MUD
亜脱臼なし	62	7	1
亜脱臼なし→ AAS	25	6	
AAS 進行	6	1	
AAS 進行なし	9	2	
亜脱臼なし→ AAS→ AAS+VS		8	2
AAS→ AAS+VS		10	4
AAS+VS 進行		2	1
AAS+VS 進行なし		4	1
亜脱臼なし→ AAS→ AAS+VS→ VS			2
AAS→ AAS+VS→ VS			2
AAS+VS→ VS			3
亜脱臼なし → VS			2
VS 進行なし			1
合計	102	40	19

LES：少関節破壊型，MES：多関節破壊型，MUD：ムチランス型(文献⁹⁾より引用)

頸椎病変に伴う脊髄症の自然経過

脊髄症状を呈する患者は、頸椎病変を有する患者の一部に限られる。頸椎病変と同様に脊髄症状の発生頻度は報告により異なるが、これは主に調査対象の違いによると考えられる。前述のIsdaleら¹⁾、Winfieldら²⁾の報告では、経過中に神経症状を示した患者を認めていない。一方、Pellicciら³⁾の報告では頸椎病変を有する患者の36%

に神経症状を認めており、さらにBodenら¹⁴⁾は73名を2年以上あるいは死亡まで追跡しているが、42名(58%)に神経症状が出現したことを示している。著者ら⁸⁾、Fujiwaraら⁹⁾の縦断的研究では、経過中の脊髄症状出現はともに6%であった。

RAで頸椎病変により脊髄症状を呈した際の予後は不良である。近年、脊髄症状を呈したが、外科治療が選択されず保存治療がなされた患者の予後が報告されている。Bodenら¹⁴⁾は脊髄症状

が出現した42名のうち、手術が選択されなかった7名の経過を示しており、3名は1か月以内に死亡し、残る4名も4年以内に死亡し、5名は死亡原因に神経症状が関連していたと報告している。Sunaharaら¹⁵⁾は上位頸椎病変により脊髄症状を呈し手術を勧めたが拒否した21名の追跡調査を報告している。それによると、神経症状が改善した例はなく、16名(76%)では悪化し、3年以内に全例がベッド上での生活となり、平均2.3年で死亡し、脊髄症発症から7年での生存率は0%となっている。Omuraら¹⁶⁾は、ムチランス型で頸椎病変を有し外科治療を実施しなかった6例の経過を示しており、4例は症状が進行性の経過をとり、ベッド上での生活あるいは死亡し、2例は一時的にカラー固定で改善がみられたが、最終的には突然の四肢麻痺を生じ死亡している。したがって、RA頸椎病変に伴う脊髄症の自然経過は不良で、神経症状の改善はまず期待できず、生命予後にも影響している。

脊髄症出現の予知因子

前述したようにRAで脊髄症状を呈する患者は、頸椎病変を有する患者の一部に限られる。一方、外科治療の適応は頸椎病変の存在よりも脊髄症状の存在であり、最近ではその予防の意味も含めて外科治療が検討されてきていることから、脊髄症状の発症と関連する因子を明らかにしておく必要がある。これまでに、いくつかの項目が指摘されている。Bodenら¹⁴⁾¹⁷⁾が示している単純X線での指標は、AAS単独例においては環椎前弓後縁と軸椎椎弓前縁との距離 (posterior atlantodental interval; posterior ADI, 残余脊柱管前後径space available for the cord; SACとも称される)が14mm以下、VSを合併すると症状のリスクが高まることからAASに5mm以上のVS合併、SSにおいてはすべり部位での残余脊柱管前後径が14mm以下である。Kawaidaら¹⁸⁾は、MRIでの脊髄圧迫と単純X線での指標との関連を調査し、posterior ADIについては13mm以下、VSについてはRanawatの計測値7mm以下という単純X線での指標を示している。MRIにおける指標としては、Dvorakら¹⁹⁾による屈曲位における脊髄の前後径6mm以下、Bundschuhら²⁰⁾による

cervicomedullary angle 135°以下がある。

自然経過に関する今後の課題

疾患の治療の効果を評価するには、“真の”自然経過を知ることが重要であるが、現実的にはまったくの未治療例は存在しない。また、関節リウマチ(RA)は疾患としての多様性があり、自然経過といっても一律に論じられない面がある。近年のRAに対する治療、とくに内科治療の変化は大きく、こうした治療の変化に即した疾患の経過を評価していくことが重要になってくる。そのためには、今後なおRAの多数例の長期にわたる臨床経過の調査は必要であり、頸椎病変に関しても例外ではない。エビデンスが求められてきている現状では、前向き・多施設での研究推進も必要であると考えられる。

文 献

- 1) Isdale IC, Conlon PW. Atlanto-axial subluxation. A six-year follow-up report. *Ann Rheum Dis* 1971; 30: 387.
- 2) Winfield J, Cooke D, Brook AS, et al. A prospective study of the radiological changes in the cervical spine in early rheumatoid disease. *Ann Rheum Dis* 1981; 40: 109.
- 3) Pellicci PM, Ranawat CS, Tsairis P, et al. A prospective study of the progression of rheumatoid arthritis of the cervical spine. *J Bone Joint Surg Am* 1981; 63: 342.
- 4) Smith PH, Benn RT, Sharp J. Natural history of rheumatoid cervical luxations. *Ann Rheum Dis* 1972; 31: 431.
- 5) Mathews JA. Atlanto-axial subluxation in rheumatoid arthritis. A 5-year follow-up study. *Ann Rheum Dis* 1974; 33: 526.
- 6) Rana NA. Natural history of atlanto-axial subluxation in rheumatoid arthritis. *Spine* 1989; 14: 1054.
- 7) 藤原桂樹, 米延策雄, 越智隆弘, ほか. 慢性関節リウマチに伴う上位頸椎病変—自然経過を中心として—. *脊椎脊髄* 1989; 2: 723.
- 8) Oda T, Fujiwara K, Yonenobu K, et al. Natural course of cervical spine lesions in rheumatoid arthritis. *Spine* 1995; 20: 1128.
- 9) Fujiwara K, Owaki H, Fujimoto M, et al. A long-term

- follow-up study of cervical lesions in rheumatoid arthritis. *J Spinal Disord* 2000 ; 13 : 519.
- 10) Ranawat CS, O'Leary P, Pellicci P, et al. Cervical spine fusion in rheumatoid arthritis. *J Bone Joint Surg Am* 1979 ; 61 : 1003.
 - 11) Rasker IJ, Cosh JA. Radiological study of cervical spine and hand in patients with rheumatoid arthritis of 15 years' duration : an assessment of the effects of corticosteroid treatment. *Ann Rheum Dis* 1978 ; 37 : 529.
 - 12) Winfield J, Young A, Williams P, et al. Prospective study of the radiological changes in hands, feet, and cervical spine in adult rheumatoid disease. *Ann Rheum Dis* 1983 ; 42 : 613.
 - 13) 越智隆弘. 慢性関節リウマチの病型と骨髄の変化. *日整会誌* 1987 ; 61 : 599.
 - 14) Boden SD, Dodge LD, Bohlman HH, et al. Rheumatoid arthritis of the cervical spine. A long-term analysis with predictors of paralysis and recovery. *J Bone Joint Surg Am* 1993 ; 75 : 1282.
 - 15) Sunahara N, Matsunaga S, Mori T, et al. Clinical course of conservatively managed rheumatoid arthritis patients with myelopathy. *Spine* 1997 ; 22 : 2603.
 - 16) Omura K, Hukuda S, Katsuura A, et al. Evaluation of posterior long fusion versus conservative treatment for the progressive rheumatoid cervical spine. *Spine* 2002 ; 27 : 1336.
 - 17) Dreyer SJ, Boden SD. Natural history of rheumatoid arthritis of the cervical spine. *Clin Orthop* 1999 ; 366 : 98.
 - 18) Kawaida H, Sakou T, Morizono Y, et al. Magnetic resonance imaging of upper cervical disorders in rheumatoid arthritis. *Spine* 1989 ; 14 : 1144.
 - 19) Dvorak J, Grob D, Baumgartner H, et al. Functional evaluation of the spinal cord by magnetic resonance imaging in patients with rheumatoid arthritis and instability of upper cervical spine. *Spine* 1989 ; 14 : 1057.
 - 20) Bundschuh C, Modic MT, Kearney F, et al. Rheumatoid arthritis of the cervical spine : surface-coil MR imaging. *AJR Am J Roentgenol* 1988 ; 151 : 181.

* * *

Kazuo Yonenobu · Takenori Oda

Management of cervical spinal lesions in rheumatoid arthritis

Abstract We review the management of cervical spinal lesions in rheumatoid arthritis. Surgical treatment for cervical lesions presents several potential problems, such as spinal cord injury during surgery, prolonged and painful postoperative immobilization, poor outcome incompatible with surgical invasiveness, and a high failure rate of arthrodesis. The introduction of spinal instrumentation techniques to surgery for cervical lesions has solved some of these problems. Rigid spinal fixation using screws, rods, and wires has made surgery more reliable, and has freed patients from painful postoperative immobilization methods such as the Halo vest. However, the effects of surgical treatment have not been clearly examined using methods of evidence-based medicine. There is a need for clinical studies of treatment for cervical lesions, in order to help establish better methods for the management of cervical spinal lesions.

Key words Atlantoaxial subluxation (AAS) · Natural history · Rheumatoid arthritis (RA) · Subaxial subluxation (SS) · Vertical subluxation (VS) of the axis

Introduction

The cervical spine is frequently involved in rheumatoid arthritis (RA). The reported incidence of cervical spine involvement in RA varies from 25% to 90%, depending on diagnostic criteria.^{1–5} Such cervical spinal lesions cause not only severe and sometimes intractable neck pain, but also quadri- or paraplegia that may result in severe disability or death. However, surgical treatment for these cervical le-

sions is sometimes decided against for two main reasons: (1) difficulty in differentiating neural symptoms from complex disability caused by multiple joint involvement; (2) the relatively high rate of pseudoarthrosis is incompatible with the great invasiveness and risks of surgery, which include intra- and postoperative death. However, owing to recent advances in medical and surgical management of RA, it is now possible to preserve a high level of function in the extremities in many rheumatoid patients. This has increased the relevance of cervical lesions, because neurological symptoms due to such lesions can compromise preserved or reconstructed joint functions that have been obtained with considerable effort. Several surgical techniques for treating cervical lesions have been developed as a result of advances in spinal instrumentation surgery. There is a need for clear guidelines for the treatment of cervical lesions in rheumatoid patients.

Cervical lesions and clinical presentation

Cervical involvement due to synovitis in the atlantoaxial (central and lateral) and atlantooccipital joints, and bursitis between the odontoid and the transverse ligament, leads to instability of these joints (atlantoaxial subluxation (AAS) and vertical subluxation (VS) of the axis). Subaxial subluxation (SS) results from destruction of the facets, interspinous ligaments, and intervertebral discs.^{6–8}

The clinical presentation of cervical lesions includes neck pain and neurological deficit. Neck pain is reportedly common (40%–88% of RA patients), whereas neurological deficit is rarely reported (7%–34%).³ In addition, studies have indicated that cervical lesions can be lethal.⁹ Mikulowski et al.¹⁰ reported that 10% of RA patients may die of unrecognized medullary brainstem compression. Marks and Sharp¹¹ reported that half of patients with symptoms of spinal cord compression died within 1 year of diagnosis. Redlund-Johnell and Pettersson¹² reported that medullary brainstem compression accounted for 50% to 100% of sudden deaths of RA patients. Thus, cervical

K. Yonenobu (✉)
Department of Orthopaedic Surgery, Osaka-Minami Medical Center,
2-1 Kidohigashi, Kawachinagano, Osaka 586-8521, Japan
Tel. +81-721-53-5761; Fax +81-721-53-8904
e-mail: yonenobu-k@umin.ac.jp

T. Oda
Department of Rheumatology and Orthopaedics, Osaka-Minami
Medical Center, Osaka, Japan

lesions, especially upper cervical lesions, can be life-threatening for RA patients.

Natural history

Cervical lesions occur during the early stage of RA,¹³ and are reportedly progressive.¹⁴⁻¹⁶ Winfield et al.¹⁴ reported that in a 7.2-year follow-up study, 12% of RA patients developed AAS and 20% developed SS. Smith et al.¹⁶ reported that in a 7.8-year follow-up study, radiographical progression of cervical lesions was detected in 34% of patients. Fujiwara et al.¹⁷ examined patterns of progression of upper cervical lesions based on a transverse study, and reported that upper cervical lesions progress from reducible AAS to irreducible AAS, then to AAS associated with VS, and finally to VS alone. Oda et al.¹⁸ conducted a longitudinal study and reported results similar to those of Fujiwara, noting that a few cases showed rapid progression directly to VS. They also analyzed relationships between the disease subsets proposed by Ochi et al.¹⁹ and the mode of progression of upper cervical lesions, and found that patients in the severely involved subset (e.g., the so-called mutilating type) showed severe progression of upper cervical lesions, whereas most patients in the less involved subset remained at the AAS stage. These findings suggest that prognosis of upper cervical lesions can be predicted by classification of the disease subset, and that such predictions can be used to choose the most appropriate treatment modality for individual patients.

Management of cervical lesions

Treatment for cervical lesions is comprised of conservative and surgical modalities. Conservative treatment includes medical treatment and orthosis. Medical treatment with nonsteroid anti-inflammatory drugs may be useful for pain control in some patients. However, theoretically, medical treatment cannot improve mechanical instability that has developed due to synovitis and enthesopathy. A simple, and therefore frequently chosen, therapy is orthotic treatment using a softplastic collar or a Philadelphia brace. A soft collar such as a plastic collar does not immobilize the atlantoaxial joints biomechanically,²⁰ and can be used for temporary immobilization when neck pain is severe. A rigid orthosis device such as a sternococipitomandibular immobilization (SOMI) brace can immobilize the cervical spine more strongly, but compliance with rigid orthosis is generally very low, and therefore this is not a realistic alternative. Thus, surgery is the treatment of choice when neurological symptoms and/or intractable neck pain develops.

We now briefly discuss recent advances in spine surgery, focusing on techniques applicable to the rheumatoid cervical spine, details of which are described elsewhere. Atlantoaxial stabilization involves posterior wiring and bone grafting. Because this wire fixation is not mechanically

strong, the procedure requires prolonged rigid external fixation. The rate of nonunion is high for this procedure. Magerl and Seeman²¹ developed a technique for firm fixation of the atlantoaxial joint with a transarticular screw. This strong fixation allows the omission of postoperative external immobilization, and improves the rate of union. Recently, several systems comprised of a rod and screw or a hook and wire have been developed; these systems allow very firm fixation of the cervical spine from the occiput to the thoracic spine. These new techniques have solved some of the problems involved with surgery for rheumatoid cervical spine.

There are three major issues regarding surgical treatment: (1) the clarity of indications of surgery, choice of surgical techniques, and timing of surgery; (2) the ability of surgery to improve the activities of daily living (ADL) and quality of life (QOL), especially in patients with severe joint involvement; (3) the ability of surgery to change the natural course of cervical lesions.

Indications for surgery are (1) severe myelopathy, (2) developing or impending myelopathy, (3) vertebral artery insufficiency, and (4) severe neck pain that cannot be controlled by conservative treatment. In practical terms, it is very difficult to recommend surgery to patients who begin to develop myelopathy. Excessive conservatism can cause patients to miss a chance for timely surgery, but excessive intervention can result in unnecessary surgery.

Although no single factor has been shown to be a reliable indicator of surgery, two factors that are useful in decisions regarding surgical treatment are the space available for the spinal cord (SAC) and classification of the disease subset. The distance between the dorsal margin of the odontoid and ventral margin of the posterior arch of the atlas (SAC) is a roentgenographical parameter of myelopathy. When SAC becomes ≤ 14 mm, the possibility of myelopathy increases.²² As described above, in the severely involved subset, upper cervical lesions tend to progress rapidly and severely. For patients with these factors, surgical treatment may be beneficial, even at the early stage of an upper cervical lesion.

Can surgery improve ADL and QOL of rheumatoid patients?

To the best of my knowledge, no comparative study of conservative and surgical treatment has been conducted. A major issue in surgical treatment is the evaluation criteria of surgical results. A functional evaluation of a patient with multiple joint involvement is very difficult, and many authors used a relatively simple evaluation system.²³ These evaluation systems are sometimes not sufficiently sensitive to detect postoperative changes.

There have been many reports on the results of surgical treatment.²⁴⁻³⁸ The introduction of spinal instrumentation surgery has improved the success rate of (occipito-) atlantoaxial arthrodesis by 90%–95%. Therefore, the use of spinal instrumentation is generally recommended. However, spi-

nal instrumentation surgery entails risks such as injury of the vertebral artery by screws, and the strength of the fixation is not always guaranteed in rheumatoid spines because the bone quality is usually poor. Thus, surgeons must familiarize themselves with these techniques and choose a procedure that is appropriate to local bone quality.

Pain relief is generally achieved with surgery, but the neurological results are inconsistent. The neurological results correlate with the severity of preoperative neurological symptoms. As mentioned above, an evaluation of surgical results is very difficult because the function of patients with myelopathy is compromised by the involvement of the joints of the extremity. An accurate assessment of the real value of surgery for myelopathy due to cervical lesions requires the establishment of a better evaluation system.

The choice of a surgical procedure for subaxial subluxation is still controversial. Surgical techniques applicable to this condition are anterior fusion (with or without instrumentation) or posterior decompression (mostly laminoplasty; with or without fusion).²⁹

Can surgery change the natural course of cervical lesions?

The number of long-term follow-up studies of surgery for the rheumatoid spine has been increasing. Some studies include life prognoses as well as neurological and radiological results.^{39,40} Patients with (occipito-) atlantoaxial fusion often develop SS, usually at levels adjacent to fused segments. The more severely involved subset tends to develop SS, which requires additional surgery. However, one-third to one-quarter of patients who undergo surgical treatment for cervical lesions die within 5 years of the operation, and the significance of surgical treatment for these patients must be reevaluated.

References

- Bland JH. Rheumatoid arthritis of cervical spine. *J Rheumatol* 1974;1:319-41.
- Isdale IC, Conlon PW. Atlanto-axial subluxation. A six-year follow-up report. *Ann Rheum Dis* 1971;30:387-9.
- Pellicci PM, Ranawat CS, Tsairis P, Bryan WJ. A prospective study of the progression of rheumatoid arthritis of the cervical spine. *J Bone Joint Surg* 1981;63-A:342-50.
- Rasker JJ, Cosh JA. Radiological study of cervical spine and hand in patients with rheumatoid arthritis of 15 years' duration: an assessment of the effects of corticosteroid treatment. *Ann Rheum Dis* 1978;37:529-35.
- Winfield J, Cooke D, Brook AS, Corbett M. A prospective study of the radiological changes in the cervical spine in early rheumatoid arthritis. *Ann Rheum Dis* 1981;40:109-14.
- Ball J. Enthesopathy of rheumatoid and ankylosing spondylosis. *Ann Rheum Dis* 1971;30:213-23.
- Bland JH. Rheumatoid arthritis of the cervical spine. *J Rheumatol* 1974;1:319-42.
- Eulderink E, Meijers KAE. Pathology of the cervical spine in rheumatoid arthritis: a controlled study of 44 spines. *J Pathol* 1976;120:91-128.
- Davis FW, Markley HE. Rheumatoid arthritis with death from medullary compression. *Ann Med* 1951;35:451-4.
- Mikulowski P, Wollheim FA, Rotmil P, Olsen I. Sudden death in rheumatoid arthritis with atlanto-axial dislocation. *Acta Med Scand* 1975;198:445-51.
- Marks JS, Sharp J. Rheumatoid cervical myelopathy. *Q J Med* 1981;50:307-9.
- Redlund-Johnell I, Pettersson H. Vertical dislocation of the C1 and C2 vertebrae in rheumatoid arthritis. *Acta Radiol Diagn* 1984;25:133-41.
- Ball J. Enthesopathy of rheumatoid and ankylosing spondylosis. *Ann Rheum Dis* 1971;30:213-23.
- Winfield J, Cooke D, Brook AS, Corbett M. A prospective study of the radiological changes in the cervical spine in early rheumatoid arthritis. *Ann Rheum Dis* 1981;40:109-14.
- Isdale IC, Conlon PW. Atlanto-axial subluxation. A six-year follow-up report. *Ann Rheum Dis* 1971;30:387-9.
- Smith PH, Benn RT, Sharp J. Natural history of rheumatoid cervical lesion. *Ann Rheum Dis* 1972;31:431-9.
- Fujiwara K, Owaki H, Fujimoto M, Yonenobu K, Ochi T. A long-term follow-up study of cervical lesions in rheumatoid arthritis. *J Spinal Disord* 2000;13:519-26.
- Oda T, Fujiwara K, Yonenobu K, Azuma B, Ochi T. Natural course of cervical spine lesions in rheumatoid arthritis. *Spine* 1995;20:1128-35.
- Ochi T, Iwase R, Yonemasu K, Matsukawa M, Yoneda M, Yukioka M, et al. Natural course of joint destruction and fluctuation of serum C1q levels in patients with rheumatoid arthritis. *Arthritis Rheum* 1988;31:37-43.
- Fisher SV, Bowar JF, Awad EA, Gullickson G Jr. Cervical orthoses effect on cervical spine motion: roentgenographic and goniometric method of study. *Arch Phys Med Rehabil* 1977;58:109-15.
- Magerl F, Seeman PS. Stable posterior fusion of the atlas and axis by transarticular screw fixation. In: Kehr P, Weidner A, editors. *Cervical spine 1*. Vienna: Springer; 1987. p. 322-7.
- Greenburg AD. Atlanto-axial dislocations. *Brain* 1968;91:655-84.
- Ranawat CS, O'Leary P, Pellicci P, Tsairis P, Marchisello P, Dorr L. Cervical spine fusion in rheumatoid arthritis. *J Bone Joint Surg* 1979;61-A:1003-10.
- Zoma A, Sturrock RD, Fisher WD, Freeman PA, Hamblen DL. Surgical stabilization of the rheumatoid cervical spine. *J Bone Joint Surg* 1987;69-B:8-12.
- Boden SD, Dodge LD, Bohlman HH, Rehtine GR. Rheumatoid arthritis of the cervical spine. A long-term analysis with predictors of paralysis and recovery. *J Bone Joint Surg Am* 1993;75:1282-97.
- Peppelman WC, Kraus DR, Donaldson WF 3rd, Agarwal A. Cervical spine surgery in rheumatoid arthritis: improvement of neurologic deficit after cervical spine fusion. *Spine* 1993;18:2375-9.
- Agarwal AK, Peppelman WC, Kraus DR, Pollock BH, Stolzer BL, Eisenbeis CH Jr, et al. Recurrence of cervical spine instability in rheumatoid arthritis following previous fusion: can disease progression be prevented by early surgery? *J Rheumatol* 1992;19:1364-70.
- Santavirta S, Kontinen YT, Laasonen E, Honkanen V, Antti-Poika I, Kauppi M. Ten-year results of operations for rheumatoid cervical spine disorders. *J Bone Joint Surg Br* 1991;73:116-20.
- Kudo H, Iwano K. Surgical treatment of subaxial cervical myelopathy in rheumatoid arthritis. *J Bone Joint Surg Br* 1991;73:474-80.
- Chan DP, Ngian KS, Cohen L. Posterior upper cervical fusion in rheumatoid arthritis. *Spine* 1992;17:268-72.
- Hamilton JD, Gordon MM, McInnes IB, Johnston RA, Madhok R, Capell HA. Improved medical and surgical management of cervical spine disease in patients with rheumatoid arthritis over 10 years. *Ann Rheum Dis* 2000;59:434-8.
- Saway PA, Blackburn WD, Halla JT, Alarcon GS. Clinical characteristics affecting survival in patients with rheumatoid arthritis undergoing cervical spine surgery: a controlled study. *J Rheumatol* 1989;16:890-6.
- Moskovich R, Crockard HA, Shott S, Ransford AO. Occipito-cervical stabilization for myelopathy in patients with rheumatoid arthritis. Implications of not bone-grafting. *J Bone Joint Surg Am* 2000;82:349-65.

34. Christensson D, Saveland H, Zygmunt S, Jonsson K, Rydholm U. Cervical laminectomy without fusion in patients with rheumatoid arthritis. *J Neurosurg* 1999;90(4 Suppl):186-90.
35. Grob D, Schutz U, Plotz G. Occipitocervical fusion in patients with rheumatoid arthritis. *Clin Orthop* 1999;(366):46-53.
36. Eleraky MA, Masferrer R, Sonntag VK. Posterior atlantoaxial facet screw fixation in rheumatoid arthritis. *J Neurosurg* 1998;89:8-12.
37. Eyres KS, Gray DH, Robertson P. Posterior surgical treatment for the rheumatoid cervical spine. *Br J Rheumatol* 1998;37:756-9.
38. Jones DC, Hayter JP, Vaughan ED, Findlay GF. Oropharyngeal morbidity following transoral approaches to the upper cervical spine. *Int J Oral Maxillofac Surg* 1998;27:295-8.
39. Matsunaga S, Ijiri K, Koga H. Results of a longer than 10-year follow-up of patients with rheumatoid arthritis treated by occipitocervical fusion. *Spine* 2000;25:1749-53.
40. Kanazawa A, Yonenobu K, Wada E, Suzuki S, Ochi T. The survival and functional outcome in patients with rheumatoid arthritis who underwent cervical spine arthrodesis. 24th Annual Meeting, Cervical Spine Research Society, 1996. 12 West Palm Beach.

RA頸椎に対する 脊柱管拡大術の適応*

小川真司** 石井祐信**
 両角直樹** 星川 健**
 小坏知明** 樋口和東**
 渡辺雅令** 中條淳子**
 近江 礼**

Key Words : rheumatoid arthritis, cervical spine, surgical treatment, laminoplasty, subaxial subluxation

今回, RAの中下位頸椎に対して脊柱管拡大術を行った症例を対象とし, 術前の単純X線像と脊髄症高位, 術後の単純X線像の変化を調査した.

対象と方法

はじめに
 慢性関節リウマチ(以下RA)による頸椎病変は稀でなく, 上位頸椎が障害される頻度が高い. 中下位頸椎のRA性変化は, ほとんどの場合上位頸椎病変に遅れて発症し¹⁾²⁾, 軸椎下垂脱臼病変(subaxial subluxation, 以下SAS)はRA進行例に多い³⁾. したがって, 中下位頸椎の手術は上位頸椎と組み合わせて計画され, 中下位が単独で手術されることは少ない. 私たちは, 上位頸椎の脱臼のタイプ, 中下位頸椎のRA性変化の程度と脊柱因子を考慮して広範RA頸椎の術式を選択し, 主に中下位のRA性変化が軽度の症例を対象に脊柱管拡大術を行ってきた⁴⁾⁵⁾.

当院のRA頸椎手術症例のうち, 中下位にHAスパーサーを用いた棘突起縦割式脊柱管拡大術を行った26例(男8例, 女18例)を対象とした. 手術時年齢は平均62歳(45~74歳), RA罹病期間が平均10年9か月(2か月~27年)であった. 全例がclassical RAで, Steinbrocker分類による術前のRA病期と機能障害度は, 病期がstage II: 1例, stage III: 3例, stage IV: 22例であり, 機能障害度がclass I: 3例, class II: 6例, class III: 15例, class IV: 2例であった. 手術法は, 上位頸椎固定術+中下位拡大術の合併手術例が20例, 中下位拡大術の単独例が6例であった(表1). 上位頸椎の固定術式はMagerl+

表1 術式

上位+中下位合併手術例 20例	
1.	Magerl+Brooks法+中下位拡大術 8例, 拡大範囲 C3-6 7例, C4-6 1例
2.	O-C3固定+中下位拡大術 6例, 拡大範囲 C4-6 5例, C4-5 1例
3.	Newman法+中下位拡大術 3例, 拡大範囲 C3-6 2例, C2, 7 1例
4.	Brooks法+中下位拡大術 2例, 拡大範囲 C3-6 1例, C3-4 1例
5.	Magerl+McGraw法+中下位拡大術 1例, 拡大範囲 C3-6 1例
中下位単独手術(拡大術)例 6例, 拡大範囲 C4-6 3例, C3-7 1例, C4-7 1例, C5-6 1例	

* Indication of cervical laminoplasty for the patients with rheumatoid arthritis.

** Shinji OGAWA, M.D., Yushin ISHII, M.D., Naoki MOROZUMI, M.D., Takeshi HOSHIKAWA, M.D., Tomoaki KOAKUTSU, M.D., Kazuto HIGUCHI, M.D., Masanori WATANABE, M.D., Junko NAKAJO, M.D. & Rei OMI, M.D.: 国立療養所西多賀病院整形外科[☎982-8555 仙台市太白区鉤取本町2-11-11]; Department of Orthopaedic Surgery, Nishitaga National Hospital, Sendai 982-8555, JAPAN

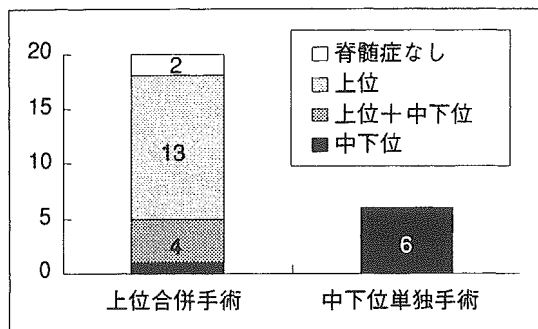


図1 術前の神経症状

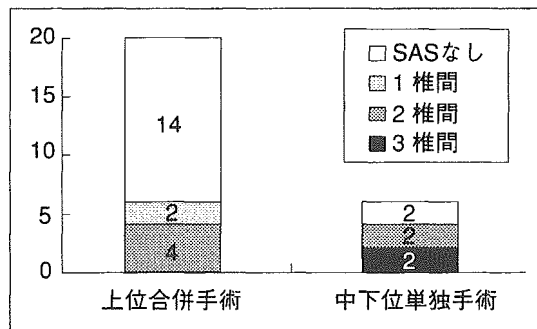


図2 術前のSAS

Brooks法が8例, SSI法によるO-C3固定が6例, Newman法が3例, Brooks法が2例, Magerl+McGraw法が1例であった。中下位の固定術を26例中10例に行った。RA性の変化が明らかである椎間(主にSAS椎間)に適応を限定し, 椎間関節に骨移植を行った。後療法はMagerl+Brooks法, SSI法, Magerl+McGraw法では頸椎カラーを, Brooks法ではPanzer型装具を, Newman法ではhalo-vestを原則として3か月間装着した。これら26例につき, 術前の脊髄症高位と単純X線像を調査した。

術後1年以上経過観察を行えた15例(男5例, 女10例)については, 脊柱管拡大術後の単純X線像の変化を調査した。手術時年齢は平均62歳(45~74歳), 術後の経過観察期間は平均3年5か月(1年~6年2か月)であった。上位頸椎固定術+中下位拡大術の合併手術例が11例, 中下位拡大術の単独例が4例であった。上位頸椎の固定術式はMagerl+Brooks法が4例, SSI法によるO-C3固定が4例, Newman法, Brooks法, Magerl+McGraw法が各1例であった。中下位の拡大範囲は, C3-6が7例, C4-6が4例, C3-4, C3-7, C4-5, C4-7が各1例であり, 拡大椎弓数は計53椎弓であった。

結 果

1. 術前の神経症状(図1)

術前に脊髄症が認められたのは24例で, 脊髄症高位は上位13例, 上位+中下位合併4例, 中下位7例であった。

上位固定術+中下位拡大術の合併手術例20例のうち18例が脊髄症を発症していた。中下位で脊髄症を発症していたのは5例(上位との合併4

例, 中下位単独1例)であった。中下位の脊髄圧迫因子は後方すべりが2例, OPLL, 發育性狭窄, SASが各1例であった。

中下位拡大術の単独手術例6例は全例が中下位で脊髄症を発症していた。その脊髄圧迫因子はSAS4例, OPLLと骨棘が各1例であった。

2. 術前の上位頸椎病変

AASが16例, VSが3例, AAS+VS合併が5例であった。残り2例は, AASもVSもなくO-C2が自然癒合していた。

中下位拡大術の単独手術例6例の内訳は, AASもVSもなくO-C2が自然癒合していた2例と, O-C3が自然癒合していたVS例1例と, C1/2が自然癒合していたAAS例1例と, 不安定性の少ないAAS例2例であった。

3. 術前のSAS(図2)

頸椎単純X線像の機能写で椎体の2mm以上の前方すべりが認められ, かつ椎体終板または椎間関節にRA性の骨侵食像が認められる椎間をSASと定義した。

SASは10例20椎間で認められた。1椎間例が2例, 2椎間例が6例, 3椎間例が2例であった。SASの高位は, C2/3が6椎間, C3/4が3椎間, C4/5が6椎間, C5/6が4椎間, C7/T1が1椎間であった。SASは上位固定術+中下位拡大術20例中6例で, 中下位拡大術の単独手術例6例中4例で認められた。2椎間以上のSASで階段状変形を呈していた症例は, 上位固定術+中下位拡大術の合併手術例では20%(20例中4例)であったのに対し, 中下位拡大術の単独手術例では67%(6例中4例)であった。3椎間例の2例はいずれも中下位拡大術の単独手術例に含まれた。中下位拡大術の単独手術例は, 上位固定術+中下位

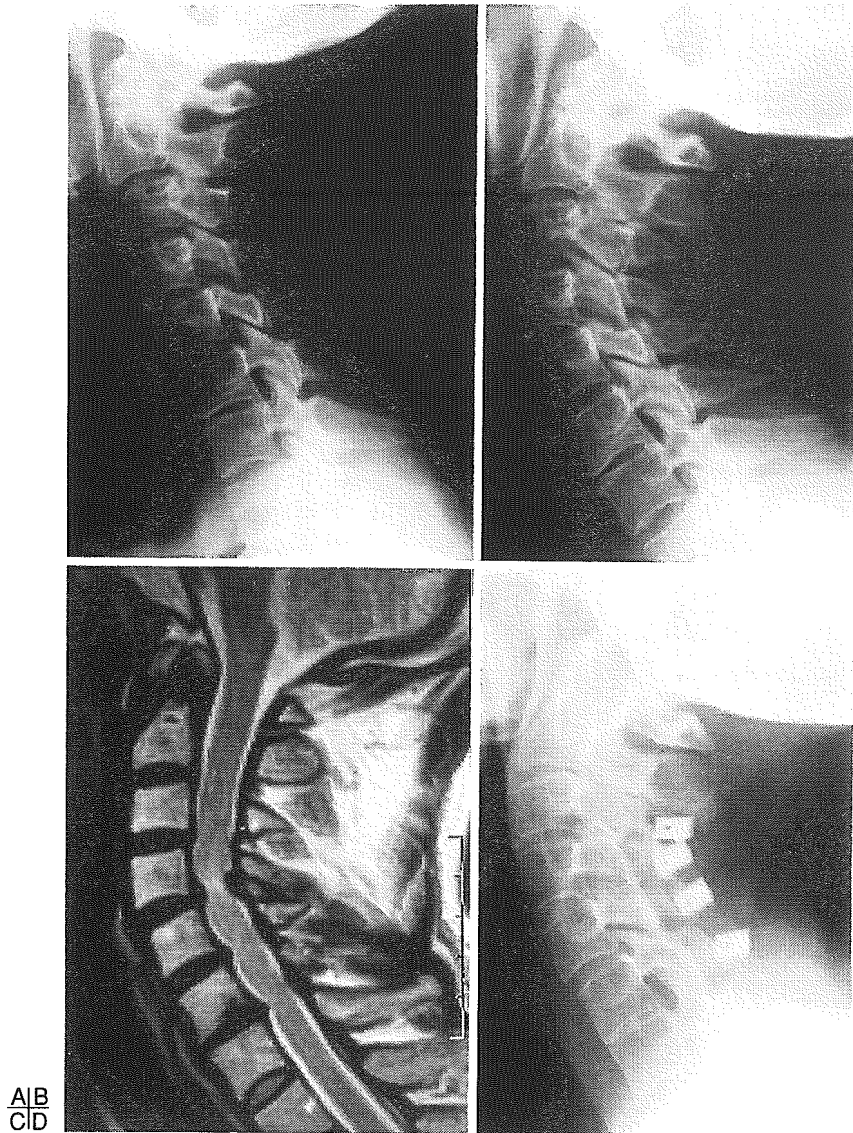


図3 中下位単独手術例

〔症例1〕45歳，女性．RA stageⅣ，classⅢ，RA発症後19年．A，B：術前X線機能写像．O-C2はすでに癒合していた．C4，C5に頸椎前屈位でそれぞれ3mm，2mmの前方すべり(SAS)が認められ，C4/5椎間関節の骨侵食像が明瞭であった．C4/5高位での脊髓症を呈していた，C：術前MRI．脊髓はC4/5高位で，膨隆した椎間板と黄色靭帯により圧迫をうけ，T2 highの輝度変化を呈していた，D：術後X線像．C3-6椎弓形成術+C4/5椎間関節固定術を行った．術後4年，C3-5は椎間関節間で，C6/7は椎体間で骨癒合していた．SASの発生，進行は認められなかった．

拡大術の合併手術例に比較しRA性変化がより進行した症例であった．

SASが脊髓症発症に関与していた症例は5例であり，4例は中下位拡大術の単独手術例であった．

4. 術前の中下位狭窄因子

非RA性の脊柱管狭窄因子が全例に認められた．後方すべりが17例，發育性狭窄が13例，骨棘が11例，OPLLが3例に認められ，14例ではこれら

が重複していた．

5. 拡大術後の脊柱管拡大効果

術後1年以上経過観察を行えた15例全例で拡大効果が維持されていた．SASの進行，椎体圧壊の発生は認められなかった．新たなSASの発生が1例1椎間で認められたがこれによる脊髓症は発症していなかった．

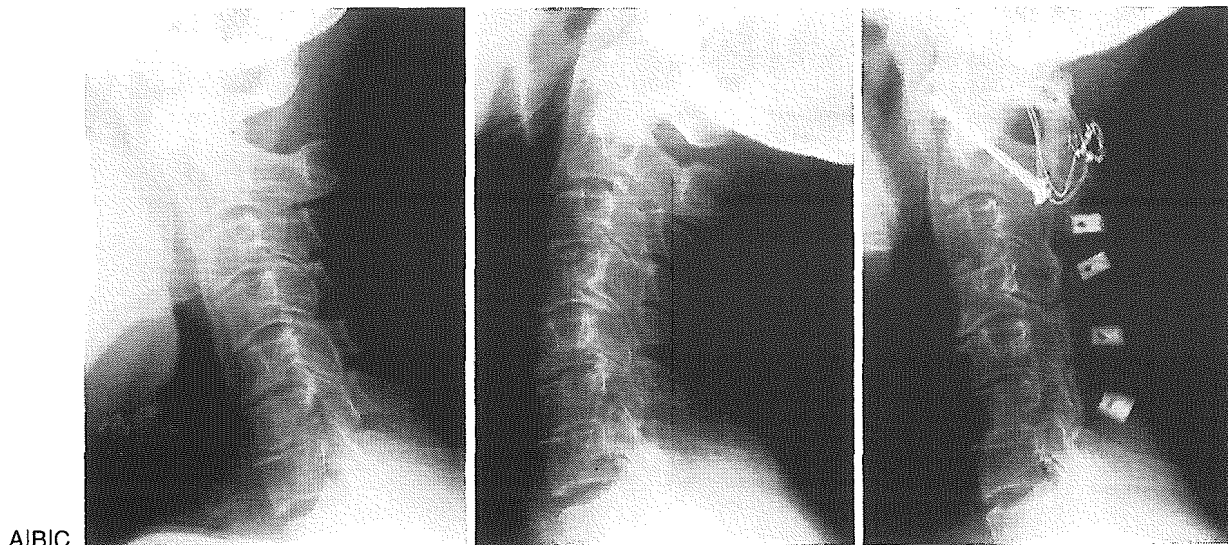


図4 上位+中下位合併手術例

〔症例2〕66歳，男性．RA stageⅢ，classⅠ，RA発症後24年．A，B：術前X線機能写像．整復性のAASが認められた．SACは屈曲位で10mmであった．中下位には骨棘と後方すべり（C4，C6）による多椎間の脊柱管狭窄があった．中下位の椎間関節，椎体終板には軽度のRA性の侵食像が認められた．脊髓症状は認められなかった．C：術後X線像．Magerl+Brooks法+C3-6椎弓形成術を行った．中下位への骨移植は行わなかった．術後2年，C4/5椎間を除き骨癒合が認められた．C2-4とC5/6は椎間関節間で，C3/4とC6/7は椎体間で骨癒合していた．

6. 拡大術後の骨癒合

53椎弓の隣接椎間である全68椎間のうち単純X線像で評価可能であった66椎間について骨癒合の状況を調査した（除外の2椎間はC7拡大術後のC7/T1椎間）．

66椎間のうち4椎間には術前から骨癒合が認められた．5例12椎間に対し骨移植が行われ，1例3椎間を除く4例9椎間（75%）で骨癒合が得られていた．残りの50椎間中22椎間（44%）で術後の自然癒合が認められた．自然癒合した22椎間の癒合部位は椎間関節癒合が12椎間，椎体間癒合が6椎間，椎間関節+椎体間癒合が4椎間であった．

外固定別の自然癒合率を，自然癒合が生じる可能性のあった50椎間で調査した．40椎間に頸椎カラーが使用され18椎間45%で，7椎間にPanzer型装具が使用され3椎間43%で，3椎間にhalo-vestが使用され1椎間33%で自然癒合が発生していた．外固定別の自然癒合率に差はなかった．

7. 追加手術

1例は術直後の創部感染のためHAスペーサーを除去した．1例は術後7年，頸椎化膿性脊椎炎のため病巣のHAスペーサーを除去した．後者において初回手術と感染の因果関係は不明であった（図3，4）．

考 察

1. RA頸椎に対する脊柱管拡大術の適応

私たちは，上位頸椎の脱臼のタイプ，中下位頸椎のRA性変化の程度と脊柱因子を考慮して術式を選択してきた⁴⁾（表2）．上位および中下位頸椎ともに高度のRA病変を伴った広範RA頸椎に対しては椎弓切除を併用したSSIによるO-T固定術が根幹的術式である⁴⁾⁶⁾．したがって，高度のSASや椎体圧壊を呈する中下位病変には脊柱管拡大術を適応していない．高度のRA病変を伴う中下位頸椎に対し棘突起縦割による椎弓形成術を行うことは，侵食され菲薄化した椎弓および棘突起を操作することになるため，手術手技上も困難である．

RAの中下位頸椎に脊柱管拡大術を適応した症例は，中下位狭窄の主因から2つの群に分類された．1つの群は非RA性の病変が主因の脊柱管狭窄であり，中下位拡大術の単独手術例6例中2例と，上位固定術+中下位拡大術の合併手術例20例全例が相当した．この群では，ほとんどの場合，治療目的の主体が上位頸椎の固定にあるため，中下位拡大術の必要性の有無が問題となる．私たちは，脊髓症状への中下位病変の関