図7a
術後7日目の胆管の抗Ki-67抗体による免疫染色:生理食塩水投与群



図7b
術後7日目の胆管の抗Ki-67抗体による免疫染色:AxCALacZ投与群



図7c
術後7日目の胆管の抗Ki-67抗体による免疫染色:AxCAhp53投与群

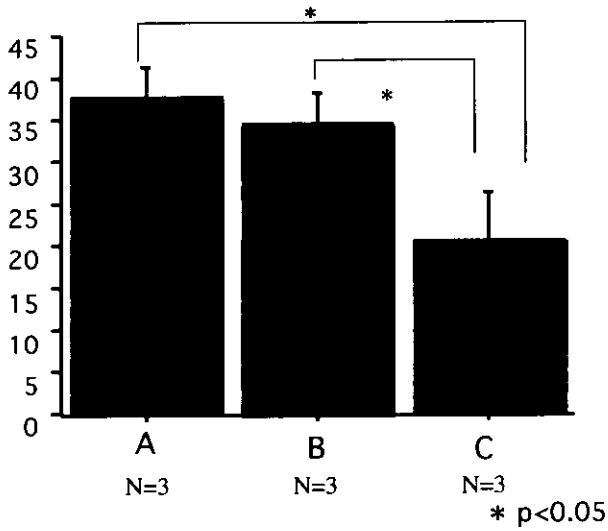

図8
Ki-67 Labeling Index
A: 生理食塩水投与群、B: AxCALacZ投与群、C: AxCAhp53投与群

かったものと考えられた。

Ki-67抗原は、休止期（G0）を除く細胞周期の全周期（G1期、S期、G2期、M期）で発現している核蛋白である。Ki-67抗原に対する抗体で免疫染色を行いLabeling indexを測定することにより細胞の増殖活性を直接比較することができる。胆管壁の厚さで有意差の認められた術後7日目で比較するとp53遺伝子導入群は生理食塩水投与群、AxCALacZ投与群と比較して有意に低下していた。これは導入されたp53遺伝子が細胞増殖抑制効果を示していると考えられた。

今回我々は胆管の増殖性変化の抑制を目的として、アデノウィルスベクター（AxCAhp53）を経乳頭的に胆管（胆汁中）に注入し、ヒトp53をラット胆管上皮に選択的に発現させることができた。発現したp53は胆管上皮細胞のみならず、胆管壁の硬化と狭窄の原因となる線維芽細胞の増殖も抑制していた。アデノウィルスベクターを用いた場合このような経乳頭的に胆汁中に投与する簡便な方法で狭窄を防止する効果を得られると考えられる。この方法を臨床応用すれば、十二指腸ファイバースコープや、胆道鏡、又は胆汁ドレナージ時において簡便に胆管上皮に目的遺伝子を発現させることが可能である。今回我々が使用したヒトP53遺伝子は癌抑制遺伝子であ

り多くの癌で変異が認められていて、Cholangio-carcinomaでも多くの場合変異が認められる10)。胆汁中にアデノウィルスベクターを投与することにより胆管に選択的にp53を発現させ、炎症性の再狭窄の防止のみならず、癌などの悪性狭窄に対する治療に応用できる可能性も示唆された。

E．結論

アデノウィルスベクターを用いて胆管上皮に選択的にp53遺伝子を発現させることが可能であった。発現したp53遺伝子によりラット胆管炎モデルにおいて胆管壁の肥厚や胆管上皮の増殖抑制作用を示した。

F．健康危険情報

特になし

G．研究発表

H．知的財産権の出願・登録状況

特になし

厚生労働省科学研究費補助金（難治性疾患克服研究事業）
分担研究報告書

TNF-αによる胆管癌細胞株の浸潤転移能活性化機構の検討

分担研究者　二村雄次
名古屋大学医学系大学院　器官調節外科

研究要旨

肝内結石症の死亡原因の１つである胆管癌の発生・進展には慢性持続性炎症が促進的に関与すると考えられている。われわれは、胆管癌細胞株で炎症性サイトカインTNF（tumor necrosis factor）-αが、癌浸潤転移能の指標の１つであるMatrix Metalloproteinase（MMP）分泌を亢進することを既に報告した。本班研究では、TNF-αによる胆管癌細胞株の浸潤・転移能増加の機序をさらに解析し、肝内結石症における胆管癌発生への慢性炎症関与の詳細を解明することを目的とした。胆管癌細胞株にてTNFR２の発現亢進と、各種シグナル伝達阻害剤及び抗TNFR2中和抗体によるTNF-α依存的MMP-9分泌亢進の抑制を認めた。TNFR2を経たmultipleなシグナル伝達経路の関与によるTNF-α依存的MMP-9分泌亢進は、炎症が胆道癌の浸潤を促進する機序の１つとして考えられた。

A．研究目的

肝内結石症の死亡原因の１つである胆管癌の発生・進展には、慢性持続性炎症が促進的に関与すると考えられている。われわれはこれまでに、cDNA array法により肝内結石症に合併した胆管癌組織でTNF（tumor necrosis factor）受容体の発現亢進を認め、胆管癌細胞株を用いた研究により炎症性サイトカインTNF-αが癌浸潤転移能の指標の１つであるMatrix Metalloproteinase（MMP）分泌を亢進することを報告した。今回の班研究ではさらにこのTNF-αシグナリングについて調べ、肝内結石症における胆管癌発生・浸潤転移能亢進への慢性持続性炎症の関与について検討した。

TNF-αによる胆管癌細胞株の浸潤・転移能増加の機序を解析し、肝内結石症における胆管癌発生への慢性炎症関与の詳細を解明することを目的とした。

B．研究方法

１．胆管癌細胞株におけるTNFR-1、TNFR-2の発現

ヒト胆管癌細胞株CCKS1[1]（金沢大学第２病理学教室にて樹立）、TFK-1、HuCCT1、HuH-28について抗TNFR-1、TNFR-2抗体を用いたウエスタンブロッティング法およびRT-PCRにてTNF-α受容体TNFR-1、TNFR-2の蛋白およびmRNAの発現をそれぞれ調べた。

２．胆管癌細胞株CCKS-1におけるTNF-αによるMMP-9分泌

MMP-2、９はゼラチナーゼ活性を有するためゼラチンザイモグラフィーにて、その分泌について調べた。以下の項目についてCCKS1でTNF-α処理後の無血清細胞培養液を採取し検討した。

１）TNF-α濃度依存性MMP-9分泌の変化

２）細胞内シグナル伝達経路阻害剤manumycin A（Ras阻害剤）、U0126（MEK阻害剤）、PD98059（MEK阻害剤）、GF10923X（PKC阻害剤）、LY294002（PI３K阻害剤）によるTNF-α依存性のMMP-9分泌変化

３）抗TNFR-2中和抗体処理時のTNF-α依存性MMP-9分泌の変化

3．In vitro 浸潤試験

トランスウエルチャンバーを用い、ボイデンチャンバー法による浸潤試験を施行した。CCKS1をウエルに培養し、TNF-α処理群、非処理群、及び抗TNFR-2中和抗体処理後 TNFα処理群の3群でそれぞれ4.5時間、7時間、9時間培養後の1視野あたりの膜孔（直径8μ）を通過した細胞数を計測しその平均値を比較し浸潤能を評価した。

C．研究結果

1．胆管癌細胞株のTNFR-1、TNFR-2の発現

ヒト胆管癌細胞株CCKS1、TFK-1、HuCCT1、HuH-28について抗TNFR-1、抗TNFR-2抗体を用いたウエスタンブロッティング法、及びRT-PCRにより4種のヒト胆管癌細胞株にてTNFR-2の蛋白及びmRNAレベルの発現を認めたが、TNFR-1の発現は蛋白、mRNAレベルともにみられなかった（図1）。

2．胆管癌細胞株のTNF-α処理によるMMP-9分泌およびそのシグナル

1）ヒト胆管癌細胞株CCKS1、TFK-1、HuCCT1、HuH-28のうち、TNF-α処理（10ng/ml）によるMMP分泌変化はCCKS1のみで見られ、MMP-9の分泌亢進を認めた（図2a）。

2）CCKS1ではTNF-α濃度依存性にMMP-9の分泌亢進を認めた（図2b）。またmanumycin A（Ras阻害剤）、U0126（MEK阻害剤）、PD98059（MEK阻害剤）、GF10923X（PKC阻害剤）、LY294002（PI3K阻害剤）によりTNF-α依存的なMMP-9分泌がそれぞれ抑制された（図3）。

3）抗TNFR-2中和抗体によりTNF-α依存的MMP-9分泌が抑制された（図4）。

3．TNF-αによる浸潤能亢進

CCKS1での、ボイデンチャンバー法による浸潤試験では、7時間、9時間培養後にTNF-α処理群で孔を通過した細胞数はTNF-α非処理群に比し有意（$p<0.05$）に多く、このTNF-αによる浸潤能の増加は、抗TNFR-2中和抗体により抑制された（図5）。

D．考察

炎症が癌の増殖、進展を促進することはよく知られており（2）、肝内結石症に発生する胆管癌にお

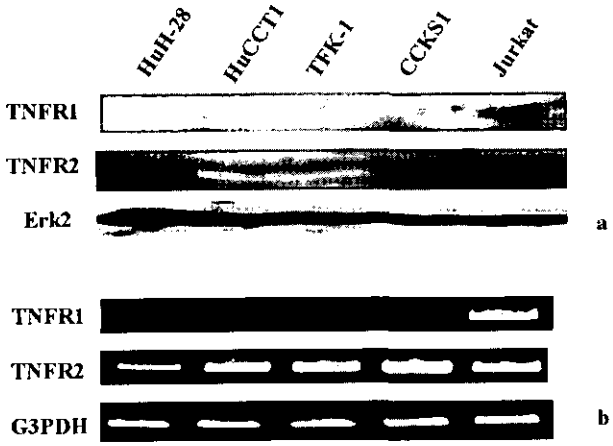

図1 ヒト胆管癌細胞株におけるTNFR-1、TNFR-2の発現

a ウエスタンブロッティング法（loading controlとしてErk2を使用）

b RT-PCR（loading controlとしてG3PDHを使用）

a、bともTNFR-1及びTNFR-1のpositive controlとしてJurkat細胞を使用した。

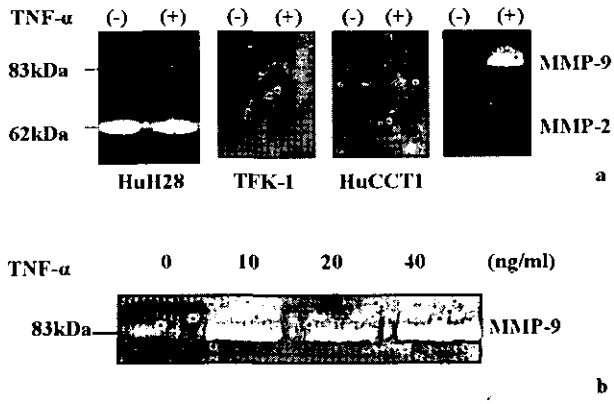

図2 TNF-αによるMMP-9分泌

a ヒト胆管癌細胞株におけるTNF-α（10ng/ml）による MMPs 分泌の変化
（ゼラチンザイモグラフィー）

b CCKS1におけるTNF-α濃度依存性MMP-9分泌亢進（ゼラチンザイモグラフィー）

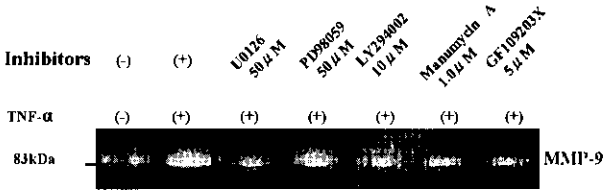

図3 シグナル伝達阻害剤によるTNF-α依存的MMP-9分泌変化

manumycin A（Ras阻害剤）、U0126（MEK阻害剤）、PD98059（MEK阻害剤）、GF10923X（PKC阻害剤）、LY294002（PI 3 K阻害剤）処理後、TNF-α（10ng/ml）依存性MMP-9分泌の変化（ゼラチンザイモグラフィー）



図4 抗TNFR-2中和抗体によるTNF-α（10ng/ml）依存的MMP-9分泌の変化（ゼラチンザイモグラフィー）

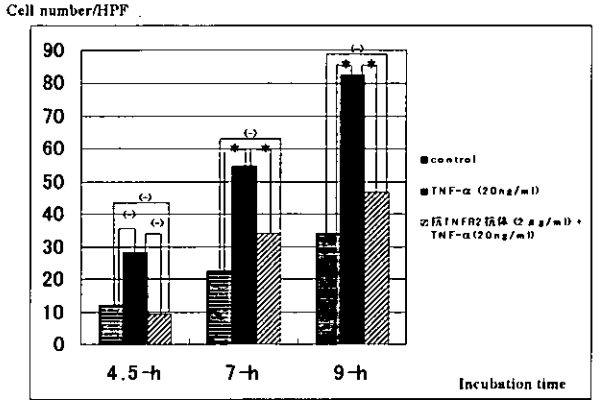

図5 TNF-α処理群、非処理群、及び抗TNFR-2中和抗体処理後 TNF-α処理群の3群の4.5時間、7時間、9時間ボイデンチャンバー培養後における1視野あたりの膜孔通過細胞数平均値

((-) :有意差なし、＊:有意差ありp=<0.05)

いても、胆道内炎症が胆管癌の発生・進展に関与することが推測されてきた。これまでにわれわれは、本班研究において肝内結石症組織での炎症にかかわる遺伝子発現の亢進（3）、肝内結石症に合併した胆管癌組織でのTNF-α受容体の遺伝子発現の亢進、さらに胆管癌細胞株を用いた実験によるTNF-α依存的MMP-9分泌亢進について報告してきた。

MMPは細胞外マトリックスの構築と破壊に関わる蛋白分解酵素で、癌間質組織の再構築に働き癌浸潤転移能の指標とされる。また炎症性サイトカインTNF-αは、その受容体であるTNFR-1、TNFR-2と結合し多様な細胞に作用し、腫瘍においても多彩に機能することが知られている。構造上TNFR-1、TNFR-2は細胞外領域に相同性を有するが、細胞内領域ではTNFR-1がアポトーシスに関わるdeath domainを有するのに対し、TNFR-2はdeath domain有しないことから、TNFR-2はアポトーシス以外の経路に主として働くと考えられている。今回の班研究でTNFR-2の発現を胆管癌細胞株に認め、抗TNFR-2中和抗体によりTNF-α依存性のMMP-9分泌亢進の抑制を認めたこと、in vitro浸潤試験でのTNF-α依存的な浸潤能増加の抑制を認めたことより胆管癌細胞株においてはTNF-αによるMMP-9分泌亢進、浸潤能亢進にTNFR-2を介したmultipleなシグナル伝達経路が関わることが示唆された。

E．結論

肝内結石症の死亡原因の1つである胆管癌の発生・進展に促進的に関与すると考えられている慢性炎症に関連して、慢性炎症がTNF-αを介して癌の発生・進展に促進的に働いており、その機序の1つとして、TNFR-2を経た細胞内シグナル伝達経路が機能していることが示唆された。

F．健康危険情報

特になし

G．研究発表

久米明倫、二村雄次

Pneumobiliaを伴う肝内結石症のUS空気と石はどう見分けるの？

消化器画像5（1）：139-148, 2003

Nimura Y

Living Donor Liver Transplantation : Importance of Anatomical Variations of Biliary Tree and Vascular Systems
Transplantation Proceedings 35 : 955, 2003
西尾秀樹、椰野正人、湯浅典博、小田高司、新井利幸、二村雄次
上部良性胆道狭窄の外科的治療の長期予後
胆と膵 24（7）529-534, 2003
Kitagawa Y, Nimura Y, Hayakawa N, Kamiya J, Nagino M, Uesaka K, Oda K, Ohta A, YI-YIN JAN, LONG-PING CHENG, TSANN-LONG HWANG
Intrahepatic segmental bile duct patterns in hepato-lithiasis:a comparative cholangiographic study between Taiwan and Japan
J Hepatobiliary Pancreat Surg 10 : 377-381, 2003
神谷順一、西尾秀樹、新井利幸、小田高司、久米明倫、椰野正人、二村雄次
標本からのフィードバック-肝切除が施行された胆管癌標本を中心に
消化器画像 5（3）: 390-396, 2003
神谷順一、西尾秀樹、新井利幸、小田高司、椰野正人、二村雄次
経皮経肝胆道鏡（PTCS）直視下生検の適応と診断的意義
胆と膵 24（6）: 433-437,2003
Kamiya J, Nagino M, Uesaka k, Sano T, Nimura Y
Clinicoanatomical studies on the dorsal subsegmental bile duct of the right anterior superior segment of the human liver
Langenbecks Arch Surg 388 : 107-111, 2003

H. 知的財産権の出願・登録状況

特になし

Ⅳ研究成果の刊行に関する一覧表

執筆者氏名	論文題名	雑誌名（巻、頁、年）
阿部展次、鈴木裕、森俊幸、杉山政則、**跡見裕**	肝・胆道手術後の胆汁漏出に対する内視鏡的胆管ドレナージ術の有用性	胆道　17：300、2003
脱紅芳、杉山政則、中島正暢、阿部展次、森俊幸、**跡見裕**	閉塞性黄疸とドレナージにおける肝機能と好中球機能の変化	胆道　17：299、2003
杉山政則、阿部展次、**跡見裕**	総胆管結石に対する内視鏡的乳頭切開術後の長期合併症の危険因子	胆道　17：211、2003
阿部展次、杉山政則、**跡見裕**	胆管癌外科治療の最近の進歩	Mebio　20：94-101、2003
森俊幸、下位洋史、杉山政則、**跡見裕**、篠崎優子、常見藍	胆嚢摘出術のクリニカルパス	消化器外科　26：415-422、2003
泉里友文、阿部展次、正木忠彦、森俊幸、杉山政則、**跡見裕**	実験的肝内コレステロール結石の検討	杏林医学会雑誌　34：39、2003
跡見裕、阿部展次、杉山政則	胆道癌の診療	日本医師会雑誌　129：482-485、2003
佐々木秀雄、**跡見裕**	胆石症	外科　64：1547、2002
泉里友文、杉山政則、**跡見裕**	胆・膵　採石バスケット	消化器内視鏡　14：1386、2002
森俊幸、阿部展次、杉山政則、**跡見裕**	肝内結石症の成因をめぐって－肝内結石症の現況	胆と膵　24（11）735-738、2003
Mori T, Abe N, Sugiyama M, **Atomi Y.**	Laparoscopic hepatobiliary and pancreatic surgery : an overview.	J Hepatobiliary Pancreat Surg. 9 ：710-22、2002
Kano, M, Shoda, J, Satoh S, Kobayashi M, Matsuzaki M, Abei M, **Tanaka N**	Increased expression of gallbladder cholecystokinin-A receptor in prairie dog fed a high-cholesteroldiet and its dissociation with decreased contractility in response tocholecystokinin.	J Lab Clin Med 2002；139：285-294.
Matsuzaki Y, Bouscarel B, Ikegami T, Honda A, Doy M, Ceryak S, Fukushima S, Yoshida S, Shoda J, **Tanaka N**	Selective inhibition of CYP27A1 and of chenodeoxycholic acid synthesis in cholestatic hamster liver.	Biochim Biophy Acta 2002；1588：139-148
Shoda J, Tanaka N, Osuga T	The molecular basis of gallstone pathogenesis and its potential therapy. Hepatolithiasis－Epidemiology and pathogenesis update.	Frontiers in Bioscience 2003；8 ：e398-409

執筆者氏名	論文題名	雑誌名（巻、頁、年）
Shoda J, Ueda T, Kawamoto T, Todoroki T, Asano T, Sugimoto Y, Ichikawa A, Maruyama T, Nimura Y, **Tanaka N**	Prostaglandin E receptors in bile ducts of hepatolithiasis patients and pathobiological significance for cholangitis.	Clin Gastroenterol & Hepatol 2003；1：285-296
Shoda J, Miura T, Yamamoto M, Akita H, Suzuki H, Sugiyama., *Utsunomiya H, Oda K*, Kano, M., **Tanaka N**	Genipin enhances Mrp-2(Abcc 2)-mediated bile formation and organic anion transport in rat liver.	Hepatology 2004；39：167-178
佐田尚宏、安田是和、**永井秀雄**	肝内結石に対する手術治療	胆と膵　24（11）：769-774、2003
Sasaki M, Tsuneyama K, **Nakanuma Y**	Aberrant expression of trefoil factor family 1 in biliary epithelium in hepatolithiasis and cholangiocarcinoma	Lab Invest　2003 Oct；83（10）：1403-13
Nakanuma Y, Harada K, Ishikawa A, Zen Y, Sasaki M	Anatomic and molecular pathology of intrahepatic cholangiocarcinoma	J Hepatobiliary Pancreat Surg　2003；10（4）：265-81
久米明倫、**二村雄次**	Pneumobiliaを伴う肝内結石症のUS空気と石はどう見分けるの？	消化器画像　5（1）：139-148、2003
Nimura Y	Living Donor Liver Transplantation:Importance of Anatomical Variations of Biliary Tree and Vascular Systems	Transplantation Proceedings 35：955, 2003
西尾秀樹、梛野正人、湯浅典博、小田高司、新井利幸、**二村雄次**	上部良性胆道狭窄の外科的治療の長期予後	胆と膵　24（7）529-534、2003
Kitagawa Y, Nimura Y, Hayakawa N, *Kamiya J, Nagino M*, Uesaka K, Oda K, Ohta A, YI-YIN JAN, LONG-PING CHENG, TSANN-LONG HWANG	Intrahepatic segmental bile duct patterns in hepato-lithiasis : *a comparative cholangio*-graphic study between Taiwan and Japan	J Hepatobiliary Pancreat Surg 10：377-381, 2003
神谷順一、西尾秀樹、新井利幸、小田高司、久米明倫、梛野正人、**二村雄次**	標本からのフィードバック-肝切除が施行された胆管癌標本を中心に	消化器画像 5（3）：390-396、2003

執筆者氏名	論文題名	雑誌名（巻、頁、年）
神谷順一、西尾秀樹、新井利幸、小田高司、梛野正人、**二村雄次**	経皮経肝胆道鏡（PTCS）直視下生検の適応と診断的意義	胆と膵　24（6）：433-437、2003
Kamiya J, Nagino M, Uesaka k, Sano T, **Nimura Y**	Clinicoanatomical studies on the dorsal subsegmental bile duct of the right anterior superior segment of the human liver	Langenbecks Arch Surg 388：107-111, 2003
Ando T, **Tsuyuguchi T**, Okugawa T, Saito T, Ishihara T, Yamaguchi T, Saisho H:	Risk factors for recurrent bile duct stones after endoscopic papillotomy	Gut 2003；52：116-121
露口利夫、税所宏光	胆石、胆道炎.（特集：高齢者の肝胆膵疾患診療の進歩）	老年消化器病　15（1）：21-24、2003.
露口利夫、税所宏光	総胆管胆石症に対する内視鏡治療－外来診療は可能か？	成人病と生活習慣病　33（2）：187-191、2003.
露口利夫、福田吉宏、蓼沼寛、黒田泰久、税所宏光、横井英人	胆管胆石症に対する内視鏡的治療のクリニカルパス	胆と膵　24（3）：167-170、2003
露口利夫、奥川忠博、石原武、山口武人、税所宏光	胆管胆石症に対する内視鏡的乳頭切開術の長期予後－術後再発例の検討－	胆膵の生理機能　19（1）：39-41、2003
露口利夫、黒田泰久、福田吉宏、税所宏光	術後良性胆道狭窄に対する内視鏡的胆道拡張術の長期予後.	胆と膵　24（7）：513-516、2003
Unno M, Abe T.	Similarity and dissimilarity of LST-1/OATP2/OATP-C (*SLC21A6*) and OATP8/LST-2 (*SLC21A8*)	J Gastroenterol.；138：108-109
大塩　博、鈴木正徳、**海野倫明**、片寄　友、力山敏樹、竹内丙午、柿田徹也、小野川徹、水間正道、白相　悟、竹内丙午、松野正紀	術前MDCTのMPR画像で直接膵浸潤が確認された中・下部胆管癌の１切除例.	胆と膵；24（６）：465-469,2003
海野倫明、小野川徹、藤原　耕、安達尚宣、近藤典子、鹿郷昌之、鈴木正徳、松野正紀	腸管に発現する有機アニオントランスポーターの単離と機能解析	消化と吸収 23（１）：32-36、2001
Kinoshita H, Tanimura H, Uchiyama K, Tani M, Onishi H, **Yamaue H**	Prognostic factors of intrahepatic cholangiocarcinoma after surgical treatment.	Oncol Rep 9（1）：97-101, 2002
Kawai M, Iwahashi M, Uchiyama K, Ochiai M, Tanimura H, **Yamaue H**.	Gram-positive cocci are associated with the formation of completely pure cholesterol stones.	Am J Gastroenterol.　97（1）：83-88. 2002

執筆者氏名	論文題名	雑誌名（巻、頁、年）
Uchiyama K, Onishi H, Tani M, Kinoshita H, Ueno M, **Yamaue H**.	Indication and procedure for treatment of hepatolithiasis	Arch Surg 137（2）：149-153. 2002
Uchiyama K, Onishi H, Tani M, Kinoshita H, Kawai M, Ueno M, **Yamaue H**.	Long-term prognosis after treatment of patients with choledocholithiasis.	Ann Surg. 238（1）：97-102, 2003

厚生労働科学研究特定疾患対策事業

肝内結石症調査に関する調査研究班

主任研究者　跡見　裕

担　当　者　森　俊幸、大島かずみ

〒181-8611　東京都三鷹市新川6-20-2

杏林大学外科学教室内

TEL.0422-47-5511、FAX.0422-47-9926