儘田直樹、土至田宏、藤巻拓郎、矢島有希子、渡部保男、村上晶：ディスポーザブルレンズを半年間連続装用して発症した眼障害の１例. 第46回日本コンタクトレンズ学会総会、大阪、2003年7月5日

佐藤隆郎、内田玲、谷川晴康、宇野憲治、村上晶：側鎖にリン酸基を有するイオン性ソフトコンタクトレンズ. 第46回日本コンタクトレンズ学会総会、大阪、2003年7月5日

青山朝美、久保田慎、佐藤隆郎、内田薫、福田猛、谷川晴康、宇野憲治、土至田宏、金井淳、村上晶：イオン架橋含水コンタクトレンズの特性. 第46回日本コンタクトレンズ学会総会、大阪、2003年7月5日

内田玲、佐藤隆郎、谷川晴康、宇野憲治、村上晶：4級アンモニウム塩基を側鎖に有する含水ゲルの薬剤包括ならびに徐放挙動. 第46回日本コンタクトレンズ学会総会、大阪、2003年7月5日

佐渡一成、土至田宏、村上晶、金井淳、谷亨、佐塚富士雄：試作したCL処方プログラムについてーその２：トーリック RGPー. 第46回日本コンタクトレンズ学会総会、大阪、2003年7月5日

土至田宏、糸井素純、金井淳、村上晶：円錐角膜に対する角膜熱形成術後の CL 装用状況. 第46 回日本コンタクトレンズ学会総会、大阪、2003年7月6日

島田頼於奈、土至田宏、糸井素純、加藤卓次、板垣貴弘、村上晶：デスメ膜破裂後に角膜浮腫が遷延した円錐角膜の１例. 第46回日本コンタクトレンズ学会総会、大阪、2003 年 7 月 6 日

土至田宏：明日のコンタクトレンズ：温故知新、涙液を含む生体親和性. 第57回日本臨床眼科学会シンポジウム、名古屋、2003年11月2日

土至田宏、高橋康造、佐渡一成、金井淳、村上晶：ソフトコンタクトレンズ消毒剤MPSとポビドンヨードの洗浄効果比較. 第47回日本コンタクトレンズ学会総会、2004年7月10日、11日（発表予定）

H. 知的財産権の出願・登録状況

1. 特許取得

なし

2. 実用新案登録

なし

3. その他

なし

研究成果の刊行に関する一覧表

＜ 雑誌 ＞

発表者氏名	論文タイトル名	発表誌名	巻号	ページ	出版年
Shoji J, Kitazawa M, Inada N, Sawa M, Ono T, Kawamura M, Kato H	Efficacy of tear eosinophil cationic protein level measurement using filter paper for diagnosing allergic conjunctival disorders	Jpn J Ophthalmol	47	64-68	2003
Sakimoto T, Shoji J, Sawa M	Active form of gelatinases in tear fluid in patients with corneal ulcer or ocular burn	Jpn J Ophthalmol	47	423-426	2003
田欣、謝培英、岩津稔、村上晶、金井淳	ワンデーアキュビュー®の抗真菌薬の Drug Delivery System(DDS)による抗感染治療の有用性　第２報	日コレ誌	45	82-85	2003
齋藤圭子、稲田紀子、庄司純、澤充	自己結膜移植術が有効であった角膜化学腐蝕の２症例	眼科	45	103-107	2003
澤充	ソフトコンタクトレンズの分類	眼科	45	113	2003
池田愛、佐々木淳、石久仁子、澤充	角膜穿孔を生じた非感染性角膜潰瘍２症例の治療経験	眼科	45	379-383	2003
澤充	Defensin（デフェンシン）：Natural peptide antide antibiotics	眼科	45	1333	2003
高浦典子、岩崎隆、澤充	コンタクトレンズによる眼傷害調査	眼科	45	1841-1844	2003
北澤実、庄司純、稲田紀子、澤充、加藤博司	アレルギー性結膜疾患患者における涙液中特異的 IgE 抗体の測定	日眼会誌	107	578-582	2003

発表者氏名	論文タイトル名	発表誌名	巻号	ページ	出版年
澤充	眼科医の手引　点眼薬による角膜上皮傷害	日本の眼科	74	351	2003
田中かつみ、土至田宏、儘田直樹、金井淳、村上晶	救急外来を受診したコンタクトレンズによる眼障害例の検討	日コレ誌(投稿中)			
儘田直樹、土至田宏、藤巻拓郎、矢島有希子、渡部保男、村上晶	一日交換使い捨てレンズ連続装用後にレンズ表面沈着物を来たした症例と沈着物の検討	日コレ誌(投稿中)			
金井淳、澤充	1 日使用ソフトコンタクトレンズの破損状況とソフトコンタクトレンズの洗浄・消毒についての調査報告	日コレ誌(投稿予定)			
澤充	コンタクトレンズによる眼障害の調査	眼科(投稿予定)			
澤充	Multi-purpose solution (MPS) の抗菌作用に関する研究報告	眼科(投稿予定)			

20030113

以降 P21－P57までは雑誌/図書等に掲載された論文となりますので P19-P20「研究成果の刊行に関する一覧」をご参照ください。

救急外来を受診したコンタクトレンズによる眼障害例の検討

田中かつみ，土至田　宏，儘田　直樹
順天堂大学医学部眼科学講座

金井　淳
東京都江東高齢者医療センター

村上　晶
順天堂大学医学部眼科学講座

キーワード；コンタクトレンズ，ディスポーザルソフトコンタクトレンズ，角膜障害，救急外来

Key Word: contact lens, disposable soft contact lens, corneal disorder, emergency patients

要約

2002年1月から12月までの1年間に順天堂大学病院救急外来を受診したコンタクトレンズ（CL）による眼障害例76例76眼について，受診状況や障害の種類，程度について調査した。年齢は13歳から67歳に分布しており，20歳代が最も多かった。CLの種類は従来型ソフトコンタクトレンズ（SCL）33例，ハードコンタクトレンズ(HCL)22例，1日交換タイプ（DDSCL）が11例，頻回交換タイプ（FRSCL）7例，1週間交換タイプ（WDSCL）3例であった。多かった眼障害は点状表層角膜症であった。角膜潰瘍は5例（6.6%）に認め，従来型SCL，DDSCL，WDSCLにおいて認められた。またDDSCL装用中のレンズ破損を4例に認めた。

Summary

We examined and 76 patients (76 eyes) who showed corneal disorders due to problems with their contact lenses (CLs) in the emergency center of Juntendo university hospital from January to December in 2002. Patients ranged in age from 13 to 67 years old, and the majority of them were twenties. Thirty-three cases were user of conventional soft contact lenses (SCLs), 22 cases hard contact lenses (HCLs), dairy disposable SCLs (DDSCL) in 11 cases, frequent replacement SCLs (FRSCL) in 7 cases, and weekly disposable SCLs (WDSCL) in 3 cases. Corneal ulcers were seen in 5 patients (6.6%), who were consisted of 3 wearers of conventional SCLs, 1 of DDSCL, and 1 of WDSCL. Especially, four DDSCL wearers were injured by broken lenses while wearing lenses.

緒　言

日本におけるコンタクトレンズ（以下 CL）の装用者は 1200 万人にも達しているといわれ[1]，これは国民の約 1 割に相当する。その背景には，CL 量販店やメーカーによる積極的な販売戦略や低価格化に加え，手軽さ，簡便さ，清潔さをキャッチフレーズに 90 年代に登場して以来瞬く間に CL シェアの中心を占めるようになったディスポーザル（使い捨て）ソフト CL（DSCL）の登場があると考えられる[1]。それと同時に，CL による眼障害例も急増し社会問題化しており[2-6]，CL によるトラブルで救急外来受診に至った報告も少なくない[7-11]。今回我々は，最近の CL による眼障害の実態を知るべく，順天堂大学医学部附属順天堂医院救急外来を受診した眼科疾患患者のうち，CL による眼障害発症例について調査，検討した。

対象および方法

対象は，2002 年 1 月から 1 2 月までの 1 年間に当院救急外来を受診した眼科患者 906 例 989 眼のうち，CL による眼障害例 76 例 76 眼である。男女の内訳は，男性 24 例 24 眼（31.6%），女性 52 例 52 眼（68.4%）であった。対象の年齢は 13 歳から 67 歳にわたり，平均年齢は 33±7 歳（標準偏差）であった（図 1）。これらを対象に，救急外来受診時のカルテに基づいて使用していた CL の種類・処方施設，受診理由，考えられる障害の原因，細隙灯顕微鏡による臨床所見および検査結果について調査，検討した。

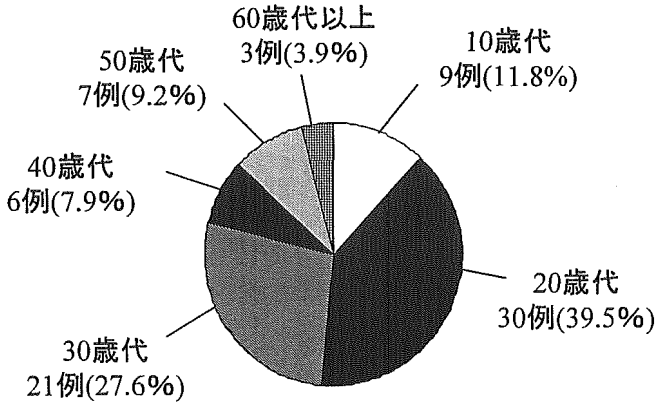

図 1　CL による眼障害で救急外来を受診した患者の年代別分布

結　果

当院救急外来を受診した眼科患者のうち，CL による眼障害例は 76 例 76 眼（8.4%）を占めた。装用 CL の処方施設は大半が CL 量販店または他院で 72 例 72 眼（94.7%）を占め，当院で処方した症例は 4 例 4 眼（5.3%）のみであった。レンズの種類は，最も多かったのが従来型のソフトCL（以下SCL）で33例（43.4%）を占め，ハードCL（以下HCL）の22例（28.9%），１日交換タイプ（以下 DDSCL）が 11 例（14.5%）と最も多く，頻回交換タイプ（以下 FRSCL）7 例（9.2%），１週間交換タイプ（以下 WDSCL）3 例（3.9%）であった（図 2）。

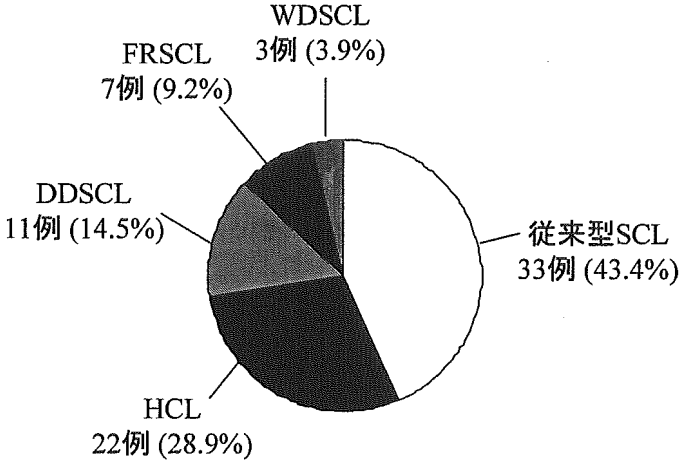

図２　救急外来を受診した症例の装用 CL

・ レンズ別にみた受診理由・原因・臨床所見（表 1，2）

HCL 装用例の受診理由は，装脱困難 9 例（40.9%），装用中の疼痛出現 4 例（18.2%），外した後の疼痛出現 3 例（13.6%），HCL 装用中の顔面打撲または眼球打撲 3 例（13.6%），装用しようとした時のレンズ破損 1 例（4.5%），レンズの洗浄不足による疼痛 1 例（4.5%），円錐角膜によるデスメ膜破裂 1 例（4.5%）であった。臨床所見は，点状表層角膜症 14 例（63.9%），角膜びらん 5 例（22.7%），所見無し 3 例（13.6%）（レンズ破片を認めたが眼障害を認めなかったもの 1 例を含む）であった。

従来型 SCL 装用例の受診理由は，装用時疼痛出現 14 例（42.4%），レンズの洗浄不足 9 例（27.3%），外した後の疼痛出現 4 例（12.1%），装用したまま睡眠して疼痛を来した症例 3 例（9.1%），装脱困難例 3 例（9.1%）などであった。臨床所見としては点状表層角膜

症 20 例（60.6%），角膜びらん 6 例（18.2%），角膜潰瘍 3 例（9.1%），角膜浸潤 2 例（6.0%），眼所見を認めないもの 2 例（6.0%）であった。

DDSCL 装用者の受診理由は，レンズ破損が 4 例(36.4%)，装脱困難が 4 例（36.4%），装用時の疼痛出現 2 例（18.2%），結膜充血出現 1 例（9.1%）であった。臨床所見は点状表層角膜症 8 例（72.7%），角膜潰瘍 1 例（9.1%），眼所見を認めないもの 2 例（18.2%）であった。このうちレンズ破損例はいずれもレンズ装用中に破損しており，全ての症例で表層角膜上皮症を合併していた。

FRSCL 装用例では，外した後の疼痛が出現 3 例（66.7%），装脱困難 2 例（50.0%），装用中の疼痛出現 1 例（33.3%）で，いずれの症例とも点状表層角膜上皮症を呈していた。このうち 1 例は 2 週間交換タイプを 15 日間装用していた症例であった。

WDSCL では，3 例とも装用時の疼痛で，それぞれ点状表層角膜上皮症，角膜潰瘍，角膜びらんを 1 例ずつ認めた。

表 1　救急外来受診理由とレンズ種類

受診理由	HCL	従来型SCL	DDSCL	FRSCL	WDSCL
装用時疼痛	4(18.2%)	14(42.4%)	2(18.2%)		3(100%)
装脱困難	9(40.9%)	3(9.1%)	4(36.4%)	2(28.6%)	
外した後の疼痛	3(13.6%)	4(12.1%)		5(71.4%)	
洗浄不足による刺激	1(4.5%)	9(27.3%)			
レンズ破損	1(4.5%)		4(36.4%)		
装用したまま睡眠		3(9.1%)			
装用中の打撲	3(13.6%)				
結膜充血			1(9.1%)		
その他	1(4.5%)				
合計	22 (100%)	33 (100%)	11 (100%)	7 (100%)	3 (100%)

表2　角膜障害とレンズ種類

臨床所見	HCL	従来型SCL	DDSCL	FRSCL	WDSCL
点状表層角膜症	14(63.6%)	20(60.6%)	8(72.7%)	7(100%)	1(33.3%)
角膜びらん	5(22.7%)	6(18.2%)			1(33.3%)
角膜潰瘍		3(9.1%)	1(9.1%)		1(33.3%)
角膜浸潤		2(6.1%)			
所見なし	3(13.6%)	2(6.1%)	2(18.2%)		
合計	22(100%)	33(100%)	11(100%)	7(100%)	3(100 %)

・重篤な合併症を伴った症例

対象期間中に角膜潰瘍を認めた患者は5例（6.6%）であり，いずれも他施設で処方されたSCL装用者であった。その内訳は従来型SCL全33例中 3例（9.1%），DDSCL全11例中1例（9.1%），WDSCL全3例中 1例（33.3%）であった。従来型SCL装用例の装用状況の内訳は，白内障術後無水晶体眼のSCL連続装用例，7年前に購入したSCLを1ヶ月間装用していたもの，SCLを装着したまま睡眠したものが各1例ずつであった。DDSCL装用例の1例は，既往に睫毛乱生を伴う点状表層角膜症を認めた。WDSCL装用例の1例は，装用4日目に疼痛出現し当院救急外来受診に至っていた。治療としては，全例とも臨床的には細菌感染が疑われたため，CL装用中止の上，入院または通院での抗生剤の全身投与および頻回局所投与が行われ，通院を自主的に中断した2例以外透明治癒した。これらのうち，当院にて治療継続された3例全例で角膜擦過物細菌培養検査が行われ，1例で黄色ぶどう球菌が検出された。

考　察

大都市圏の眼科ではDSCLがSCL処方全体の70〜80%を占めているとのことであるが[5]，当科においてもその割合は2000年に80%超えている[1]。過去の報告によれば，従来型のSCLよりもDSCLの方が，眼障害発生率が高いとの報告があるが[12,13]，我々の集計ではむしろ，DSCLの方が発生率が少ないと推定された。しかし，今後もDSCL装用者の占める割合は増えていくものと思われることから，CL眼障害例におけるDSCLの絶対数は増えるものと予想される。

救急外来受診患者の傾向として，特に眼科においては夜間・休日の時間帯には一般診療

を行っている病院・医院が少ないため，一次救急の要素が強いと報告されているが[8,9,10]，今回の集計でも同様の傾向が認められた。救急外来を受診した症例のうちCLによる眼障害例は8.4%を占めており，これまでの他施設の報告とほぼ同率であった[7,8,9]。

年齢，性別分布では，従来の報告と同様に20歳代が最も多く，女性の方が多かったが[7,8]，10歳代も11.8%を占めており，うち最年少は13歳と，CL装用による眼障害発症例の低年齢化がうかがえた。CL装用開始年齢は今後ますます低年齢化してくると思われ[14]，救急外来を受診する患者を含め，CLによる眼障害発症者に占める若年者の割合はさらに増加することが懸念される。

救急外来を受診したCLによる眼障害例をレンズ処方施設別にみると，大半が当院以外で処方されたものであった(94.7%)。当院で処方した4例のうち3例は装用開始後短期間のためレンズの取り扱いが不慣れな為に装脱困難となった症例で，重篤な眼障害は認めなかった。他の1例は角膜上皮欠損の疼痛軽減目的でSCLの処方を受けていた症例あったが，期待したほど疼痛抑制効果が得られなかったために装用解除となった症例であった。

救急外来受診に至ったCL眼障害例の使用CLは，従来型SCL(43.4%)，HCL (30.3%)，DDSCL(14.5%)，FRSCL(7.9%)，WDSCL(7.9%)の順であった。角膜潰瘍を認めた5例の装用状況を分析してみると，従来型SCLの3例中2例は白内障術後無水晶体眼に対する連続装用で，WDSCLも1週間連続装用であり，連続装用が角膜潰瘍発症のリスクファクターであると考えられた。特に白内障術後無水晶体眼患者は装用者の平均年齢も高く，角膜障害の発生率が高いとされている。また，角膜潰瘍発症例は連続装用者がその半数以上を占めるという報告もある[15]。従来型SCL装用の他の2例は，7年前のレンズを装用中，およびレンズをつけたまま睡眠するなど，いずれも患者のレンズの使い方，ケアに問題があるケースであった。一方，今回の調査では，DDSCLでも一例で角膜潰瘍を発症していた。問診によれば，この症例のＣＬ使用状況に問題は無く，原因には基盤にある睫毛乱生症による表層角膜症に細菌感染を起こしたものと考えられた。また，一日16時間を超える比較的長時間の装用をしており，かつての酸素非透過性ハードレンズ（PMMA）の過装用で多くの眼障害がみられた[16]ように，過装用によって何らかの無理が生じた可能性がある。

角膜潰瘍の症例のうち3例で角膜擦過物細菌培養検査が行われ，1例で黄色ぶどう球菌が検出されたが，これは常在菌であり起因菌が特定されたとは言い切れない[17,18]。分離培養結果が必ずしも起因菌と同定できない困難さはこれまでにも報告されているが，高浦ら[18]による報告では56.5%と報告されている。今回我々が対象としたのが救急時間帯に検体

採取されたものであることから，シーズンや時間帯によっては検査室への検体の迅速な提出，および培養作業への移行が行われていない可能性も考えられる。

救急外来を受診したDDSCLによる眼障害例のうち，CL装用中にレンズが破損し，点状表層角膜上皮症を発症したものと推定される事例があげられる。これらは全例ともDDSCL使用例で，11例中4例(36.4%)を占めた。幸い全例とも障害を残さず点眼治療にて治癒した。同時に，これはDDSCLによる合併症の中では装脱困難とともに最も多かったものの一つであった。装用中のレンズ破損による眼障害は，今回の調査では他のタイプではみられなかった。大量生産による低コスト化で実用化に至ったとされる1日使い捨てレンズの材質やレンズデザイン，およびその製造工程，あるいは利用者の装用状況に問題がなかったか，更なる原因究明が必要である。それと同時に，処方する眼科医側としてはレンズの不良品混入がありうることを認識しておく必要がある[19]。

CLによる眼障害例は一般に過剰装用やケア不良，装用中睡眠，装脱不能などの原因によるものがほとんどとの報告があり，それらの大半は定期検査や確実な自己管理を行うことにより防げるとされている[6,7]。同様に，今回の結果でもレンズの管理・安全対策を講じていれば多くの症例で眼障害が防げたと思われる。また，今回の調査ではみられなかったが，近年のインターネットや通販の普及により，眼科医による診察・処方を受けないといった間違った方法でDSCLを入手し，知らぬ間に眼障害を発症する可能性が危惧されている[20]。CLによるトラブルは未然に防ぐ事が最も大切で，そのためには眼科医による処方と患者の教育・指導が必須である。また，そのことを医療機関・行政主導で患者・消費者へ啓蒙していくことが重要かつ必要であると考えられた。

本研究の一部は，平成14年度厚生労働科学特別研究事業分担研究者（村上）として厚生労働科学研究補助金助成を受けた。

参考文献

1) 大谷園子，高橋康造，村上　晶，中安清夫：ソフトコンタクトレンズによる眼障害. 日コレ誌 44:97-102, 2002.

2) 植田喜一. 眼障害の実態と対策. 日コレ誌 44:72-81, 2002.

3) 百瀬隆行，伊東延子，佐渡一成，糸井素純他. ワンデーディスポーザブルコンタクトレンズの苦情と障害. 日コレ誌 40:113-115, 1998.

4) 坂田実紀，濱野　孝，山本洋子，俊野敦子他. 最近の CL 装用に伴う合併症. 日コレ誌 40:226-229, 1998.

5) 渡邊　潔，糸井素純，稲葉昌丸. 毎日使い捨てソフトコンタクトレンズの現状と将来. 日コレ誌 41:75-85, 1999.

6) 糸井素純，植田喜一，岡野憲二，宇津見義一他. コンタクトレンズによる眼障害アンケート調査. 日本の眼科 74：497-507, 2003.

7) 西郷佳世，鈴木設子，梶田雅義，加藤桂一郎. 福島県立医科大学附属病院救急外来を受診したコンタクトレンズによる眼障害例. 日コレ誌 43:123-125, 2001.

8) 岩崎　隆，稲田紀子，澤　充. コンタクトレンズ障害による救急外来受診状況. 眼科 40:721-726, 1998.

9) 本宮有季子，西原　仁，北里琢也，高橋春男他. 東京都城南地区における眼科救急の実態- 昭和大学眼科における救急外来統計- . 日本災害医学会会誌 44:33-37, 1996.

10) 笠松容子, 北野周作. 日大眼科における時間外救急診療状況. 日コレ誌 25;36-45, 1986.

11) 徳永直記，小林江見，伊地知洋，石綿文嗣他：救急外来におけるコンタクトレンズ障害調査報告. 眼科 36:1421-1426, 1994.

12) Matthews TD, Frazer DG, Minassian DC, Cherry FR et al: Risks of keratitis and patterns of use with disposable contact lenses. Arch Ophthalmol 110:1559-1562, 1992.

13) Stapleton F, Dart J, Minassian D: Nonulcerative complications of contact lens wear. Relative risks for different lens types. Arch Ophthalmol 110:1601-1606, 1992.

14) 植田喜一：山口県の高校生のコンタクトレンズの使用状況について. 眼科 43:123-127, 2001.

15) 秦　逸郎，植田達子，梶山加代子：コンタクトレンズ装用中に生じた角膜潰瘍 19 症例について．日コレ誌 32:96-107, 1990.

16) 脇田まり子，岸下　仁，伊東延子，千葉奈緒子他：各種コンタクトレンズ装用者にみられる眼障害の頻度について．日コレ誌 31:61-67, 1989.

17) 北川和子，武田秀利，渡辺のり子：コンタクトレンズ装用者にみられた細菌性角膜炎の検討．あたらしい眼科 10:1897-1899. 1993.

18) 高浦典子，稲田紀子，嘉村由美，澤　充：コンタクトレンズ装用に伴う角膜感染症の検討—1999～2000 年日本大学医学部附属板橋病院における検討—. 眼科 44:1341-1345, 2002.

19) 佐渡一成：ディスポーザブル或いは頻回交換　ソフトコンタクトレンズ(SCL)の不良品について．日本の眼科 74:573-576, 2003.

20) 日本コンタクトレンズ学会　コンタクトレンズ処方箋検討委員会：日本コンタクトレンズ学会コンタクトレンズ処方箋検討委員会報告．日本の眼科 74:465-467, 2003.

一日交換使い捨てレンズ連続装用後にみられたレンズ表面沈着物および症例の検討

儘田直樹，土至田宏，藤巻拓郎，矢島有希子
順天堂大学医学部眼科学講座

渡部保男
㈱シード

村上晶
順天堂大学医学部眼科学講座

要　旨

1 日交換タイプのディスポーザブルタイプのコンタクトレンズ(CL)を，約半年間取り外す事無く連続装用して眼障害を発症した１例を経験した。症例は 26 歳男性。眼痛および充血にて救急外来受診，両眼に著明な結膜充血および表層角膜症を認めた。また CL 表面には円形，白色の沈着物を認めた。CL 装用を中止の上，角膜保護剤及び抗菌剤点眼薬を処方し，症状・所見は 4 週間以内に軽快した。これまでの CL 装用の影響と考えられる内皮細胞の変化も影響を認めた。CL の沈着物は菌体成分を含まない無構造なものであった。また，レンズ表面にはトルイジンブルー陽性の被膜が形成されていた。元素分析の結果，沈着物の成分にカルシウムが含まれることが判明した。CL による角膜障害防止には，適切な装用方法の厳守が重要であると考えられた。

キーワード：ディスポーザブルソフトコンタクトレンズ，連続装用，眼合併症，レンズ沈着物，電子顕微鏡検査

Abstract

We have seen a case of superficial punctate keratopathy due to extend-wear of daily disposable contact lenses (DSCLs). The patient, a 26-year-old-man had been wearing DSCLs for 6 months without regular exchange. At a first visit in emergency clinic, remarkable hyperemia in bulbar conjunctiva and diffuse superficial keratitis were shown in both eyes. Further, white round deposit was noted on the lens surface. The lens was removed, and the eyes were treated by antibiotic and cornea protective eye drops and were then restored to normal within 4 weeks. Endothelial damages were also detected that were seemed to be the effect of contact lenses wearing. Histochemical examination showed that the lens was surrounded by toluidine blue positive coat on the surface, and bacteria and fungus were not detected in the lens deposit. The spectrums of calcium were detected in the deposit by energy dispersive x-ray microanalysis. Proper prescription and proper use of contact lenses are important to prevent corneal disorders.

Key word:disposable contact lenses, extend-wear, complication, lens deposit, electric microscopy

緒　言

使い捨てコンタクトレンズ(DSCL)は，手軽で簡便，清潔であるといった，利用者を引き付ける魅力によってのみならず，従来型ソフトコンタクトレンズ(SCL)よりも深刻な角膜障害の発症が少ないことなどの安全面も相まって，近年急速に普及した[1)-3)]。その一方で，手軽さを誤って解釈して安易な使い方をしたために生じた眼障害例数は，そのシェア拡大とともにかえって増加したとの報告もある[4)]。特に一日交換タイプの DSCL(DDSCL)は，煮沸や消毒などが不要である手軽さを誤解して，あるいは「節約のため」数日に渡って使用して障害をきたすといった，明らかな誤装用や過装用により眼障害を発生した症例も報告されている[1),2),5)]。

今回我々は，DDSCL を半年以上の長期に渡り連続装用した後に眼障害を発症した１例を経験し，その症例に関する検討，およびレンズ沈着物の解析を行ったので報告する。

症　例

26 歳，男性。

主訴：右眼痛および右眼結膜充血。

既往歴・家族歴：特記事項無し。

現病歴：両眼に DDSCL を約半年間１度も外す事なく連続装用していたところ，左眼の疼痛を自覚したため近医を受診した。左眼のレンズ装用中止の上，角膜保護剤と抗菌剤の点眼が処方された。2 日後，右眼に疼痛・結膜充血出現し，当院救急外来受診となった。なお，本症例の DDSCL は CL 量販店で購入後，両眼に約半年間１度も外さずに連続装用されていた。CL 装用歴は７年で，最初の１年間は HCL を装用していたが，装用感不良のため従来型 SCL に変更，その約３年後からは DDSCL を使用していた。

1．初診時所見

視力：RV=0.04(1.2x-8.75D ⊂ cyl-1.50D Ax180°)

LV=0.05(1.2x-7.50D ⊂ cyl-1.75D Ax180°)

前眼部所見（図1）：両眼共に球結膜充血，浮腫，眼脂を，眼瞼結膜には両眼・上下共に眼脂，乳頭増殖を認めた。角膜には，中央部を中心にびまん性点状表層角膜症を，角膜周辺部には輪部からの表在性パンヌスを両眼に認めた。中間透光体・眼底・眼圧は正常であった。右眼に装用していたレンズ表面には白色，円形の小沈着物を認めた。角膜内皮はコーナン社製角膜内皮細胞撮影装置KC8000を用いて角膜中央，上方，下方，鼻側，および耳側の計5ヶ所で観察を行い，角膜内皮細胞密度(CD)，細胞面積の変動係数（CV値），六角形細胞出現率（6A）を5ヶ所の平均値±標準偏差で示した。対照には，当院における一日使い捨てSCLの2年装用例のデータを用いた[6)]。CDは，右2580±46 cells/mm^2，左2588±61 cells/mm^{2}と，左右とも対照（2797±298 cells/mm^2）に比べて減少傾向を示していた。CV値は，右0.31±0.03，左0.32±0.13と，対照（0.38±0.09）に比べて増大していた。6Aは，右43.4±3.9%，左45.2±6.5%と，対照（52.1±11.6%）に比べて減少していた。

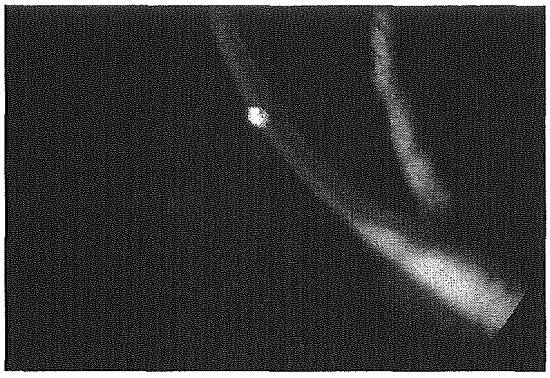

A

著明な球結膜充血およびSCL表面沈着物を認めた。



B

フルオレスセイン染色で点状表層角膜症を認めた。

図1．初診時前眼部所見（レンズ装用時）（右）

2．治療と経過

初診日よりSCL装用中止とし，両眼にクラビット点眼液® と0.1%ヒアレイ