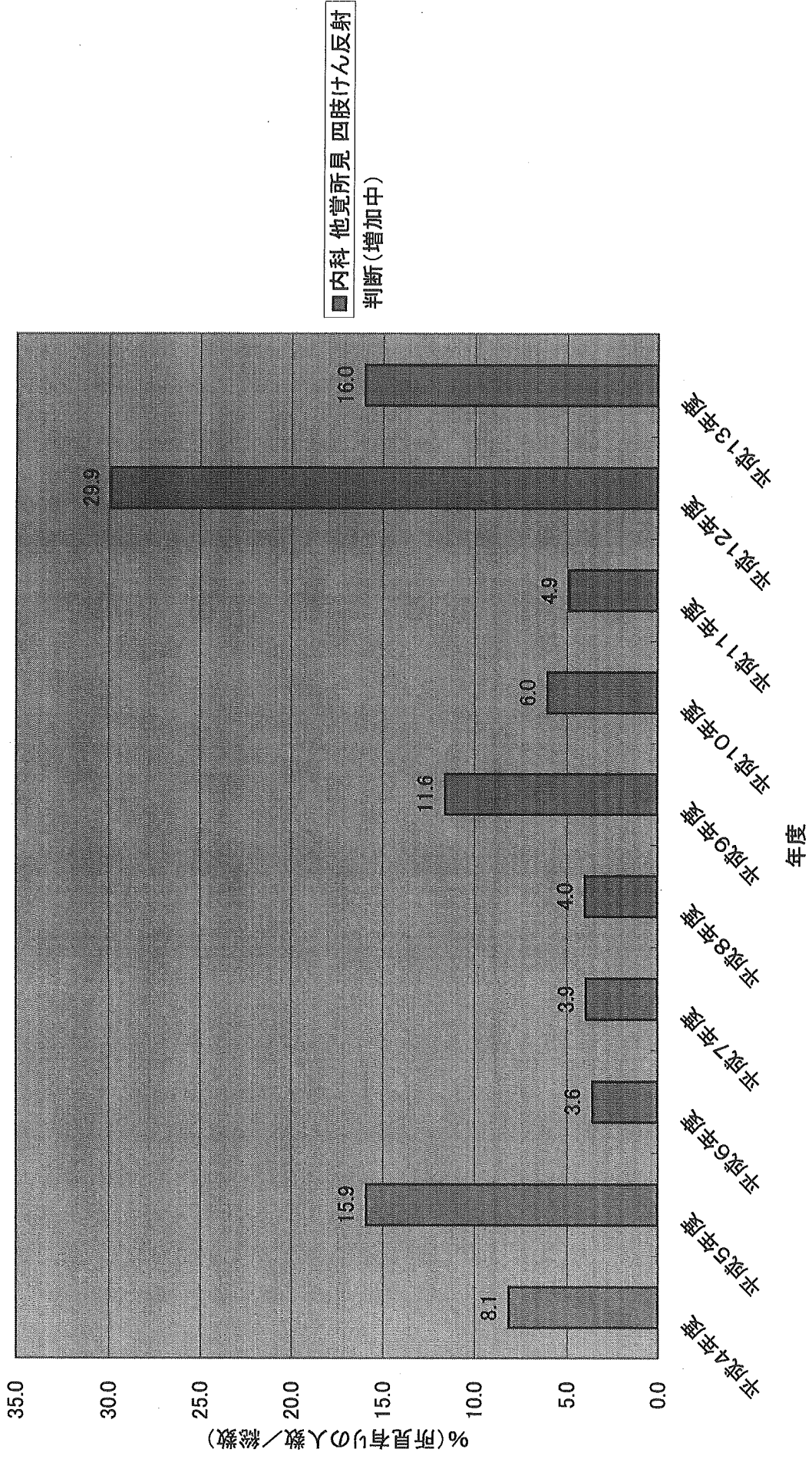



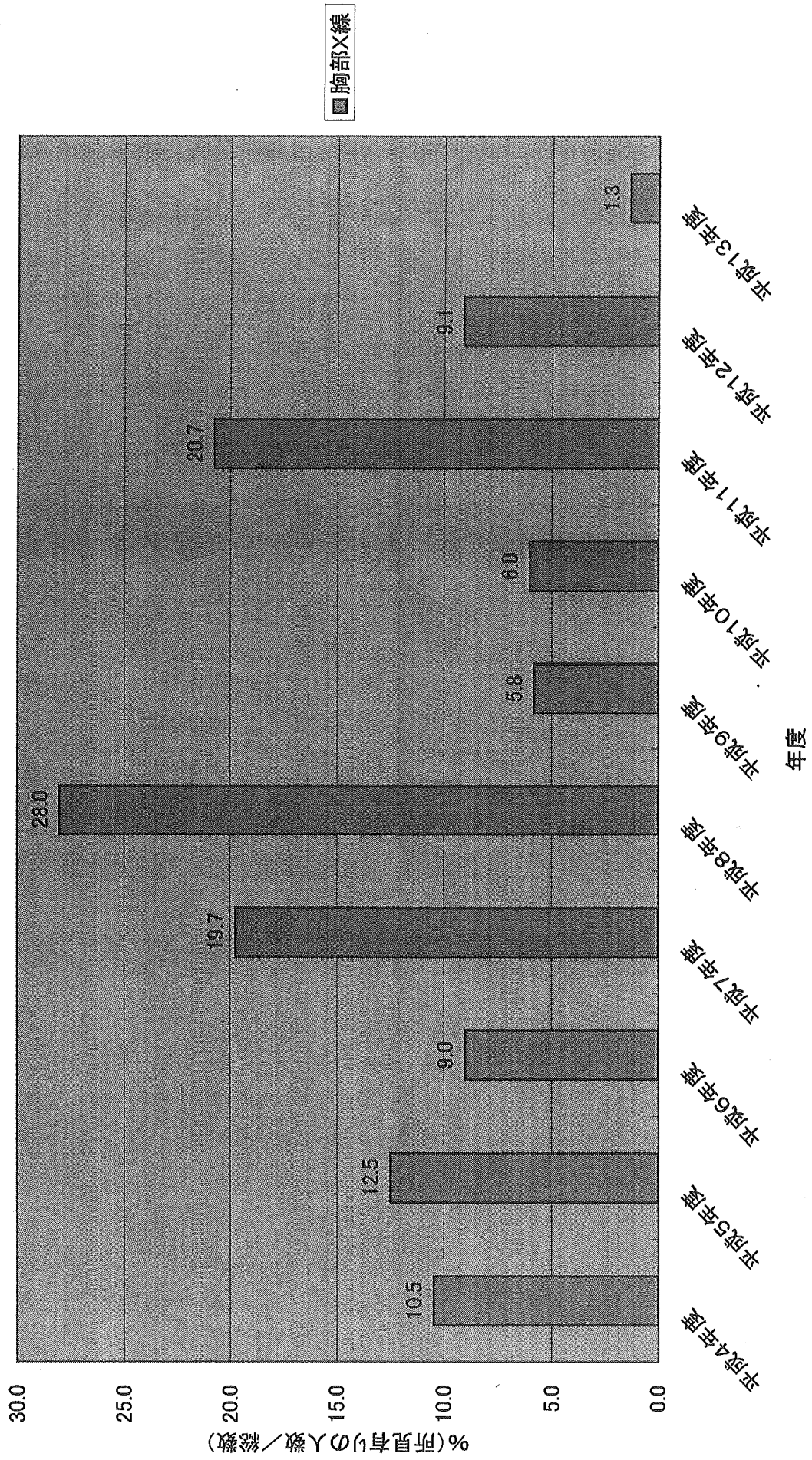
内科 他覚所見 四肢けん反射




内科 他覚所見 感覚障害




胸部X線




心電図




肝・胆・膵工コ一



皮膚科 問診 最近の化膿傾向




皮膚科 問診 最近の粉りゆう再発傾向




■ 皮膚科 問診 最近の粉りゆう再発傾向
判断(減少)

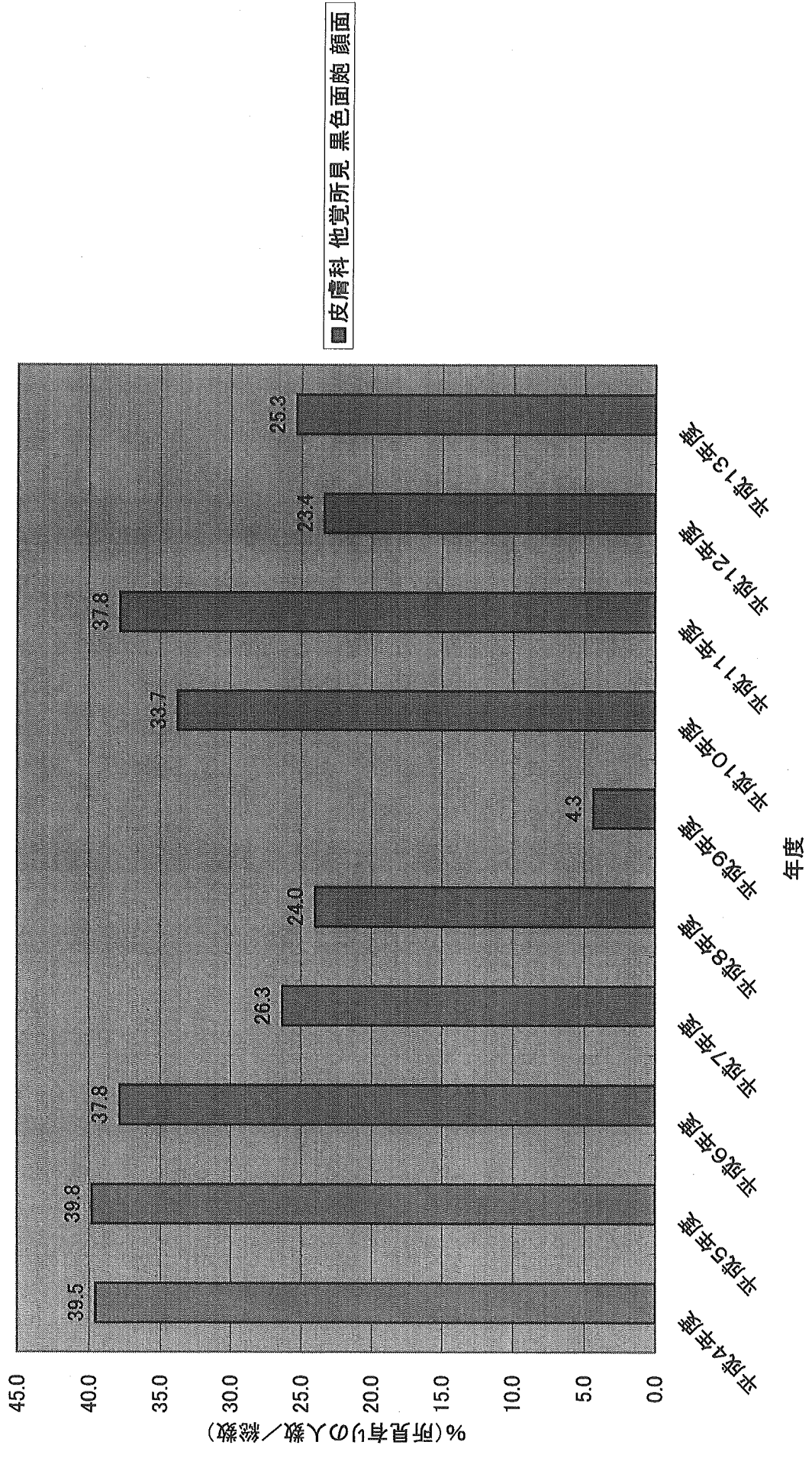
皮膚科 問診 かつての座瘡様皮疹



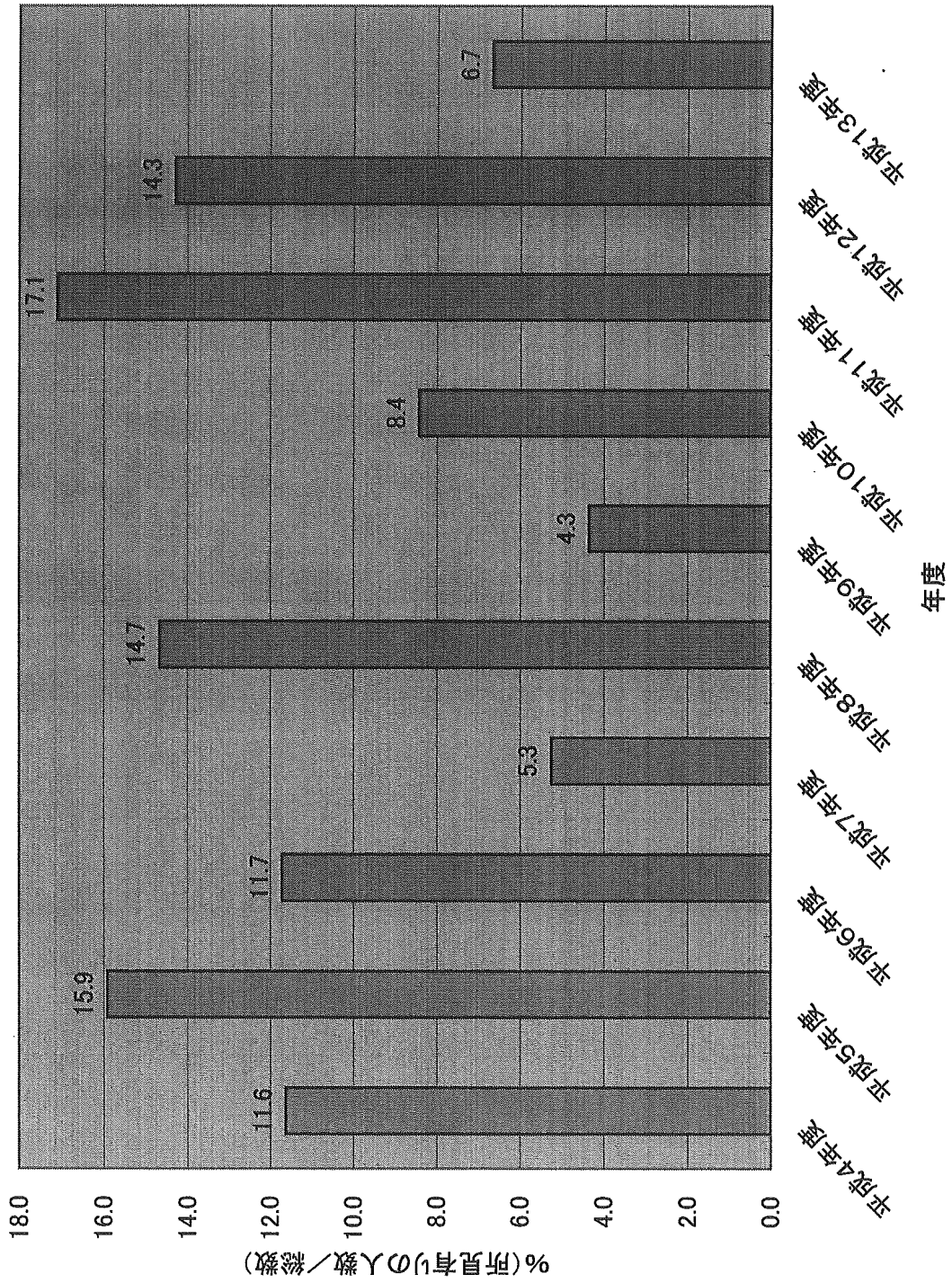
皮膚科 問診 かつての色素沈着



皮膚科 他覚所見 黒色面皰 顔面




皮膚科 他覚所見 黒色面皰 耳介




■ 皮膚科 他覚所見 黒色面皰 耳介


皮膚科 他覚所見 黒色面皰 軀幹



皮膚科 他覚所見 座瘡様皮疹 顔面




皮膚科 他覚所見 座瘡様皮疹 外陰部




■ 皮膚科 他覚所見 座瘡様皮疹 外陰部

皮膚科 他覚所見 座瘡様皮疹 腎部




■ 皮膚科 他覚所見 座瘡様皮疹 腎部

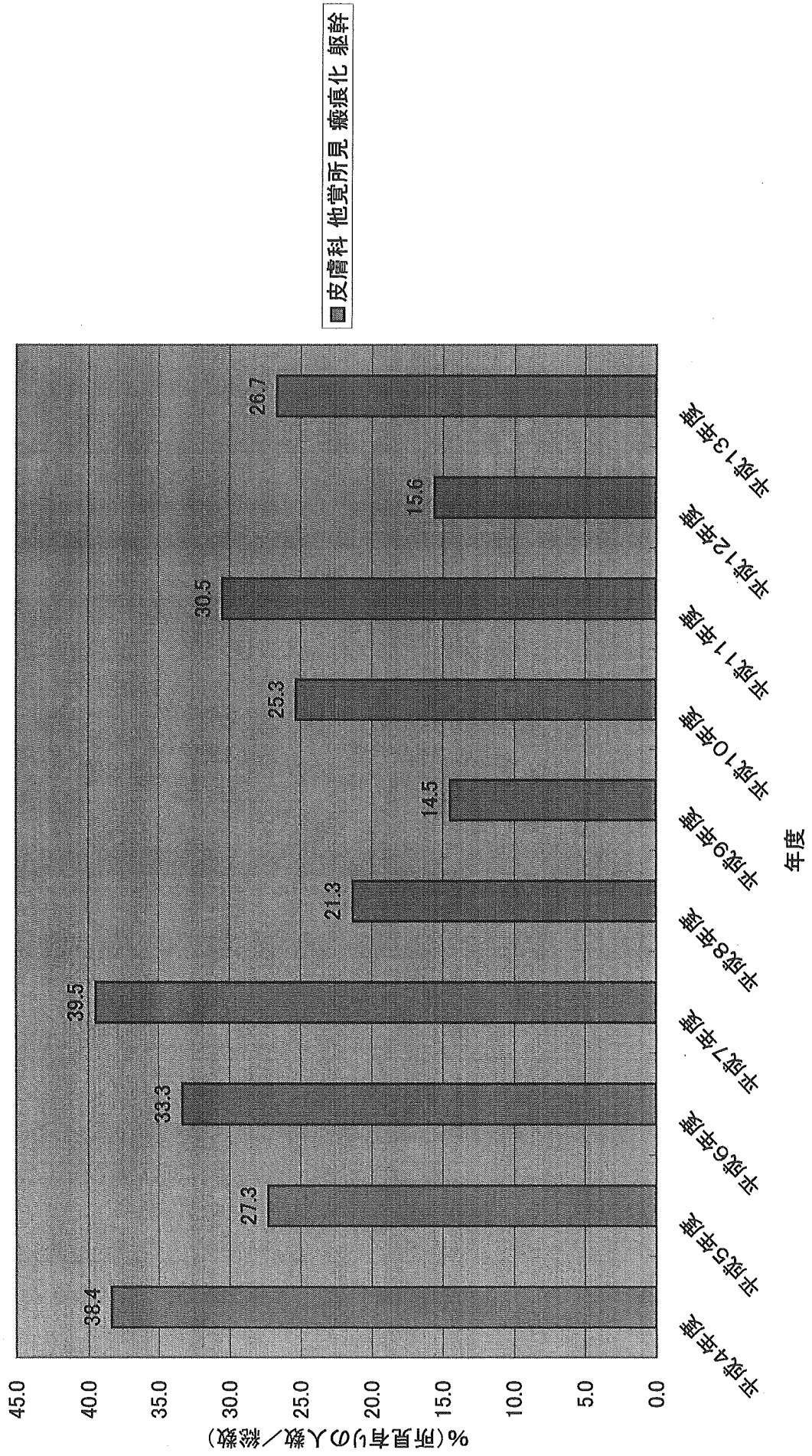
皮膚科 他覚所見 座瘡様皮疹 躯幹



皮膚科 他覚所見 癩痕化 顔面

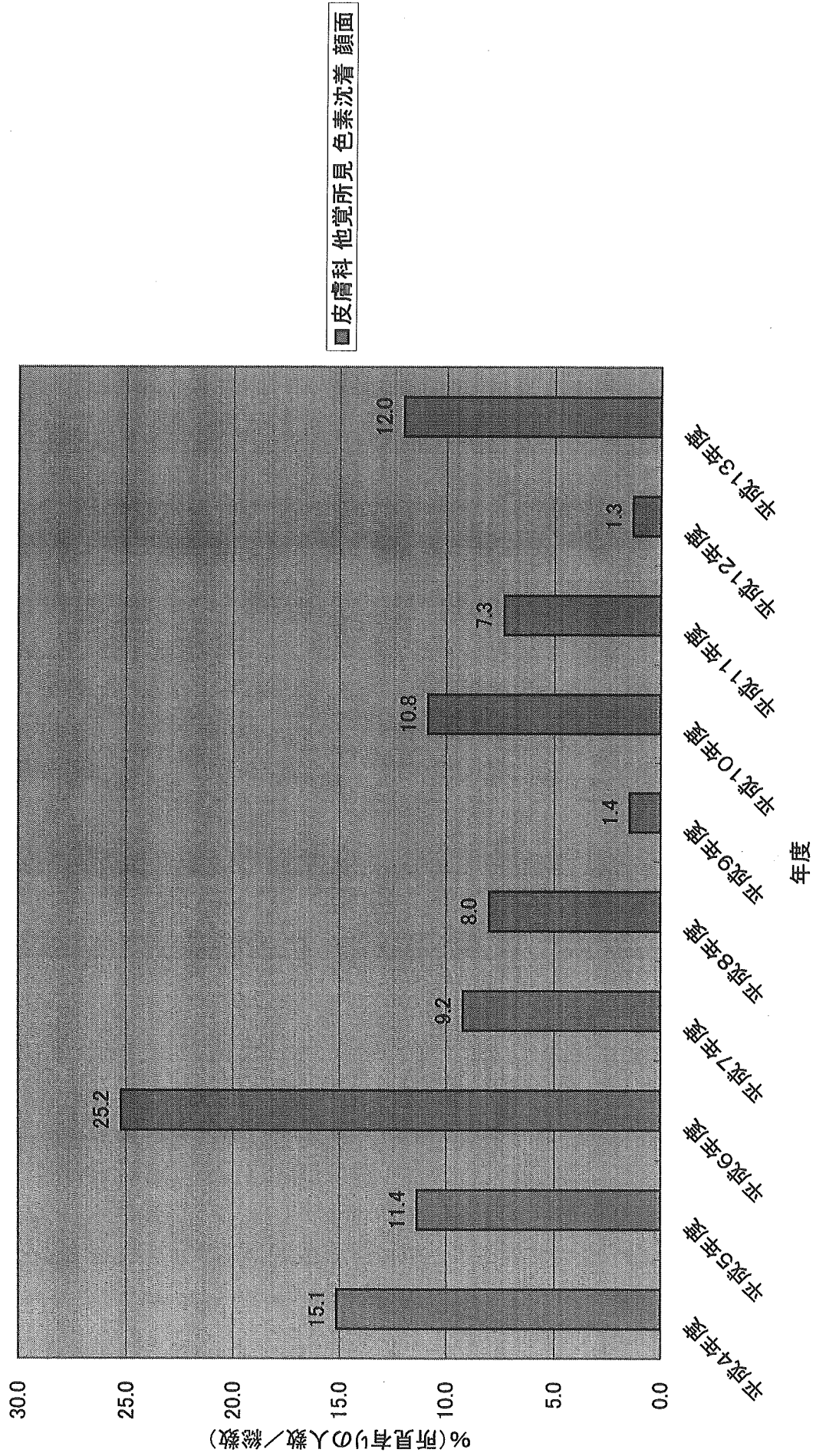


皮膚科 他覚所見 癬痕化 軀幹



■ 皮膚科 他覚所見 癬痕化 軀幹

皮膚科 他覚所見 色素沈着 顔面



■ 皮膚科 他覚所見 色素沈着 顔面

皮膚科 他覚所見 色素沈着 指爪

