

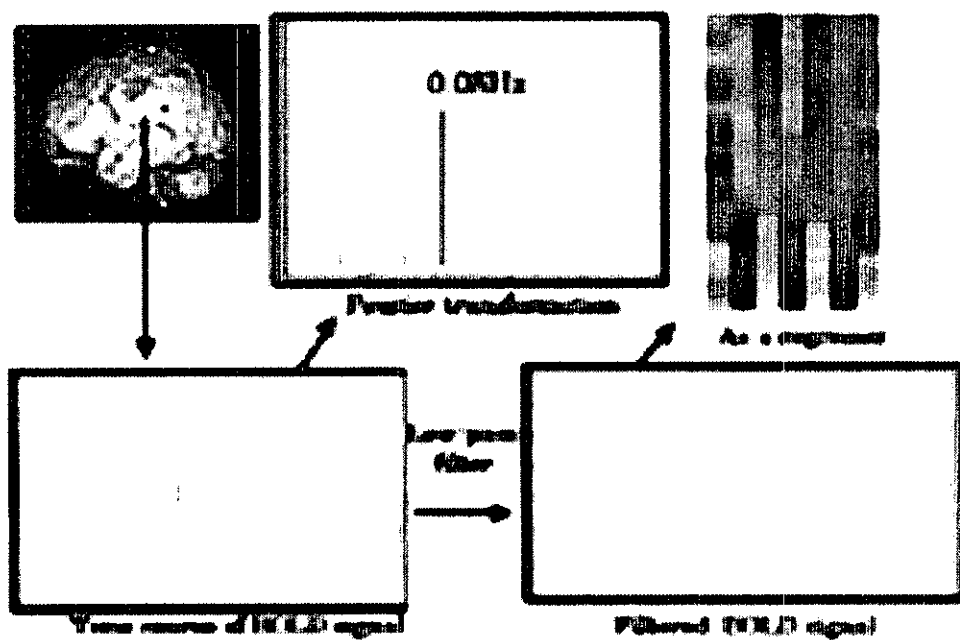Fig 1a

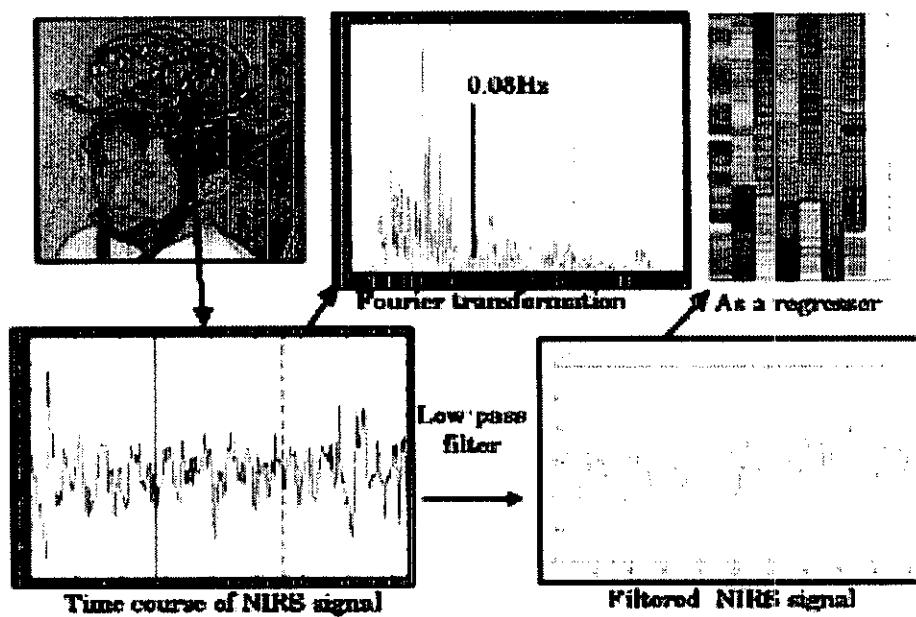


Fig 1b

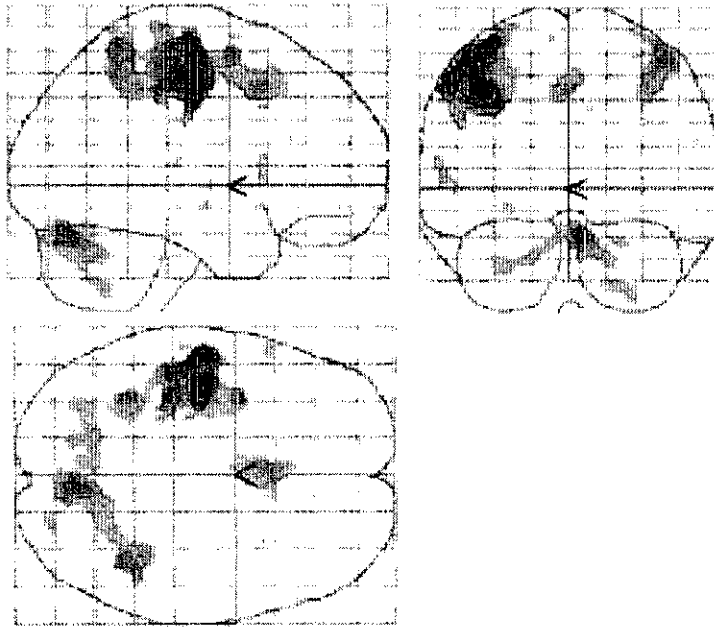


Fig2a

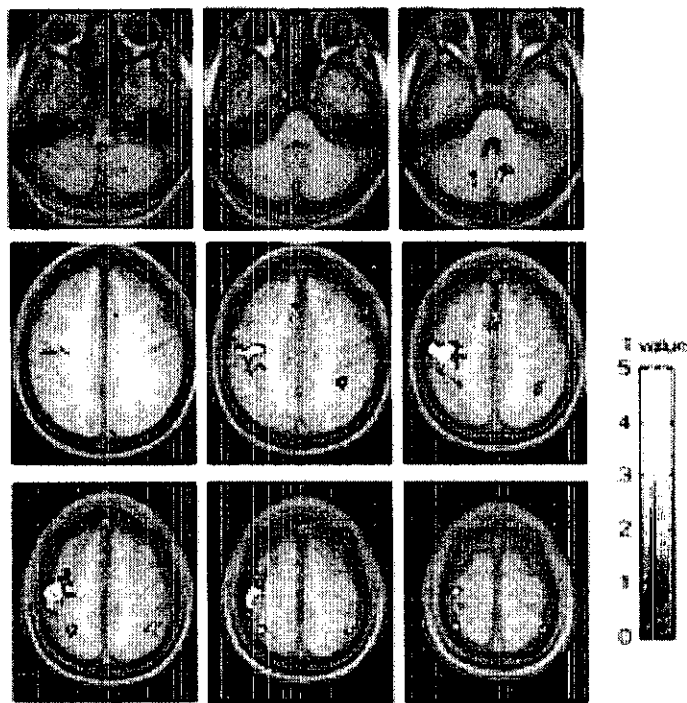


Fig2b

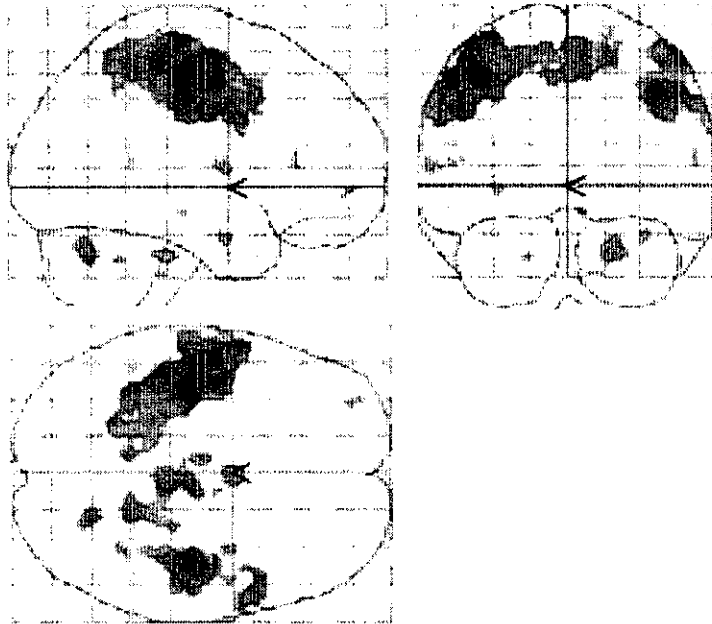
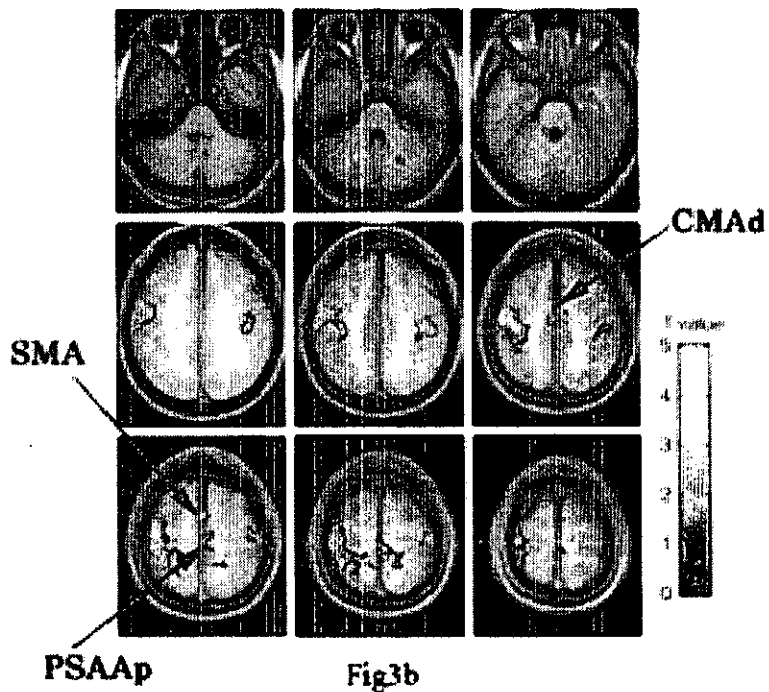


Fig3a



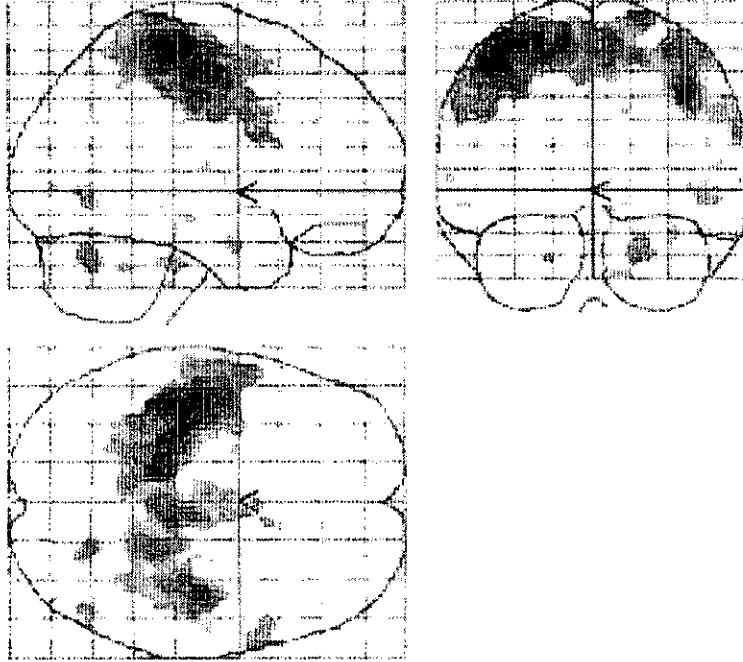


Fig4a

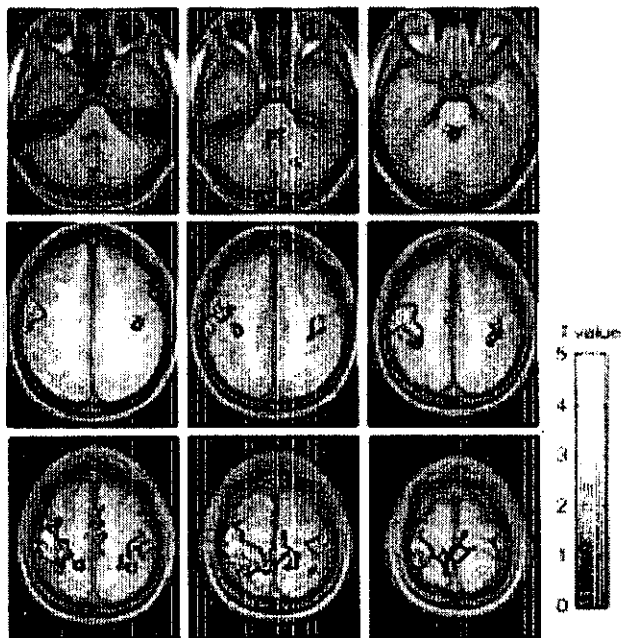


Fig4b

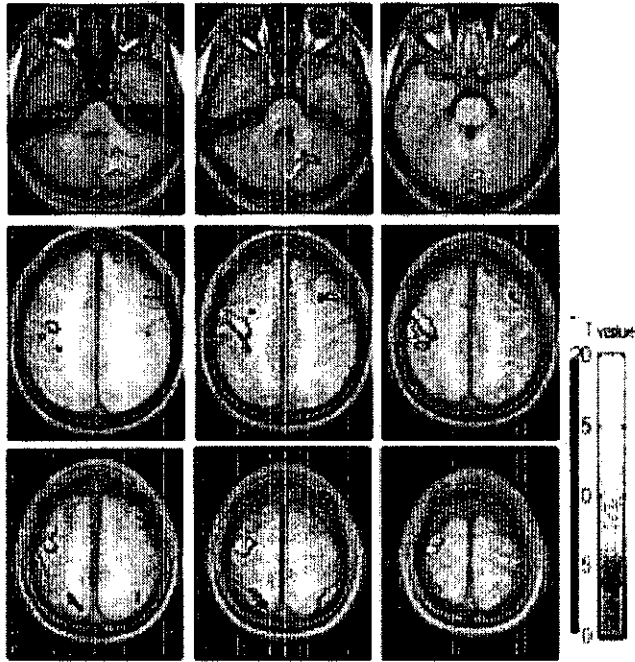


Fig. 5a

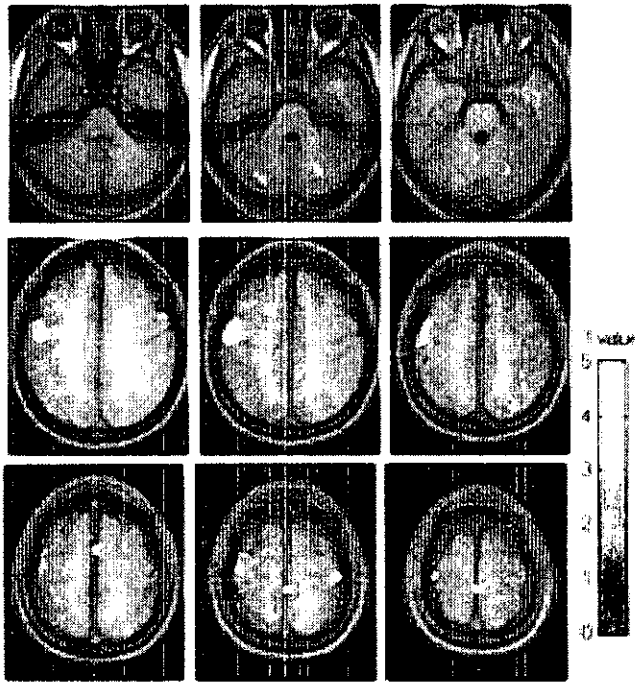


Fig. 5b

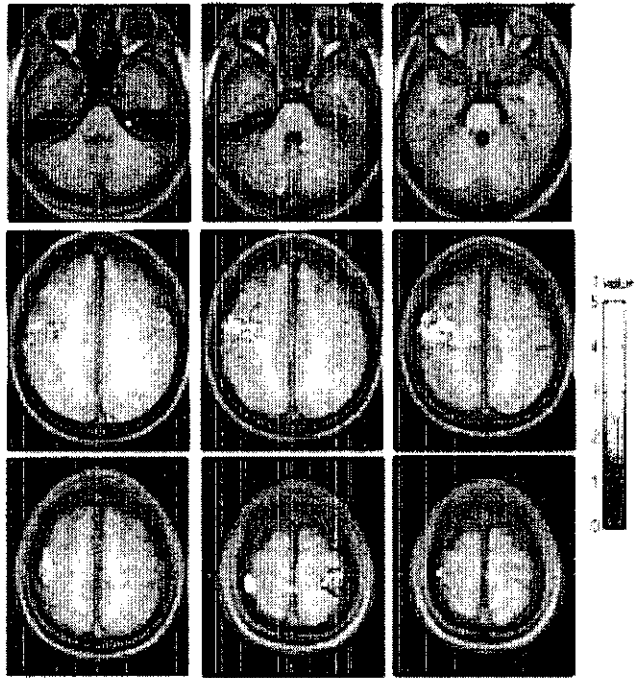


Fig. 5c

## 研究成果の刊行に関する一覧表

### 書籍

著者氏名	論文タイトル名	書籍全体の編集者名	書籍名	出版社名	出版地	出版年	頁
木橋伸高	電気けいれん療法と TMS	樋口輝彦	うつ病の薬理—脳科学研究の成果—,	新興医学出版	東京	2001	100-112

### 雑誌

発表者氏名	論文タイトル名	発表紙名	巻名	ページ	出版年
Matsuda H, Kitayama N, Ohnishi T, Asada T, Nakano S, Sakamoto S, Imabayashi E, Katoh A	Longitudinal evaluation of both morphological and functional changes in the same individuals with Alzheimer's disease.	J Nucl Med	43	304-311	2002
高野晴成、大西隆、松田博史	21世紀—期待される医学と医療 I、診断技術、画像診断、1.21世紀への Neuroimaging	Pharma Medica	19	43-48	2001
Nakano S, Asada T, Matsuda H, Uno M, Takasaki M.	Donepezil hydrochloride preserves regional cerebral blood flow in patients with alzheimer's disease	J Nucl Med	42	1441-1445	2001
松田博史	精神疾患脳画像の最近の進歩と知見、SPECTの新しい可能性	臨床精神医学	30	919-926	2001
斎藤 治	精神疾患と脳科学：機能的・生理学的仮説と時間認識	こころの科学	100	108-113	2001
斎藤 治	。「心の理論」と前頭葉	BRAIN MEDICAL	13	55-62	2001
臺 弘、斎藤 治、三宅山子	日常臨床のための簡易精神機能テスト（第3報）：分裂病者のバウム・テスト	精神医学	43	737-744	2001
Saitoh O, Karns CM, Courchesne E	Development of the hippocampal formation from 2 to 42 years: MRI evidence of smaller area dentata in	Brain	124	1317-1324	2001

	autism				
本橋伸高	電気けいれん療法	こころの科学	97	79-81	2001
一瀬邦弘, 本橋伸高, 土井永史	一般的なうつ病患者の ECT: ECTと向精神薬の相互作用を中心に	LiSA	8	154-156	2001
高野晴成, 本橋伸高	パルス波電気けいれん療法によるうつ病の治療—臨床的有用性と作用機序の検討—	脳と精神の医学	12	183-189	2001
高野晴成, 本橋伸高, 村松玲美, 西川将巳, 大西隆, 松田博史	うつ病における電気けいれん療法の作用機序に関する臨床的研究 (第2報)	精神薬療基金研究年報	33	232-237	2001
本橋伸高	電気けいれん療法	カレントセラピー	20	298-299	2001
Kowalska A, Asada T, Arima K, Kumakiri C, Kozubski W, Takahashi K, Tabira T.	Genetic analysis in patients with familial and sporadic frontotemporal demantia: Two Tau mutations in only familial cases and no association with apolipoprotein epsilon4	Dement Geriatr Cogn Disord	12	387-392	2001
Adachi N, Arima K, Asada T, Kato M, Minai N, Goto Y, Onuma T, Ikeuchi T, Tsuji S, Hayashi M, Fukutani Y.	Dentatorubral-Pallidoluysian atrophy (DRPLA) presenting with psychosis	J Neuropsychiatry Clin Neurosci	13	258-260	2001
Kitayama N, Matsuda H, Ohnishi T, Kogure D, Asada T, Uno M, Kamijima K	Measurement of both hippocampal blood flow and hippocampal gray matter volume in the same individuals with Alzheimer's disease	Nucl Med Commun	22	473-477	2001
Ohnishi T, Matsuda H, Asada T, Aruga M, Hirakata M, Nishikawa M, Katoh A, Imabayashi E	Functional Anatomy of Musical Perception in Musicians	Cereb Cortex	11	754-760	2001



Ohnishi T, Matsuda H, Tabira T, Asada T, Uno M	Changes in Brain Morphology in Alzheimer disease and normal aging: Is Alzheimer disease an exaggerated aging process?	AJNR	22:	1680-1685	2001
河内 崇、大西隆、松田博史	脳画像診断の最近の進歩 Functional MRI	映像情報 Medical	33	3*-43	2001
大西 隆、松田博史	言語機能の functional MRI	脳の科学	23	753-759	2001
大西 隆、今林悦子、松田博史	Functional MRI : 最近の進歩	O Plus E	24	146-151	2002