の緊急手術を行なった。胃の縫合部が哆開し，挙上空腸脚，横行結腸に穿孔を認めたため，横行結腸切除，挙上空腸切除，膵管外瘻，胃外瘻，小腸外瘻を行なった（図２）。

しかし，その後も出血は続き，術後６日目に血管造影を行ったところ，短胃動脈仮性動脈瘤からの出血と，脾門部の動脈からの出血が見られ，左胃動脈，脾門部脾動脈に塞栓療法を行い，止血できた（図３）。

初回手術より４ヶ月間，IVH で管理していたが，体重減少が続くため，残存小腸は２m程度と短くはあるものの，小腸瘻からの経腸栄養を開始した。体重の減少も止まり，アルブミンやコリンエステラーゼなどの指標も改善し，開放した正中創の状態も改善した（図４）。

４度目の手術より約１年後に消化管及び腹壁の再建を行なった。胃膵吻合，胆管空腸吻合，胃空腸吻合を行い，腹壁は大腿張筋の遊離筋皮弁で再建した。さらに一年後人工肛門の閉鎖を行なった（図５）。

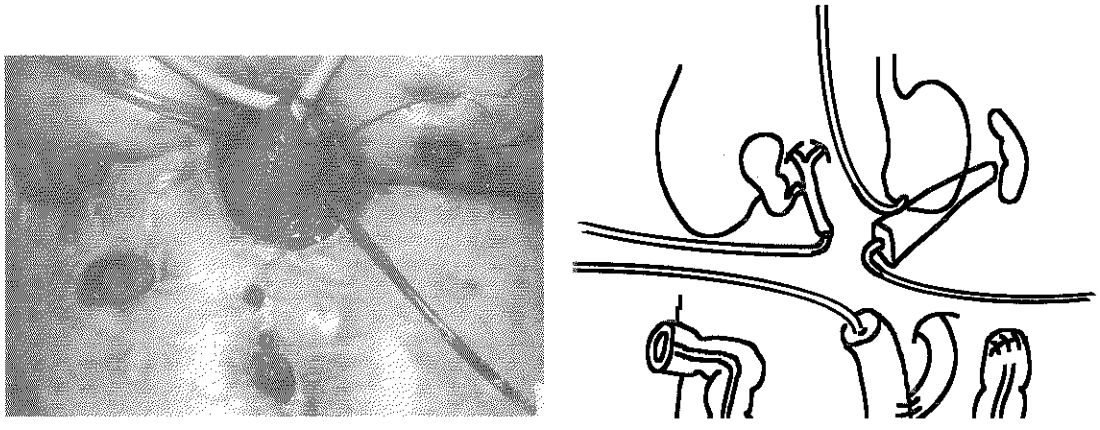

図 2

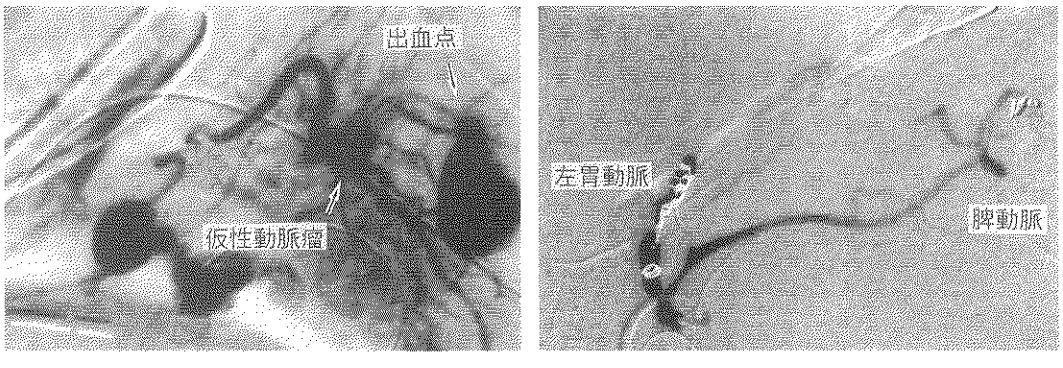

図 3

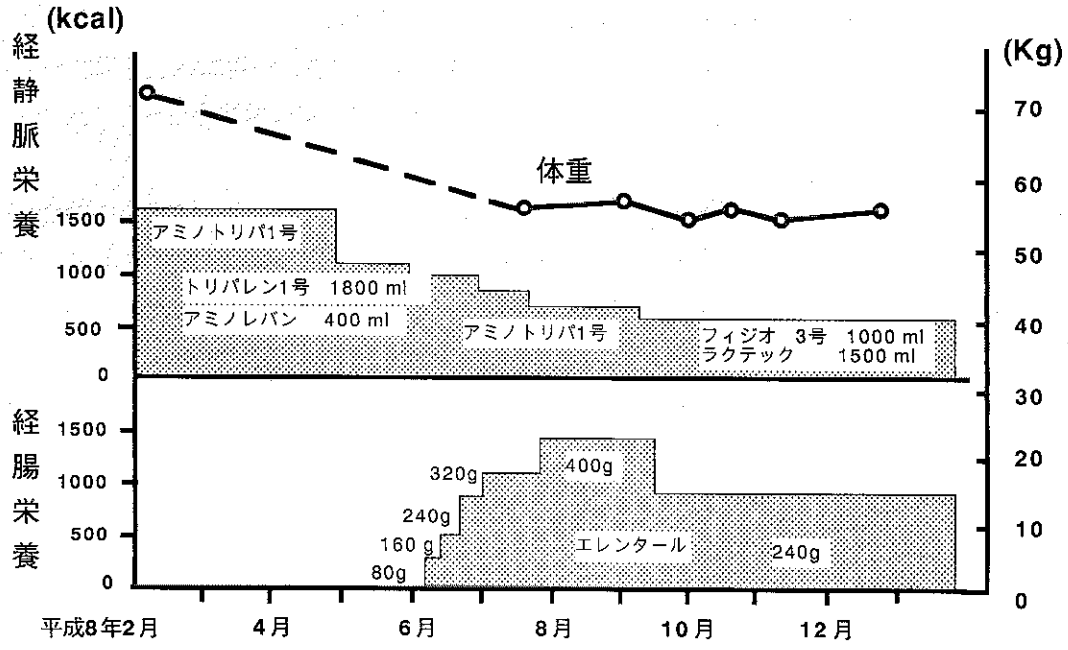

図 4

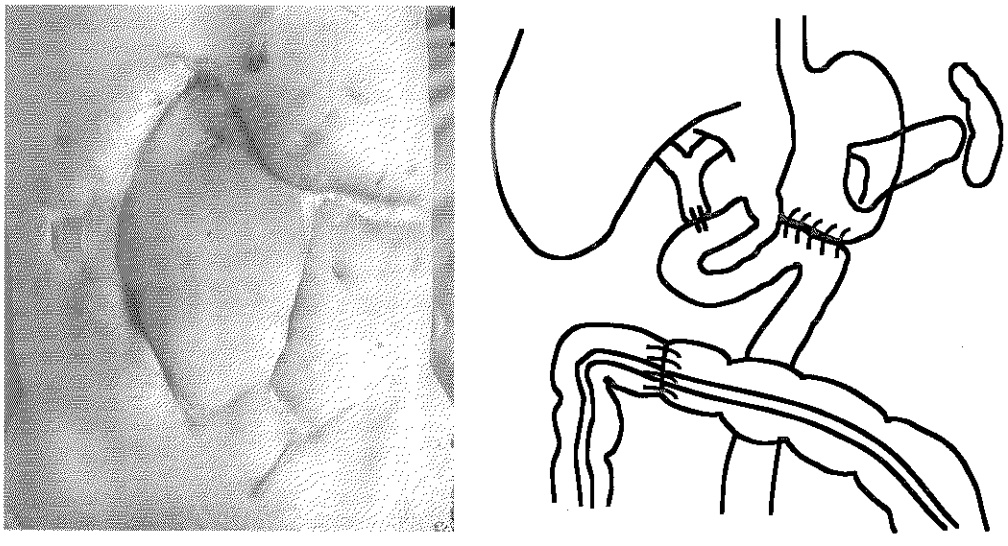

図 5

考　　察

外傷性重症急性膵炎の一例を報告した。本症例では，初回手術時に胆管損傷，膵頭部の挫傷に気づかず，再三にわたる出血，消化管穿孔を認め，多次手術を余儀なくされた。膵外傷の際には，肉眼的には損傷を伴ってないように見えても，直接造影を中心とした胆道系の精査が不可欠であることが再確認された。

また急性期の出血に対して，手術による止血は功を奏さず，最終的には左胃動脈，脾門部脾動脈に塞栓療法を行い，止血できた。今回動脈塞栓術により最悪の結果を免れることができたが，より早い時期での塞栓のタイミングを逃さないことが重要であると思われた。

また急性期を切除術と動脈塞栓術にて脱したものの，各消化管が解放となった状態では高カロリー輸液のみでは栄養状態は改善しなかった。胆汁，膵液とも外瘻としたため，消化管内には流入しない状態であり，残存した小腸は約２ｍと短かく，消化吸収には不利な状態であったが，完全経腸栄養剤（エレンタール）を投与した。エレンタールは消化吸収に胆汁，膵液を必要とせず，栄養状態は改善した。経腸栄養は，投与速度を速めると下痢が必発ではあったが，完全静脈栄養にて改善できなかった低栄養状態を改善することができ，非常に有用な治療法であると認識させられた。

ま　と　め

１．外傷性膵損傷の治療に際しては，胆道損傷の有無を確実に把握する必要がある。

２．難治性の腹腔内出血に対して，動脈塞栓療法が有効であった。

３．消化管外瘻，長期絶食下においても，経腸栄養と経静脈栄養の併用により，全身状態の改善が認められた。

各個研究 Ⅳ

― 内視鏡的乳頭処置 ―

胆石性膵炎の治療におけるERCPと超音波内視鏡検査の役割

研究報告者　跡見　裕
杏林大学第一外科
共同研究者　杉山政則　中島正暢　阿部展次

要旨：胆石性膵炎治療におけるERCPと超音波内視鏡検査(EUS)の有用性を検討した。胆石性急性膵炎疑診35例を対象に，早期にEUS，ERCPを施行した。24例に胆石を認め胆石性膵炎と診断し，総胆管15例にESTを施行した。壊死性膵炎では総胆管結石が多かった。総胆管結石検出率はEUS（100%），ERCPによる合併症はなかった。胆石性膵炎24例で死亡例はなく，膵炎消褪後16例で胆摘術を行い合併症を認めなかった。胆石性膵炎に対し膵炎消退後の胆道系手術が安全であり，総胆管結石例は緊急ESTを施行すべきである。EUSは胆石性膵炎の診断に優れる。

はじめに

胆石性膵炎では総胆管結石例は膵炎が重篤・遷延化しやすく，総胆管結石の早期の診断・治療が必要である[1,2]。胆石性膵炎の緊急手術は合併症の頻度が高く，内視鏡的乳頭切開術（EST）が推奨されてきた[1,2]。総胆管結石診断においてERCPは対外式超音波検査（US），CTより正確であるが侵襲的である。超音波内視鏡検査(EUS)は低侵襲的に明瞭に膵胆道系を描出できる[3-5]。今回，胆石性膵炎治療におけるERCPとEUSの有用性を検討した。

方　法

過去5年間の急性膵炎例のうち，入院時の血液検査（血清ビリルビン2.4mg／dl以上，GOT60IU／L以上，またはGPT60IU／L以上），US・造影CT（胆道系の結石の描出，または胆管拡張）から胆石性を疑われた35例を対象とした。入院時のAPACHE-II score[6]により8点以上を重症，7点以下を軽症とした。

全例で早期保存的治療を行い，US，造影CTのほかに入院24時間以内（重症膵炎），または72時間以内に（軽症膵炎）EUSとERCPを施行した。ERCPで総胆管結石を認めた場合はESTを施行した。胆道系手術は原則的に膵炎消褪後に施行した。

胆石性膵炎疑診35例で，画像による胆石および膵炎の診断能を検討した。診断の基準は，胆嚢結石についてUSを，総胆管結石についてERCPを，膵壊死・膵外炎症波及についてCTを用いた。さらに胆石性膵炎に対するERCPの治療成績を検討した。統計学的検定はFisherの直接確立計算法により行い，$p<0.05$の時に有意とした。

結　　果

胆石性膵炎疑診35例のうち，24例（男７例，女17例；平均年齢61歳）に画像で胆石を認め，かつ他の成因（アルコール多飲など）が否定されたため，胆石性膵炎と診断した。APACHE-II score では軽症（１－７点，平均５点）18例，重症（８－22点，平均11点）６例であった。胆石存在部位は総胆管15例，胆嚢のみ９例で，乳頭部嵌頓を５例で認めた（表１）。重症膵炎（83%）では軽症（56%）より総胆管結石が多かった。急性胆管炎を２例で合併した。

胆石性膵炎24例において，造影 CT により膵壊死を４例（いずれも重症例）に，網嚢腔・後腹膜への炎症進展を各々８例，11例に認めた（表２）。非胆石性膵炎11例では膵壊死を４例に，膵外炎症波及を６例に認めた。

胆嚢結石の検出率は EUS（100%）は CT（47%）と比べ高かった（表３）。総胆管結石検出率は EUS（100%）が US（47%），CT（47%）と比べ良好であった。EUS では膵壊死巣は限局性低エコー域として描出され，さらに内部に点在性高エコーを認める場合もあった。EUS では CT で描出された膵壊死８例全例で検出でき，US（50%）と比べ優れていた。（表４）。膵外炎症波及は EUS では低エコー減として描出された。EUS は膵近傍の炎症波及を正確に診断できたが，後腹膜の遠隔への炎症進展の診断はやや困難であった。

ERCP 後に膵炎増悪などの合併症を認めなかった。総胆管結石15例に EST を行い截石できた。胆石性膵炎24例で死亡例はなく，EST 施行１例，非施行１例で仮性嚢胞を合併した。膵炎消褪後16例で胆摘術を行い合併症を認めなかった。

表１．胆石性膵炎24例の胆石存在部位

	軽症膵炎 (n=18)	重症膵炎 (n=６)	計 (n=24)
胆石存在部位			
胆嚢のみ	8	1	9
総胆管のみ	3	2	5
胆嚢・総胆管	7	3	10
乳頭部嵌頓	2	3	5

表２．胆石性膵炎24例における膵壊死と膵外炎症波及

	軽症膵炎 (n=18)	重症膵炎 (n=６)	計 (n=24)
膵壊死	0	4*	4
膵外炎症波及	8	5	13
網嚢内	4	4	8
後腹膜	6	5	11

*$p<0.05$，軽症膵炎と比較して

表3．胆石性膵炎疑診35例における画像による胆石診断能

		EUS	US	CT
胆嚢結石	Sensitivity	100% (19／19)		47% (9／19)†
	Specificity	100% (14／14)		100% (14／14)
	Accuracy	100% (33／33)		70% (23／33)†
総胆管結石	Sensitivity	100% (15／15)	47% (7／15)*	47% (7／15)*
	Specificity	100% (20／20)	90% (18／20)*	95% (19／20)
	Accuracy	100% (35／35)	71% (25／35)†	74% (26／35)†

胆嚢結石，総胆管結石の診断は各々USとERCPを基準とした。2例で胆嚢摘出の既往があった。
*：$p<0.01$，†：0.001，EUSと比較して

表4．胆石性膵炎疑診35例における画像による膵壊死と膵外炎症波及の検出能

		EUS	US
膵壊死	(n＝8)	8 (100%)*	4 (50%)
膵外炎症波及			
網嚢内	(n＝11)	11 (100%)*	7 (64%)
後腹膜	(n＝16)	13 (81%)	10 (63%)

*$p<0.05$，USと比較して

考　　察

胆石性膵炎において，総胆管結石例は重症・遷延化しやすく，早期の胆石除去が必要である。EST は安全で有効な治療法である[5]。胆嚢摘出術などの胆道系手術は膵炎消退後の施行が安全である。画像診断や血液検査で胆石性膵炎が疑われる場合は，早急に総胆管結石の有無を診断すべきである。US や CT で総胆管結石を認める場合は緊急 ERCP が必要である。胆石性膵炎疑診例で US や CT で総胆管結石が描出されない場合は，EUS を行うべきである。EUS は低侵襲で胆石性膵炎の診断に優れ，総胆管結石の診断において ERCP に代わり得る検査法である[5]。胆石性膵炎において，ERCP は治療目的(EST)のみに行うべきであると考えられる。

参 考 文 献

1) Neoptolemos JP, Carr-Locke DL, London NJ, Bailey IA, James D, Fassard DP. Controlled trial of urgent endoscopic retrograde cholangiopancreatography and endoscopic sphincterotomy versus conservative treatment for acute pancreatitis due to gallstones. Lancet 1988; 2: 979-83.
2) Fan ST, Lai ECS, Mok FPT, Lo CM, Zheng SS, Wong J. Early treatment of acute biliary pancreatitis by endoscopic papillotomy. N Engl J Med 1993; 328: 228-32.
3) Sugiyama M, Wada N, Atomi Y, Kuroda A, Muto T. Diagnosis of acute pancreatitis: value of endoscopic sonography. AJR 1995; 165: 867-72.
4) Sugiyama M, Atomi Y. Endoscopic ultrasonography for diagnosing choledocholithiasis: a prospective comparative study with ultrasonography and computed tomography. Gastrointest Endosc 1997; 45: 143-6.
5) Sugiyama M, Atomi Y. Acute biliary pancreatitis: the roles of endoscopic ultrasonography and endoscopic retrograde cholangiopancreatography. Surgery 1998; 124: 14-21.

6) Knaus WA, Draper EA, Wagner DP, Zimmerman JE. APACHE II : a severity of disease classification system. Crit Care Med 1985 ; 13 : 818-29.

ERCP，乳頭切開後重症膵炎の検討

研究報告者　税　所　宏　光
千葉大学第一内科
共同研究者　山　口　武　人

要旨：内視鏡的逆行性膵胆管造影（ERCP），内視鏡的乳頭切開術（EPT）後の急性膵炎について検討した。その結果，ERCP 後急性膵炎は0.28%，EPT 後急性膵炎は0.71%に見られた。そのうち重症膵炎は ERCP 後では0.04%，EPT 後は0.53%であった。

重症化の要因を検討したところ，年令は重症例で有意に高く，また，重症化例は全例女性であった。乳頭切開は明らかに重症化のリスクファクターであった。一方，内視鏡操作の熟練度，膵管造影の有無は重症化の要因とは考えられなかった。

内視鏡的乳頭バルーン拡張術は EPT に比べ急性膵炎の発症が多いという報告と，ほぼ同等であるという報告があり，いまだ不明である。今後全国的な調査を行い，その実態を明らかにする必要があると考えられた。

背景・目的

内視鏡的逆行性膵胆管造影（ERCP），内視鏡的十二指腸乳頭切開（EPT）は胆道疾患，膵疾患の診断・治療に広く応用され，その有用性は一般に認められている。しかし，時に重篤な合併症を併発し，死亡例もまれに認められる。合併症の中でも急性膵炎は最も頻度が高く，重要である[1]。ERCP，EPT 後の急性膵炎に関しては従来さまざまな検討がなされているが，どのような要因が急性膵炎の発症にかかわるかはいまだ必ずしも明らかではない[1,2]。また，近年 EPT に代わる治療法として内視鏡的乳頭バルーン拡張術（EPBD）が注目されているが[3]，重症膵炎例の報告も散見され，その適応，安全性については不明である。今回，われわれが経験した ERCP，EPT 後急性膵炎について発症および重症化の要因について文献的考察を交え検討した。

対象と方法

対象は千葉大学医学部第一内科にて過去 9 年間（1990－1998）に診断治療を行った3049例であり，ERCP は2473例，EPT は565例，EPBD は11例であった。急性膵炎の診断は Cotton らの診断基準を用いたが，重症度の判定は厚生省難治性膵疾患調査研究班の判定基準を用いた。

成績および考察

ERCP 後の急性膵炎の発症は 7 例（0.283%）であり，EPT 後は 4 例（0.708%）であった。そのうち重症膵炎の発症は ERCP 後では 1 例（0.04%），EPT 後は 3 例（0.531%）であった。

急性膵炎を発症した11例については，年令は39－75（平均60.2）才，そのうち重症例は61－75（平均68.5）才と，やや高齢の傾向が認められた。また，性別では男性4例，女性7例であり，重症例4例では全例が女性であった。

背景疾患としては総胆管胆石と胆嚢胆石合併が5例と最も多く，以下胆嚢胆石のみ2例，総胆管胆石1例，胆嚢ポリープ1例，慢性膵炎1例，胆管狭窄1例であった。そのうち重症例は総胆管胆石と胆嚢胆石合併が3例，総胆管胆石1例であった。

ERCP，EPT後急性膵炎の重症化におけるリスクファクターについて検討した（表1）。有意なものとしては前述した年令と性差であった。また，EPT自体がリスクファクターであることは明らかと考えられた。さらに，傍乳頭憩室も有意な差が認められた。一方，十二指腸内視鏡検査の経験度については1年と1年以上に分けて検討したが，有意な差は見られなかった。また，膵管が造影されたかどうかに関しても有意な差は見られなかった。

われわれの検討および文献的な考察からERCP，EPT後急性膵炎のリスクファクターをあげると表2のようになる[1)2)4)]。EPBDについては，本邦では小松らが最も多く症例を報告している[3)]。それによると，急性膵炎の発症は5.7%とEPTに比べ高率であったが，重症例は382例中1例のみであったとしている。しかし，われわれの関連施設あるいは他施設では死亡例も報告されていることから，EPBD後の重症膵炎例，死亡例は必ずしもまれではないと思われる。じっさい，DisarioらはEPTとEPBDをプロスペクティブに比較したところ，EPBDは急性膵炎の頻度が高くまた重症化例も多いことから，“EPBD should not be routinely performed”と述べている（表3）[5)]。今後本邦でも全国的な調査を行って実態を明らかにする必要があるものと考えられる。

表1．重症化 risk facter の検討

	軽—中等症	重症
年令（平均）	58.2才	68.5才
男：女	4：3	0：4
乳頭切開	1／7（14.3%）	3／4（75%）
傍乳頭憩室	2／7（28.6%）	4／4（100%）
十二指腸鏡経験年数		
1年＞（n＝4）	2	2
1年≦（n＝7）	5	2
膵管造影	4／7（57.1%）	1／4（25）

表2．ERC，EPTに伴う急性膵炎の risk factor

技術的要因	患者側の要因
1．乳頭切開（バルーン拡張術）	1．年令（高令）
2．経験不足	2．性（女性）
3．膵腺房造影	3．肥満
4．造影剤の種類	4．乳頭括約筋機能不全
	5．胆管非拡張
	6．α1アンチトリプシン低下

表3．内視鏡的乳頭バルーン拡張術（EPBD）とEPTとの比較

	EPBD	EPT
症例数	85	92
急性膵炎	12%	1%
中—軽症	9	1
重症	3	0
死亡（膵炎による）	3	0

(DiSario et al.)

参考文献

1) Sherman S, Lehman GA. ERCP and endoscopic sphincterotomy-induced pancreatitis. Pancreas 1991; 6: 350-67.

2) Tarnasky P, Cotton CP, Hoffman B et al. Pancreatic sphincter hypertension increases the risk of post-ERCP pancreatitis. Endoscopy 1997; 29: 252-7.

3) 小松裕，伊佐山浩通．EPBD（内視鏡的乳頭バルーン拡張術）．臨床成人病　28：1539-40.

4) Barahona JS, Sanchez RC, Diaz GR et al. Obesity: a risk factor for severe acute biliary and alcoholic pancreatitis. Am J Gastroenterol 1998; 93: 1324-8.

5) Disario JA, Freeman ML, Bjorkman DJ, et al. Endoscopic balloon dilatation compared to sphincterotomy (EDES) for extraction of bile duct stones: preliminary results. Gastrointest Endosc 1997; 45: AB129.

研究成果の刊行に関する一覧

雑　誌

著　者　名	論　文　題　目	雑　誌　名	巻：頁，西暦年号
Ogawa M	Acute pancreatitis and cytokines: "second attack" by septic complication leads to organ failure	Pancreas	15：110-115, 1998.
Ogawa M	Systemic inflammatory response syndrome-a concept for avoiding organ dysfunction induced by a "second attack"	Surg Today	28：679-681, 1998.
Ikei S, Ogawa M, Yamaguchi Y	Blood concentrations of polymorphonuclear leukocyte elastase and interleukin-6 are indication for the occurrence of multiple organ failures at the early stage of acute pancreatitis	J Gastroenterol Hepatol	13:1274-1283, 1998.
Yamaguchi Y, Akizuki E, Matsumura F, Okabe K, Liang J, Matsuda T, Yamada S, Ogawa M	Intracellular calcium affects neutrophil chemoattractant expression by macrophages in rats with cerulein-induced pancreatitis	Dig Dis Sci	43：863-869, 1998.
Sugiyama M, Atomi Y	Follow-up more than 10 years after endoscopic sphincterotomy for choledocholithiasis in young patients	Br J Surg	85：917-921, 1998.
Sugiyama M, Atomi Y	Acute biliary pancreatitis: the roles of endoscopic ultrasonography and endoscopic retrograde cholangiopancreatography	Surgery	124：14-21, 1998.
Nakano S, Kihara Y, Otsuki M	CCK administration after CCK receptor blockade accelerates recovery from cerulein-induced acute pancreatitis in rats	Pancreas	16：169-175, 1998.
Yamamoto M, Shirohara H, Otsuki M	CCK-, secretin-, and cholinergic-independent pancreatic fluid hypersecretion in protease inhibitor-treated rats	Am J Physiol	274:G406-G412, 1998.
Kitagawa M, Naruse S, Ishiguro H, Hayakawa T	Pharmaceutical development for treating pancreatic diseases	Pancreas	16：427-431, 1998.
Ishiguro H, Naruse S, Steward MC, Kitagawa M, Ko SBH, Hayakawa T, Case RM	Fluid secretion in interlobular ducts isolated from guinea-pig pancreas	J Physiol	511：407-422, 1998.
Wang Y, Naruse S, Kitagawa M, Ishiguro H, Nakae Y, Yoshikawa T, Hayakawa T	The effect of a new cholecystokinin antagonist TS-941 on experimental acute pancreatitis in rats	Pancreas	17：289-294, 1998.
Hayakawa T	Progress in medical treatment for acute pancreatitis	Asian Med J	41：523-528, 1998.
Sunagawa M, Lozonschi L, Takeda K, Kobari M, Matsuno S	Criteria dignosis of acute pancreatitis in Japan and clinical implications	Pancreas	16：243-249, 1998.

著　者　名	論　文　題　目	雑　誌　名	巻：頁，西暦年号
Takeda K, Matsuno S, Sunamura M, Kobari M	Surgical aspects and management of acute necrotizing pancreatitis: results of a cooperative national survey in Japan	Pancreas	16：316-322, 1998.
Sunamura M, Yamaguchi J, Shibuya K, Chen HM, Ding L, Takeda K, Kobari M, Matsuno S	Pancreatic microcirculation in acute pancreatitis	J Hep Bil Pancr Surg	5：62-68, 1998.
Yamada Y, Endo S, Kasai T, Koike S, Takakuwa T, Inoue Y, Niimi M, Endo Y, Wakabayashi G, Inada K	Nuclear matrix protein, tumor necrosis factor-α, and nitrite/nitrate levels in patients with multiple organ dysfunction syndrome	Res Commun Mol Pathol Pharmacol	100：92-104, 1998.
Satoh A, Shimosegawa T, Kimura K, Moriizumi S, Masamune A, Koizumi M, Toyota T	Nitric oxide is overproduced by peritoneal macrophages in rat taurocholate pancreatitis: the mechanism of inducible nitric oxide synthase expression	Pancreas	17：402-411, 1998.
Ishihara T, Hayasaka A, Yamaguti T, Kondo F, Saisho H	Immumohistochemical study of transforming growth factor-β1, matrix metalloproteinase-2, 9, tissue inhibitors of metalloproteinase-1, 2, and basement membrane components at pancreatic ducts in chronic pancreatitis	Pancreas	17：412-418, 1998.
Shimizu K, Kato Y, Shiratori K, Ding Y, Song Y, Furlanetto R, Chang T-M, Watanabe S, Hayashi N, Kobayashi M, Chey WY,	Evidence for the existence of CCK-producing cells in rat pancreatic islets	Endocrinology	139：389-396, 1998.
Takada T, Yasuda H, Amano H, Yoshida M, Uchida T	Current surgical trends in Japan for managing chronic pancreatitis	Pancreas	16：337-342, 1998.
Nakamura T, et al.	Near-infrared spectrometry analyisis of fat, neutral sterols, bile acids, and short-chain fatty acids in the feces of patients with pancreatic maldigestion and malabsorption.	Int. J. Pancreatol.	23：137-143, 1998.
Nakamura T, et al.	Pancreatic dysfunction and treatment options	Pancreas	16：329-336, 1998.
Okamura Y, Shintani Y, Kato Y, Tamba J, Inoue H, Fujiyama Y, Bamba T	Proliferative effect of phospholipase A_2 on rat periacinar fibroblastoid cells of the pancreas	Pancreas	16：505-510, 1998.
Fukuda M, Fujiyama Y, Sasaki M, Andoh A, Bamba T, Fushiki T	Monitor peptide (rat pancreatic seretory trypsin inhibitor) directly stimulates the proliferation of the nontransformed intestinal epithelial cell line, IEC-6	Digestion	59：326-330, 1998.
Hori Y, Takeyama Y, Ueda T, Nishikawa J, Yamamoto M, Saitoh Y	Impaired transport of lipopolysaccharide across the hepatocytes in rats with cerulein-induced experimental pancreatitis	Pancreas	16：148-153, 1998.
小川道雄	蛋白分解酵素阻害薬	消化器外科	21：974-975, 1998.

著　者　名	論　文　題　目	雑　誌　名	巻：頁，西暦年号
小川道雄	急性膵炎の重症化機序とサイトカイン	今月の治療	6：86-92，1998.
小川道雄，広田昌彦	急性膵炎の新しい「重症度スコア」	Mebio	15(2)：110-115，1998.
池井　聰，芳賀克夫 小川道雄	SIRS としての急性膵炎の病態と治療	集中治療	10：841-848，1998.
池井　聰，小川道雄 山口康雄，広田昌彦 鮫島浩文，杉田裕樹	腹部救急疾患におけるサイトカインを含むメディエータの役割と対策—急性膵炎重症化におけるメディエータの役割と対策—	侵襲と免疫	7：20-25，1998.
岡部明宏，広田昌彦 野澤文昭，小川道雄	重症急性膵炎におけるサイトカインおよびサイトカイン阻害物質の血中動態	日腹救誌	18：975-978，1998.
加嶋　敬，松野正紀 小川道雄，小泉　勝 北川元二	重症急性膵炎の現状と諸問題（座談会）	肝胆膵	36：697-710，1998.
広田昌彦，小川道雄	特発性膵炎における遺伝子変異	肝胆膵	36：545-550，1998.
広田昌彦，小川道雄	急性膵炎と活性酸素	肝胆膵	36：787-797，1998.
広田昌彦，杉田裕樹 野澤文昭，岡部明宏 柴田宗征，小川道雄	重症急性膵炎の重症化および治療におけるプロテアーゼとプロテアーゼインヒビターの意義	Surgery Frontier	5：453-461，1998.
広田昌彦，杉田裕樹 野澤文昭，岡部明宏 柴田宗征，小川道雄	急性膵炎の重症度評価	救急医学	22:1858-1863,1998.
森　俊幸，杉山政則 跡見　裕	膵仮性嚢胞—胃吻合	臨床外科	53：347-348，1998.
山崎琢士，大槻　眞	急性膵炎 救急疾患の診断基準と重症度判定	救急医学	22：46-51,1998.
山口泰三，大槻　眞	アルコール性膵炎の病態と発生機序	Medicina	35：945-949，1998.
山崎琢士，大槻　眞	重症急性膵炎の重症度判定	肝胆膵	36：643-650，1998.
竹内　正，松野正紀 大槻　眞，他	CCK 拮抗剤 CR1505（loxiglumide）の膵炎の急性症状に対する臨床評価—膵炎の急性症状に対する前期第II相試験—	医学と薬学	39：961-983，1998.
竹内　正，松野正紀 大槻　眞，他	CCK 拮抗剤 CR1505（loxiglumide）の膵炎の急性症状に対する臨床評価—膵炎の急性症状に対する有効性，安全性および至適用量の検討を目的とした二重盲検試験—	医学と薬学	39:1131-1160,1998.
田口雅史，大槻　眞	急性膵炎の診断	臨床成人病	28:1549-1550,1998.
片岡慶正，中林亜美 阪上順一，加藤正人 加嶋　敬	重症急性膵炎の病態	肝胆膵	36：629-641，1998.
片岡慶正，瀬住　一 佐々木敏之，加藤正人 加嶋　敬	消化管と膵の相関—内科的立場より—	Frontiers in Gastroenterology	3：68-76，1998.
中野　哲	膵炎の治療—最近の進歩—胆石膵炎	今日の治療	6：16-19，1998.
中野　哲，桐山勢生， 能田　卓	膵酵素阻害薬	肝胆膵	36：671-680，1998.
中野　哲	急性膵炎の診断について	日本医事新報	3889：1-8，1998.
早川哲夫	膵炎	からだの科学	199：82-86，1998.

著　者　名	論　文　題　目	雑　誌　名	巻：頁，西暦年号
高山哲夫，酒井雄三 岡部英生，椙山知英 早川哲夫	高齢者における膵疾患，高齢者消化器病学は必要か	老年消化器病	10：49-54，1998.
北川元二，成瀬　達 石黒　洋，早川哲夫	他疾患に合併した膵外分泌機能障害，その病態と経過	肝臓	39：58-59，1998.
北川元二，成瀬　達 石黒　洋，早川哲夫	画像診断からみた膵外分泌機能	胆膵の生理機能	14：13-16，1998.
早川哲夫，中野　哲 小川　裕，岡村正造 中篠千幸，榊原　啓，他	膵炎の急性症状に対するCR1505（loxiglumide）とメシル酸ナファモスタットとの併用による臨床効果	医学と薬学	39:1161-1177,1998.
貞広智仁，平澤博之	重症急性膵炎に対する血液浄化法	今月の治療	6：71-77，1998.
北村伸哉，平澤博之， 松田兼一，他	重症急性膵炎に対する持続的血液濾過透析（CHDF）の適応と有効性	集中治療	10：441-450，1998.
貞広智仁，平澤博之， 菅井桂雄，他	重症急性膵炎に対するcontinuous hemodiafiltration（CHDF）およびselective decontamination（SDD）の有効性の検討	日腹救誌	18：987-994，1998.
松野正紀	重症急性膵炎の新しい診療指針について	胃と腸	33：379-382，1998.
渋谷和彦，松野正紀	重症急性膵炎に対する最近の治療	医学のあゆみ	185：677-682,1998.
渋谷和彦，武田和憲 砂村真琴，江川新一 小針雅男，松野正紀	急性膵炎	救急医学	22：721-724，1998.
武田和憲，松野正紀	急性壊死性膵炎に対する膵酵素阻害剤・抗生物質持続動注療法	肝胆膵	36：683-687，1998.
渋谷和彦，武田和憲 江川新一，砂村真琴 小針雅男，松野正紀	重症急性膵炎の集中治療	集中治療	10：84-89，1998.
武田和憲，松野正紀	CT gradingによる急性壊死性膵炎に対する手術術式および治療法の選択	日腹救誌	18：961-965，1998.
遠藤重厚	救急疾患の診断基準と重症度判定―敗血症	救急医学	22：80-85，1998.
遠藤重厚，高桑徹也， 稲田捷也	ARDS最近の進歩，新しい治療 ―トピックス　抗エンドトキシン療法	化学療法の領域	14：87-92，1998.
稲田捷也，遠藤重厚	DIC―救急領域における位置付け―エンドトキシンとサイトカイン	救急医学	22:1613-1618,1998.
遠藤重厚，井上義博， 谷口　繁，稲田捷也	ショックの病態と最新の治療：セプティックショックの抗メヂエーター療法	現代医療	30:3221-3226,1998.
遠藤重厚，稲田捷也， 川村隆枝，佐藤信博	SIRSとサイトカイン	JOHNS	14：345-350，1998.
岡　正朗，西原謙二， 上野富雄	膵仮性嚢胞―空腸吻合	臨床外科	53：11，1998.
岡元和文，久木田一朗， 濱口正道，本山　剛， 松田浩治，大島　卓	ARDSに対するNO吸入療法に未来はあるか？	人口呼吸	15：111-114，1998.
山口武人，税所宏光	膵炎の治療―最近の進歩―，嚢胞合併例	今日の治療	6：37-40，1998.
税所宏光	画像診断	内科	81：615-616，1998.
税所宏光	総胆管結石において乳頭括約筋を切開するか，拡張するか？	Frontiers in Gastroenterology	3：31-31，1998.

著　者　名	論　文　題　目	雑　誌　名	巻：頁，西暦年号
鶴見直子，森吉百合子，白鳥敬子，土岐文武，清水京子，宮園裕子，林　直詠，上野恵子，梶ヶ谷保彦，河村　攻	多彩な合併症を有した小児発症の家族性膵炎の一例	膵臓	13：359-366，1998.
吉田雅博，高田忠敬，天野穂高	膵管癒合不全に対する膵切除術	小児外科	30:1222-1228,1999.
安田秀喜，高田忠敬，天野穂高，吉田雅博，山川泰彦，井坂太洋，豊田真之，和田慶太	重症急性膵炎に対する特殊治療　手術療法	外科治療	80：183-188，1998.
竹田喜信	アルコールと膵障害―その病態と治療―	第7回アルコール関連内科疾患と依存の研究会記録集	15-38，1998.
竹田喜信	肝・胆・膵検査　アミラーゼ，アミラーゼアイソザイム	総合臨床	47：273-276，1998.
中村光男	慢性膵炎の治療法の最近の進歩　病態からみた治療と予後―消化吸収障害	消化器病セミナー71	71：119-131，1998.
中村光男，他	膵性糖尿病の病態	medicina	35:1275-1278,1998.
野田愛司	膵炎の治療―最近の進歩―私の処方とその解説：膵石症	今月の治療	6：41-43，1998.
竹内一浩，野田愛司，奥山　誠，村山英生	アミロライドのセレクチン刺激によるイヌ膵外分泌におよぼす効果	胆膵の生理機能	14：17-20，1998.
馬場忠雄，新谷　寛	肝胆膵　膵疾患　―最新主要文献と解説―	内科学レビュー'98	118-123，1998.
中村文泰，新谷　寛，五月女隆男，丹波淳哉，吉岡うた子，藤山佳秀，馬場忠雄	ラット膵腺房周囲線維芽様細胞に対するゲルココルチコイドの効果	日消誌	95：270，1998.
新谷　寛，五月女隆男，中村文泰，丹波淳哉，藤山佳秀，馬場忠雄	ラット膵腺房周囲線維芽様細胞（rPFCs）における CCKB/gastrin 受容体発現	日消誌	95：270，1998.
山本正博	壊死性膵炎の病態と治療方針	外科治療	78：381-382，1998.
山本正博	急性膵炎重症化のメカニズム	Medicina	35：533-536，1998.

単 行 本

著者名	題　　名	書　　名	編集者名	発行社名(発行地名)	発行西暦年号，頁
小川道雄	PSTI(膵分泌性トリプシンインヒビター)	検査の診断効率とピットフォール	中井利昭，吉田浩，下条文武，奈良信雄，野村文夫	中外医学社（東京）	1998，340-341.
広田昌彦 小川道雄	急性膵炎	臨床侵襲学	小川道雄，齋藤英昭	へるす出版（東京）	1998，135-141.
麦田法文 小川道雄 岡元和文	臓器不全の予防と治療—新しい方向～血液浄化法～	臨床侵襲学	小川道雄，齋藤英昭	へるす出版（東京）	1998，645-649.
片岡慶正 加藤正人 加嶋　敬	血中・尿中アミラーゼ，アミラーゼアイソザイム	検査診断効率とピットフォール		中外医学社（東京）	1998，16-17.
加藤正人 片岡慶正 加嶋　敬	エラスターゼⅠ	検査診断効率とピットフォール	中井利昭，吉田浩，下条文武，奈良信雄，野村文夫	中外医学社（東京）	1998，18-19.
遠藤重厚 稲田捷也 山田裕彦	SIRS 対策の現況	集中治療医学—最先端の動向	天羽敬祐，早川弘一，平澤博之，田中茂	総合医学社（東京）	1998，105-111.
遠藤重厚 葛西　健 高桑徹也 山田裕彦 大森浩明 井上義博 谷口　繁 斎藤和好 稲田捷也 Kalantzakis Y	感染症診断としての Procalcitonin 測定の意義	日本外科感染症研究　第10巻	日本外科感染症研究会	サイメッド・パブリケーションズ（東京）	1998，179-183.
山本正博	重症膵炎	今日の治療指針 1998年版		医学書院（東京）	1998，438-440.
山本正博	急性膵炎	専門医のための消化器外科学レビュー'98		総合医学社（東京）	1998，211-214.

厚生省特定疾患重点研究事業

重症急性膵炎の救命率を改善するための研究班
平成10年度研究報告書

平成11年３月31日　印刷・発行

発行者　厚生省特定疾患重点研究事業
重症急性膵炎の救命率を改善するための研究班
班長　小　川　道　雄
熊本市本荘1-1-1
熊本大学医学部第二外科教室内
TEL：096-373-5212